

## Visualizzazione tridimensionale transesofagea di distacco parziale di protesi mitralica

Francesco Cappelli, Maria Riccarda Del Bene, Giuseppe Barletta

SOD Valutazione Cardiologica, Azienda Ospedaliera Universitaria Careggi, Firenze

(G Ital Cardiol 2010; 11 (11): 860)

© 2010 AIM Publishing Srl

Ricevuto l'8 giugno 2010;  
accettato il 6 luglio 2010.

Per la corrispondenza:

Dr. Francesco Cappelli

SOD Valutazione  
Cardiologica  
Azienda Ospedaliera  
Universitaria Careggi  
Viale Morgagni, 85  
50134 Firenze  
E-mail:  
cappellifrancesco@  
inwind.it

Un uomo di 72 anni giunge presso il Dipartimento di Emergenza/Acettazione dell'Azienda Ospedaliera Universitaria Careggi lamentando la comparsa da alcuni giorni di marcata astenia associata a dispnea per sforzi lievi precedentemente ben tollerati (classe NYHA III). All'anamnesi il paziente riferisce di aver sofferto in gioventù di febbri reumatiche e di essersi sottoposto nel 1977 ad intervento di sostituzione valvolare mitralica con protesi meccanica monodisco. Da allora il paziente è in terapia anticoagulante orale con buon controllo dei valori di *international normalized ratio* ed ha effettuato regolari controlli cardiologici con risultati stabili nel tempo; da circa 30 anni è in fibrillazione atriale. Nega febbre nelle settimane precedenti ma riferisce la comparsa di ipercromia fecale e urinaria. All'esame obiettivo il paziente risulta francamente itterico, tachicardico, con buoni valori pressori ed accettabili scambi gassosi in aria ambiente. Al torace rantoli bibasilar, edemi al terzo inferiore di gamba, non turgore giugolare, addome trattabile con organi ipocondriaci nei limiti. All'ascoltazione cardiaca azione cardiaca aritmica per fibrillazione atriale, primo tono metallico, soffio olosistolico 3/6 udibile su tutti i focolai.

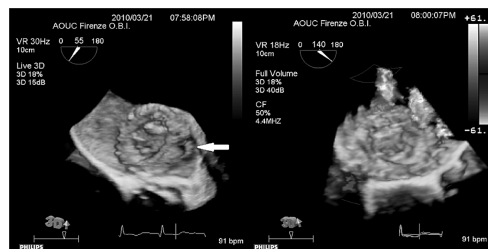
Gli esami ematici mostrano la presenza di anemia normocromica (emoglobina 8.8 g/dl)

associata a iperbilirubinemia ed elevati valori di lattico deidrogenasi.

All'ecocardiogramma transtoracico si evidenzia normale cinetica di apertura dell'elemento mobile della protesi meccanica in posizione mitralica e all'esame color Doppler si documenta la presenza di due jet di rigurgito periprotetico nella porzione inferolaterale della protesi, di difficile quantizzazione perché parzialmente coperti dal cono d'ombra della valvola. Il ventricolo sinistro presenta una iniziale ipertrofia concentrica con cinetica regionale e funzione sistolica conservate. La valvola aortica risulta diffusamente calcifica con fusione e ipomobilità dei lembi valvolari realizzanti steno-insufficienza di grado severo. È inoltre presente severa insufficienza tricuspidale in un unico jet centrale da dilatazione dell'anulus tricuspidale.

Come approfondimento diagnostico viene eseguito un ecocardiogramma transesofageo con sonda tridimensionale che conferma la presenza di un distacco parziale di protesi in tre punti con insufficienza periprotetica di grado severo (Figura 1).

È stata quindi acquisita una consulenza cardiocirurgica e il paziente è stato successivamente sottoposto con successo ad un intervento di sostituzione valvolare mitralica ed aortica con protesi biologiche e plastica tricuspidale secondo Kay.



**Figura 1.** Ecocardiogramma transesofageo eseguito con apparecchio Philips iE33 equipaggiato con sonda X7-2T. Le immagini sono state registrate in modalità Live-3D (pannello di sinistra) e color-3D (pannello di destra). A sinistra l'immagine è stata orientata in modo da visualizzare la superficie atriale della protesi e la porzione antero-laterale dell'anello protesico. Si evidenzia molto bene la soluzione di continuità del distacco parziale (freccia). A destra l'esame color Doppler documenta la presenza di tre distinti jet di rigurgito paraprotetico.