- Copyright - Il Pensiero Scientifico Editore downloaded by IP 3.15.6.77 Tue, 23 Apr 2024, 10:19:10

Valutazione della morfologia e della funzione della valvola tricuspide con ecocardiografia transtoracica tridimensionale in tempo reale

Roberta Esposito[1], Luigi P. Badano[2], Denisa Muraru[3], Eustachio Agricola[4], Donato Mele[5], Susanna Sciomer[6], Stefano Nistri[7], Maurizio Galderisi[1], Sergio Mondillo[8], a nome del Gruppo di Studio di Ecocardiografia della Società Italiana di Cardiologia

[1]Dipartimento di Medicina Clinica e Sperimentale, Università degli Studi "Federico II", Napoli, [2]Dipartimento Scienze Cardiopolmonari, Azienda Ospedaliero-Universitaria "S. Maria della Misericordia", Udine, [3]"Prof. Dr. C.C. Iliescu" Institute of Cardiovascular Diseases, Bucharest, Romania, [4]Divisione di Cardiologia Non Invasiva, A.O. San Raffaele, Milano, [5]U.O. di Cardiologia, Azienda Ospedaliera Universitaria, Ferrara, [6]Dipartimento di Scienze Cardiovascolari, Respiratorie e Morfologiche, Sapienza Università, Roma, [7]Servizio di Cardiologia, CMSR Veneto Medica, Altavilla Vicentina (VI), [8]Cardiologia Universitaria, Università degli Studi, Siena

Key words:
Three-dimensional transthoracic echocardiography; Tricuspid annulus; Tricuspid regurgitation; Tricuspid stenosis; Tricuspid valve.

Tricuspid valve (TV) morphology and function evaluation plays a key role in several cardiac diseases, including left-sided valvular diseases and heart failure. However, TV is structurally complex and, differently from aortic and mitral valves, cannot be visualized in a single two-dimensional echocardiographic view, neither transthoracic nor transesophageal (i.e., simultaneous imaging of the three TV leaflets and their attachment to the annulus is not feasible). Conversely, real-time three-dimensional transthoracic echocardiography allows complete visualization of the TV apparatus from multiple views. This can lead to an improvement of our understanding about the pathophysiological mechanisms underlying TV diseases and functional tricuspid regurgitation, and may suggest new surgical techniques in order to improve surgical outcomes. The present review focuses on the state-of-the-art of real-time three-dimensional transthoracic echocardiography in TV morphology and function evaluation with its clinical applications and limits.

(G Ital Cardiol 2010; 11 (7-8): 549-556)

© 2010 AIM Publishing Srl

Ricevuto il 26 agosto 2009; nuova stesura l'11 novembre 2009; accettato il 4 dicembre 2009.

Per la corrispondenza:

Dr. Luigi P. Badano

Dipartimento di Scienze Cardiologiche, Vascolari e Toraciche Università degli Studi Via Giustiniani, 2 35128 Padova E-mail: lpbadano@gmail.com

Introduzione

Il funzionamento della valvola tricuspide (VT) gioca un ruolo importante in molte patologie cardiache, comprese le disfunzioni valvolari delle sezioni di sinistra e lo scompenso cardiaco. Anche lo sviluppo di un'insufficienza tricuspidale funzionale è direttamente correlato ad un incremento di morbilità e mortalità[1-5], il che accresce le motivazioni in favore di una correzione dell'insufficienza tricuspidale funzionale, specialmente al momento di un concomitante intervento chirurgico sulle sezioni cardiache di sinistra[3]. Tuttavia, i risultati insoddisfacenti degli approcci chirurgici attuali denotano una conoscenza incompleta dei meccanismi di base che sostengono la disfunzione della VT[3,6]. Come nel caso dell'insufficienza valvolare mitralica, una migliore comprensione dei meccanismi fisiopatologici dell'insufficienza tricuspidale funzionale potrebbe suggerire modalità più idonee dell'approccio chirurgico e migliorarne, quindi, i risultati.

La valutazione della VT è generalmente eseguita mediante ecocardiografia bidimensionale (2DE) a dispetto della particolare configurazione delle cuspidi e dell'anulus tricuspidale e della complessità anatomica del ventricolo destro (Figura 1). Tuttavia, le sezioni 2DE standard non permettono di ottenere una visualizzazione simultanea delle tre cuspidi della VT. In genere, in una singola sezione con 2DE si possono visualizzare solo due cuspidi e la valutazione del coinvolgimento relativo delle singoli cuspidi (specialmente della cuspide posteriore) risulta difficile quando è presente un processo patologico[7]. Questo limite può essere parzialmente superato con un movimento del trasduttore in senso antero-posteriore, al fine di visualizzare entrambe le cuspidi anteriore e posteriore in una sezione apicale 4 camere od in una subcostale. Se si vogliono ottenere ulteriori informazioni è necessario un difficoltoso processo mentale di ricostruzione dell'immagine stereoscopica della VT basata sull'interpretazione di immagini tomografiche multiple ottenute con il movimento del trasduttore. Tale sforzo può essere, tuttavia, inadeguato ad ottenere una precisa diagnosi anche per gli operatori più esperti, in particolare in presenza di anomalie valvolari complesse.

L'avvento dell'ecocardiografia tridimensionale in tempo reale (3DE) può ovviare a questi

- Copyright - Il Pensiero Scientifico Editore downloaded by IP 3.15.6.77 Tue, 23 Apr 2024, 10:19:10

Chiave di Lettura

Ragionevoli certezze. La moderna ecocardiografia tridimensionale in tempo reale consente di visualizzare l'intero apparato della valvola tricuspide da ogni prospettiva. Ciò può contribuire a migliorare notevolmente la comprensione dei meccanismi fisiopatologici alla base di varie malattie della valvola tricuspide e dell'insufficienza tricuspidale funzionale.

Questioni aperte. La mancanza di misure standardizzate e di un software specifico per la valutazione della valvola tricuspide al momento rappresenta un ostacolo all'integrazione dell'ecocardiografia tridimensionale nella pratica clinica routinaria.

Le ipotesi. L'affidabilità e la fattibilità dell'ecocardiografia tridimensionale rendono in prospettiva questa metodica uno strumento ideale ed indispensabile nella valutazione preoperatoria dei pazienti candidati ad intervento cardiochirurgico per la correzione delle valvulopatie.

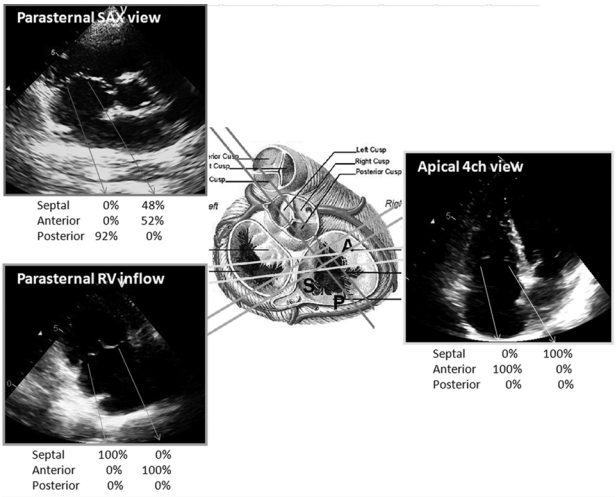

Figura 1. *Visualizzazione delle cuspidi della valvola tricuspide mediante ecocardiografia bidimensionale. Le* doppie linee *sul disegno anatomico mostrano il range di piani tomografici bidimensionali per ciascuna finestra corrispondente. Al di sotto delle immagini bidimensionali sono state riportate le percentuali di identificazione delle cuspidi in ciascuna delle finestre bidimensionali standard.*
Da Anwar et al.[7], modificata.

problemi e consentire una valutazione quantitativa dell'anatomia e della funzione della VT in modo da ridurre la soggettività nell'interpretazione delle immagini. Tuttavia, rispetto alle valvole mitrale e aortica, la VT è stata meno studiata con 3DE[8,9]. Questa rassegna descrive l'attuale stato della valutazione mediante 3DE della morfologia e della funzione della VT, le sue applicazioni cliniche ed i suoi limiti.

Anatomia

La VT ha una struttura anatomica complessa composta da cuspidi, corde tendinee, muscoli papillari, anulus di supporto, atrio destro e miocardio ventricolare, ed è la valvola cardiaca posizionata più apicalmente e con l'orifizio più largo.

Le cuspidi della VT (anteriore, posteriore, e settale) sono attaccate all'anello fibroso e sono di differenti dimensioni: la *cuspide anteriore* è di solito la più ampia e si estende dalla regione infundibolare anteriormente alla parete infero-laterale posteriormente; la *cuspide settale* si estende dal setto interventricolare dell'infundibolo al bordo ventricolare posteriore; la *cuspide posteriore* si attacca lungo il margine posteriore dell'anulus, dal setto alla parete infero-laterale. L'inserzione della cuspide settale della VT è caratteristicamente più apicale rispetto all'inserzione settale del lembo anteriore della mitrale. L'*anulus tricuspidale* mostra una struttura a forma di sella ellittica con due punti più alti (orientati superiormente verso l'atrio destro) e due punti più bassi orientati inferiormente verso il ventricolo destro, meglio apprezzabile nella fase meso-sistolica del ciclo cardiaco[10]. Le cuspidi della VT sono di solito sostenute da tre gruppi di muscoli papillari che si trovano localizzati al di sotto di ciascuna commissura.

Approccio all'imaging ecocardiografico tridimensionale della valvola tricuspide

La 3DE completa la 2DE e l'ecocardiografia transesofagea con immagini dettagliate dell'apparato valvolare tricuspidale da cui si possono ottenere le dimensioni e lo spessore delle cuspidi, la forma e le dimensioni dell'anulus, gli spessori e la funzione delle pareti miocardiche del ventricolo destro ed i loro rapporti anatomici. La 3DE, in virtù della sua capacità unica di ottenere una sezione trasversa della VT, permette la visualizzazione simultanea delle tre cuspidi in movimento durante il ciclo cardiaco e del loro attacco all'anulus tricuspidale (Figura 2). La 3DE consente all'ecocardiografista di visualizzare la coaptazione delle cuspidi e la separazione delle commissure. Anwar et al.[7], con la 3DE, hanno riportato una struttura anatomica dettagliata della VT, compresa la descrizione morfologica e quantitativa dell'anulus tricuspidale, della forma e della mobilità delle cuspidi e dell'ampiezza delle commissure della VT. Inoltre, dal confronto con la risonanza magnetica nucleare cardiaca, la 3DE è risultata una metodica affidabile e fattibile nella determinazione della morfologia e della funzionalità dell'anulus tricuspidale, con importanti implicazioni sul processo decisionale chirurgico[11].

Come per la 2DE, nella 3DE si utilizzano tre approcci principali: parasternale, apicale e subcostale. Tuttavia, quando proviamo a visualizzare una struttura cardiaca con la 3DE bisogna tenere in considerazione la funzione di *point-spread* (diffusione di un punto), che descrive la distorsione che qualsiasi sistema di imaging induce quando visualizza un oggetto puntiforme. Il grado di distorsione (*blurring*, annebbiamento) di ciascun oggetto puntiforme varia in accordo con le dimensioni utilizzate per visualizzarlo. In accordo con la funzione di *point-spread* della 3DE, i migliori risultati sono ottenibili utilizzando l'approccio parasternale asse corto, dal momento che le strutture sono raffigurate nelle dimensioni assiale e laterale. Al contrario, risultati meno brillanti si otterranno con l'approccio apicale che utilizza le dimensioni laterale e di profondità. Si otterrà un risultato intermedio, impiegando un approccio parasternale del tratto di afflusso del ventricolo destro che utilizza le dimensioni assiale e di profondità.

- Copyright - Il Pensiero Scientifico Editore downloaded by IP 3.15.6.77 Tue, 23 Apr 2024, 10:19:10

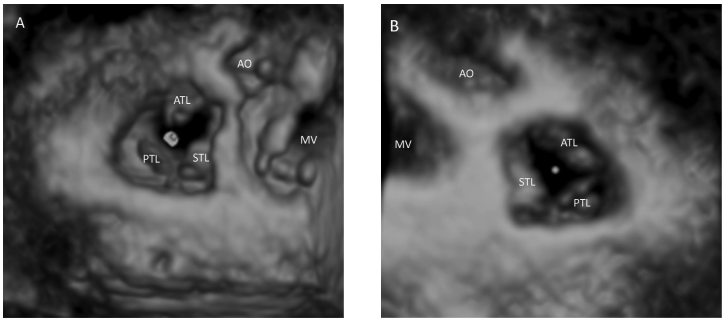

Figura 2. *Cuspidi valvolari normali della tricuspide visualizzate mediante ecocardiografia tridimensionale in tempo reale: dal lato ventricolare* (A) *e dal lato atriale* (B).
AO = aorta; ATL = cuspide anteriore della tricuspide; MV = valvola mitrale; PTL = cuspide posteriore della tricuspide; STL = cuspide settale della tricuspide.

Una caratteristica aggiuntiva dei trasduttori 3DE a matrice consiste nel fatto che essi possono acquisire sia in tempo reale (specialmente nella modalità *real-time zoom*), che in *full-volume* (grandangolo, cioè 4 cicli cardiaci consecutivi fusi insieme, con il paziente in apnea obbligata). Entrambe queste modalità di acquisizione sono utili nell'imaging della VT. La modalità *real-time zoom* presenta diversi vantaggi rispetto all'acquisizione in *full-volume*: 1) la risoluzione dell'immagine è molto più elevata; 2) dal momento che non è necessario trattenere il respiro o acquisire molteplici cicli cardiaci, è una metodica fattibile anche nei pazienti dispnoici ed in quelli con fibrillazione atriale; 3) la possibilità di ruotare elettronicamente il piano tridimensionale mediante la rotazione della *track ball*, senza la necessità di muovere il trasduttore, può rappresentare un vantaggio importante nell'imaging della VT dall'approccio parasternale, poiché questo approccio richiede spesso una forte angolazione tra il trasduttore e la cute e la necessità di posizionare lo stesso trasduttore in modo da ottenerne un'ampia superficie di contatto nello spazio intercostale prescelto; 4) ruotando il cursore tridimensionale allo scopo di posizionare l'asse lungo della VT secondo l'asse *y*, viene facilitata la visualizzazione delle tre cuspidi e dell'intera forma dell'orifizio valvolare sia dal lato atriale che da quello ventricolare. L'utilizzo di un'acquisizione in *full-volume* permette, d'altra parte, una copertura più ampia della regione di interesse. Pertanto, le strutture più importanti ed i loro rapporti spaziali (ad es. cuspidi, corde e muscoli papillari) possono essere delineate in maniera più realistica, e può esserne valutata la continuità anatomica. Questo approccio presenta, comunque, almeno due importanti limiti: 1) una risoluzione spaziale delle strutture ridotta rispetto alla modalità *real-time zoom*, e 2) la possibile presenza di artefatti dovuti a disturbi del ritmo e a movimenti respiratori.

Da un punto di vista pratico, per acquisire un set di dati per l'analisi della VT in 3DE si raccomanda di collocare il trasduttore in sezione parasternale asse lungo "modificata", al fine di visualizzare l'afflusso del ventricolo destro, di configurare il *gain* globale ad un livello più alto del normale, di centrare la VT nel volume tridimensionale, di ruotare il cursore tridimensionale, o di aggiustare manualmente il trasduttore, di ottimizzare l'immagine in modo da visualizzare ed acquisire simultaneamente le tre cuspidi. Dall'apice, la VT può essere visualizzata in un modo simile a quello utilizzato nell'imaging 2DE. L'acquisizione di un set di dati in *full-volume* dall'approccio apicale ottimizzato per le strutture del cuore destro, permette di ottenere il più ampio campo di visualizzazione del complesso della VT (ad es. cuspidi, anulus, corde, muscoli papillari e ventricolo destro), consentendo la valutazione dei loro rapporti spaziali e della loro continuità anatomica. Dopo l'acquisizione, i tagli dall'apice verso la base, oppure dal tetto dell'atrio verso l'apice mostreranno la visuale *en face* della VT rispettivamente dal lato ventricolare ed atriale ("visuale chirurgica"). Frequentemente, è possibile visualizzare la VT e la valvola mitrale fianco a fianco nella modalità *full-volume*. In alcuni pazienti può essere utilizzato l'approccio subcostale per ottenere finestre adeguate della VT. La funzione di variazione del piano di sezione è molto utile quando si utilizza questo approccio dal momento che spesso è necessario un angolo acuto tra la superficie addominale e il trasduttore per posizionare quest'ultimo vicino al fegato e al di sotto della giunzione condro-costale. Nei pazienti con buone immagini 2DE, la valutazione dell'anatomia e della funzione della TV con 3DE è fattibile in circa il 90% dei soggetti normali[7].

I progressi tecnologici hanno permesso l'applicazione di matrici tridimensionali anche su sonde per approccio transesofageo con un evidente miglioramento della qualità delle immagini rispetto all'approccio transtoracico, particolarmente nello studio delle valvulopatie. Pur esulando la trattazione dell'ecocardiografia tridimensionale transesofagea (3D-TEE) dagli scopi di questa revisione, è utile osservare che, allo stato attuale della tecnologia, una visualizzazione ottimale della VT con 3D-TEE è ottenibile solo in una scarsa percentuale di pazienti[12]. D'altra parte, la 3D-TEE della tricuspide ha le potenzialità per assumere in futuro un ruolo importante nello studio delle protesi valvolari in sede tricuspidale[13].

Insufficienza tricuspidale

La causa più comune di insufficienza tricuspidale non è una patologia primitiva della VT, ma piuttosto un'alterata coaptazione valvolare causata da una dilatazione del ventricolo destro e/o dell'anulus tricuspidale[14]. Una serie di processi patologici primari può colpire il complesso della VT direttamente e portare ad un'incompetenza valvolare: endocardite infettiva, cardiopatie congenite come l'anomalia di Ebstein oppure il canale atrioventricolare, la febbre reumati-

- Copyright - Il Pensiero Scientifico Editore downloaded by IP 3.15.6.77 Tue, 23 Apr 2024, 10:19:10

ca, la sindrome da carcinoide, la fibrosi endomiocardica, la degenerazione mixomatosa della VT che porta al prolasso, i traumi penetranti e non penetranti, e i danni iatrogeni in corso di cardiochirurgia, biopsie miocardiche, posizionamento di cateteri nelle camere cardiache destre[15-21].

Come nel caso dell'insufficienza valvolare mitralica, una conoscenza completa della morfologia delle cuspidi valvolari e dei meccanismi fisiopatologici che sottendono l'insufficienza tricuspidale potrebbe portare ad un miglioramento delle tecniche di riparazione valvolare e alla progettazione di anelli valvolari fisiologicamente adeguati.

Anche se le patologie valvolari primitive rappresentano una causa infrequente di insufficienza della VT, la 3DE può essere utile per una migliore caratterizzazione delle lesioni valvolari in differenti eziologie (Figura 3). Il coinvolgimento reumatico della VT è meno frequente rispetto a quello delle valvole sinistre. L'insufficienza è una conseguenza della deformazione, accorciamento e retrazione di una o più cuspidi della VT, come pure dell'accorciamento e fusione delle corde tendinee e dei muscoli papillari. La 2DE di solito identifica l'ispessimento e la distorsione delle cuspidi valvolari ma non può fornire una valutazione globale dell'estensione del coinvolgimento dell'apparato valvolare. Un set di dati in *full-volume* da una sezione apicale fornisce solitamente una valutazione globale dell'intero apparato della VT che può essere esaminato da differenti prospettive. La visuale *en face* della VT con 3DE permette la visualizzazione della fusione delle commissure che è utile per stabilire una corretta diagnosi dell'eziologia reumatica dell'insufficienza tricuspidale (Figura 4). Il coinvolgimento delle cuspidi della VT nella malattia degenerativa mixomatosa viene visualizzato alla 3DE come un rigonfiamento o protrusione di uno o più segmenti di una singola o più cuspidi della valvola. Inoltre, la presenza di una rottura di corda e l'estensione della concomitante dilatazione dell'anulus possono essere valutate nella stessa sezione. Nella sindrome da carcinoide, condizione in cui la valvola appare ispessita e fibrotica, con un'escursione marcatamente limitata durante il ciclo cardiaco, la 3DE può mostrare le regioni di coaptazione inefficace delle cuspidi e la perdita di fusione delle commissure.

La dilatazione dell'anulus tricuspidale sembra rappresentare il meccanismo che sottende l'insufficienza funzionale della VT. L'entità della dilatazione dell'anulus può rappresentare un indicatore di disfunzione valvolare più affidabile del grado di insufficienza[3].

Utilizzando la 3DE, due gruppi indipendenti di ricercatori[10,22] sono riusciti a dimostrare che, come per l'anulus mitralico, il normale anulus della VT ha una forma a sella, con i punti più elevati localizzati in senso antero-posteriore ed i punti più bassi in senso medio-laterale (Figura 5). Essi hanno anche chiarito il meccanismo di sviluppo dell'insufficienza valvolare tricuspidale funzionale, mostrando che in sua presenza l'anulus tricuspidale si dilata e diventa più piatto e circolare. È stato anche mostrato che nel momento in cui l'anulus diventa più circolare con l'evidenziarsi dell'insufficienza tricuspidale, l'incremento della distanza antero-posteriore risulta maggiore di quello della distanza medio-laterale. Ciò può derivare dalla dilatazione dell'anulus tricuspidale preferenzialmente lungo la distanza che separa le sue pareti libere. Quest'ultimo dato ha, ovviamente, importanti risvolti clinici.

Matsunaga e Duran[23] hanno dimostrato come la dilatazione dell'anulus tricuspidale preoperatoria possa essere associata allo sviluppo di un'insufficienza tricuspidale tardiva nel periodo postoperatorio di una riparazione chirur-

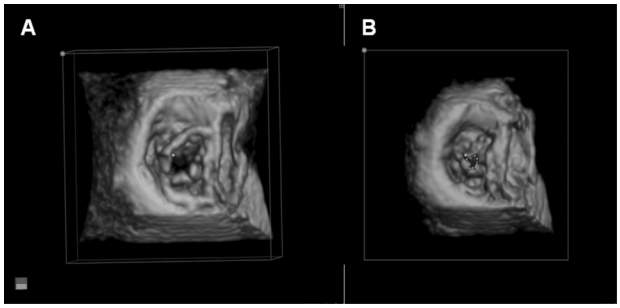

Figura 4. *Valvulopatia reumatica con ispessimento dei lembi tricuspidali, fusione delle commissure, dilatazione dell'anello* (A) *e mancata coaptazione dei lembi in sistole* (B).

Figura 3. *Prolasso con flail* (freccia) *del lembo tricuspidale posteriore.*

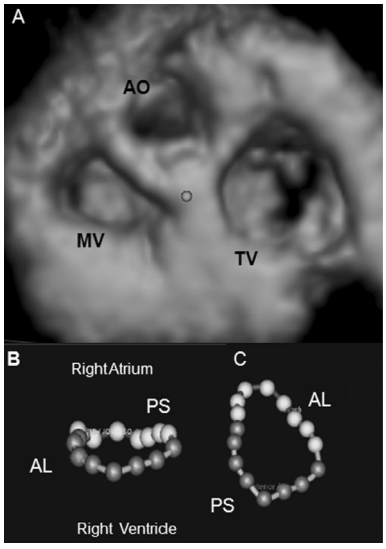

Figura 5. A: *visuale atriale destra della valvola tricuspide (TV) in un soggetto normale con una chiara delineazione dell'anulus tricuspidale e dei suoi rapporti spaziali con la valvola mitrale (MV) e aortica (AO).* B: *ricostruzione dell'anulus tricuspidale visto di profilo che mostra la sua forma a sella, con i punti più alti collocati in senso antero-posteriore e con i punti più bassi in senso medio-laterale.* C: *ricostruzione dell'anulus tricuspidale visto dall'atrio destro.*

- Copyright - Il Pensiero Scientifico Editore downloaded by IP 3.15.6.77 Tue, 23 Apr 2024, 10:19:10

gica di insufficienza mitralica ischemica. Dreyfus et al.[3] hanno riportato che quando la decisione di eseguire un'anuloplastica tricuspidale era basata sull'estensione della dilatazione dell'anulus tricuspidale al momento dell'intervento chirurgico, la prognosi a lungo termine dei pazienti risultava migliore. I parametri di riferimento per la riparazione della VT comprendono una dimensione dell'anulus tricuspidale >2.1 cm/m^2 ed una frazione di accorciamento dell'anulus <25%[24]. Tuttavia, sia Matsunaga e Duran che Dreyfus et al. hanno utilizzato la 2DE per le decisioni chirurgiche e ciò può aver comportato una certa imprecisione nella misurazione delle vere dimensioni anulari.

Anwar et al.[25] hanno dimostrato che la forma dell'anulus tricuspidale non è circolare, ma ovale, con un diametro minore ed uno maggiore, sia nell'anulus di normali dimensioni che in quello dilatato. Hanno, inoltre, evidenziato che i diametri dell'anulus tricuspidale attualmente utilizzati, misurati con la 2DE (sia in sezione apicale 4 camere che in parasternale asse corto) sottostimano sistematicamente le reali dimensioni anulari (Figura 6). Di conseguenza, il 65% dei pazienti con un normale diametro dell'anulus tricuspidale alla 2DE presentava un'insufficienza tricuspidale di grado 1-2 rispetto al 30% dei pazienti con anulus tricuspidale di normali dimensioni alla 3DE[25]. Di contro, il calcolo della frazione di accorciamento dell'anulus tricuspidale ha portato agli stessi risultati sia con la 2DE che con la 3DE[25]. Ciò è dovuto al fatto che l'entità della sottostima del diametro dell'anulus tricuspidale utilizzando la 2DE è paragonabile sia in diastole che in sistole.

Oltre alla forma, alle dimensioni e alla funzione dell'anulus tricuspidale, la 3DE permette la valutazione della geometria delle cuspidi della VT nell'insufficienza tricuspidale funzionale. Nei pazienti affetti da ipertensione arteriosa polmonare (gradiente tra ventricolo destro e atrio destro ≥30 mmHg), Sukmawan et al.[26] hanno riportato che i pazienti con insufficienza tricuspidale mostravano un *tethering* delle cuspidi tricuspidali all'interno del ventricolo destro. La misura del volume di *tenting* mostrava una correlazione lineare con il volume del ventricolo destro e con l'area del jet rigurgitante della VT.

Infine, la 3DE può essere di aiuto nella stima della severità dell'insufficienza tricuspidale utilizzando il *color flow*. Velayudhan et al.[27] hanno dimostrato la fattibilità di ottenere l'area della vena contracta del jet di insufficienza tricuspidale, sezionando il set di dati color Doppler con la 3DE con piani esattamente paralleli all'orifizio della VT. In tal modo è stato possibile riscontrare una correlazione solo modesta tra l'area della vena contracta ottenuta con 3DE e la sua ampiezza misurata con 2DE, il che supporta il concetto che, come avviene per l'insufficienza mitralica, la vena contracta del jet tricuspidale rigurgitante ha una geometria complessa. È stata, tuttavia, riscontrata una ragionevole correlazione tra l'area della vena contracta misurata con 3DE e le misure convenzionali di severità dell'insufficienza tricuspidale mediante 2DE color Doppler (cioè, l'area del jet rigurgitante e il suo rapporto con l'area dell'atrio destro). Da ciò nasce la proposta di nuovi criteri per la stima della severità dell'insufficienza tricuspidale basati sull'area tridimensionale della vena contracta: <0.5 cm^2 lieve; 0.5-0.75 cm^2 moderata e >0.75 cm^2 severa.

Stenosi tricuspidale

La stenosi tricuspidale rappresenta una patologia poco frequente in pazienti adulti. In quasi tutti i casi essa è causata dalla malattia reumatica in associazione ad un coinvolgimento reumatico della valvola mitrale e/o di quella aortica. Anche la cardiopatia da carcinoide può esitare in una stenosi tricuspidale. Le immagini 2DE mostrano un ispessimento ed un accorciamento delle cuspidi della VT. Le registrazioni Doppler della velocità di flusso transtricuspidale permettono di calcolare il gradiente medio e il tempo di dimezzamento da cui si ottiene la stima dell'area valvolare "funzionale", come già descritto per la valvola mitrale[28]. Tuttavia, a dispetto di quanto si faccia routinariamente per la stenosi mitralica, né la 2DE transtoracica, né quella transesofagea possono fornire una visuale *en face* dell'orifizio stenotico e visualizzare la fusione delle commissure. Utilizzando la 3DE, l'orifizio della stenosi tricuspidale può essere chiaramente visualizzato e misurato con metodo planimetrico[29] (Figura 7).

Endocardite infettiva della valvola tricuspide

Nei pazienti affetti da endocardite della VT, la 3DE può mostrare la morfologia stereoscopica di eventuali vegetazioni, la loro mobilità con il flusso sanguigno, e le possibili complicanze come il prolasso o la perforazione di una cuspide (Figura 8). Le dimensioni di una vegetazione rappresentano un importante predittore di eventi embolici e di risposta la trattamento. Le misure del diametro massimo ottenute con la 2DE sono impiegate di routine per la de-

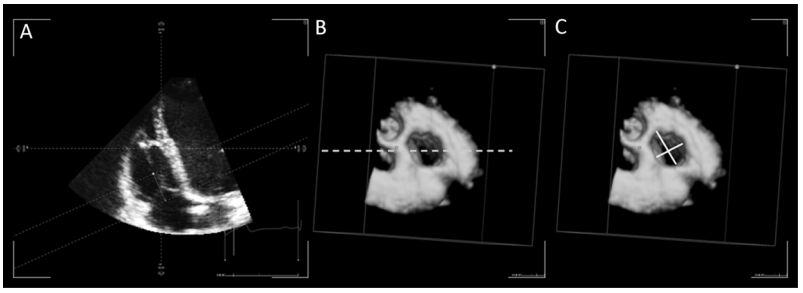

Figura 6. *Confronto delle misurazioni del diametro dell'anulus tricuspidale ottenute con ecocardiografia bidimensionale (2.6 cm,* A*) e tridimensionale (3.8 x 2.9 cm,* B *e* C*). Quando si confrontano le misure dell'anulus tricuspidale con eco bidimensionale rispetto a quello tridimensionale* (B) *risulta chiaro che esse non rappresentano né il minore né il maggiore diametro dell'anulus, ma che entrambi sono sottostimati* (C).

- Copyright - Il Pensiero Scientifico Editore downloaded by IP 3.15.6.77 Tue, 23 Apr 2024, 10:19:10

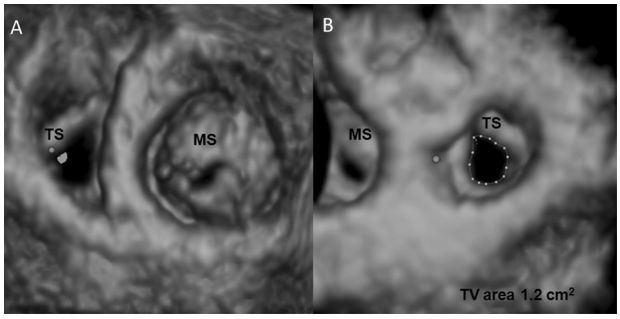

Figura 7. *Stenosi della valvola tricuspide in valvulopatia reumatica mitro-tricuspidale. Le cuspidi deformate ed ispessite sono chiaramente visualizzate come pure le commissure fuse e l'orifizio stenotico della valvola nella vista dal ventricolo* (A). *L'orifizio valvolare stenotico della tricuspide può essere misurato in maniera semplice ed accurata in modo da ottenere una misura oggettiva della severità della stenosi nella vista "chirurgica" o dall'atrio destro* (B).
MS = stenosi mitralica; TS = stenosi tricuspidale; TV = valvola tricuspide.

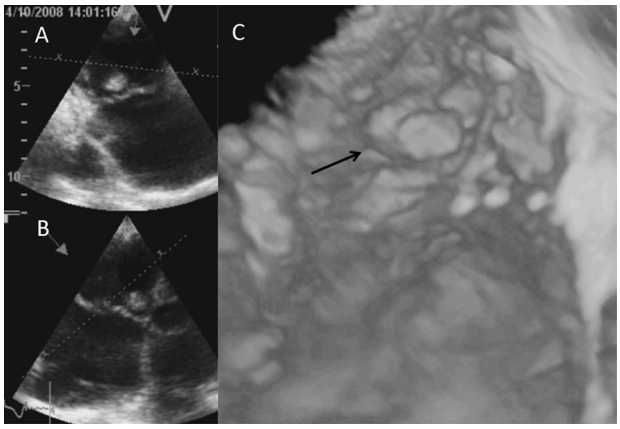

Figura 8. *Nelle sezioni asse lungo parasternale* (A) *ed apicale 4 camere* (B) *la vegetazione è visibile, ma solo nella visualizzazione tridimensionale* (C) *la forma reale ed il punto di attacco della vegetazione* (freccia nera) *sono chiaramente apprezzabili.*

terminazione delle dimensioni della massa. Tuttavia, la maggior parte delle vegetazioni si presenta di forma irregolare, rendendone difficile un'accurata raffigurazione oppure la selezione del diametro maggiore con metodiche tomografiche. La selezione di un diametro che non sia veramente quello maggiore può portare ad una sottostima delle reali dimensioni della vegetazione e ad un'errata interpretazione della prognosi del paziente. La 3DE raffigura l'intero volume della vegetazione permettendo accurate misurazioni in molteplici piani[30].

Anomalie congenite

L'anomalia di Ebstein rappresenta un difetto congenito della VT nel quale le inserzioni della cuspide settale o posteriore, o di entrambe, sono collocate più in basso nel ventricolo destro con un'ampia cuspide anteriore a forma di vela, che comporta l'atrializzazione del tratto di afflusso del ventricolo destro. Esiste un ampio spettro di severità di questa cardiopatia congenita. Sebbene la 2DE sia in grado di mostrare il caratteristico spostamento della cuspide settale e la cuspide anteriore ridondante ed allungata, la complessa anatomia della malattia e il meccanismo di insufficienza della valvola sono molto difficili da determinare. Nei pazienti adulti con anomalia di Ebstein, Patel et al.[31] hanno riportato che la 3DE risulta particolarmente utile nel delineare l'attacco delle corde delle tre cuspidi valvolari. Ciò si ottiene attraverso molteplici sovrapposizioni e sezioni *dataset* di 3DE, che mostrano il caratteristico aspetto a bolla risultante dal rigonfiamento delle aree non tese delle cuspidi della VT. Inoltre, una visuale *en face* ottenuta con la 3DE può essere utilizzata per misurare la superficie delle cuspidi e per visualizzare le regioni di coaptazione inefficace delle cuspidi. Ancora, la 3DE può essere utile per la valutazione delle dimensioni del ventricolo destro funzionale, e per ottenere una visuale *en face* della vena contracta al fine di stimare la severità dell'insufficienza tricuspidale.

Un altro campo di interesse nell'ambito delle cardiopatie congenite, in cui la 3DE della VT si sta affermando, consiste nella valutazione della VT in pazienti affetti da trasposizione dei grossi vasi. In particolare, la 3DE consente una migliore comprensione del meccanismo dell'insufficienza tricuspidale funzionale insito in tale cardiopatia[32].

Limiti attuali e prospettive future

A dispetto di tutti i dati che supportano l'utilizzo della 3DE nella determinazione della morfologia e della funzione della VT, specialmente nei pazienti candidati ad intervento cardiochirurgico per patologie delle sezioni sinistre, questa tecnica non è stata ancora integrata nella routine clinica. Esistono diverse ragioni per spiegare ciò: alcune attengono alla tecnica tridimensionale di per sé[8,9], altre sono correlate all'applicazione della tecnica allo studio della VT. La prima di queste è di tipo clinico in quanto non esiste ancora evidenza che la valutazione tridimensionale dell'anatomia e della funzione della VT possa migliorare i risultati dell'intervento chirurgico; la ricerca è, però, alquanto attiva in questo campo e si attendono risultati a breve. La seconda ragione risiede nella mancanza di misure standardizzate e di un software specifico per la quantizzazione delle dimensioni e della forma dell'anulus e dei lembi tricuspidali, che è stato, invece, sviluppato per la valvola mitrale. Il crescente interesse per la VT sia da parte degli ecocardiografisti che dei cardiochirurghi alimenterà verosimilmente lo sviluppo e l'implementazione di tali strumenti.

Conclusioni

L'imaging della VT mediante 2DE è limitato dall'impossibilità di visualizzare tutte le tre cuspidi contemporaneamente. Al contrario, la 3DE fornisce uno strumento unico per una valutazione complessiva della morfologia e della funzione della VT, in particolare prima di un intervento cardiochirurgico. La comprensione dell'anatomia e dei meccanismi fisiopatologici che sottendono varie patologie della VT fornirà presto le basi per una pianificazione chirurgica mirata allo scopo di individualizzare l'intervento chirurgico sul singolo caso.

- Copyright - Il Pensiero Scientifico Editore downloaded by IP 3.15.6.77 Tue, 23 Apr 2024, 10:19:10

Riassunto

La valutazione del funzionamento della valvola tricuspide (VT) gioca un ruolo importante in un vasto novero di patologie cardiache, compresi i vizi valvolari delle sezioni di sinistra e lo scompenso cardiaco. Tuttavia, la VT è una struttura complessa che, a differenza della valvola aortica e mitralica, non è visualizzabile (cioè l'imaging simultaneo delle tre cuspidi della VT e del loro attacco all'anulus) in un'unica sezione ecocardiografica bidimensionale né con approccio transtoracico, né con quello transesofageo. Al contrario, la moderna ecocardiografia tridimensionale in tempo reale consente di visualizzare l'intero apparato della VT da ogni prospettiva. Ciò può contribuire a migliorare notevolmente la nostra comprensione dei meccanismi fisiopatologici alla base di varie malattie della VT e dell'insufficienza tricuspidale funzionale, e potenzialmente suggerire nuove modalità atte al miglioramento dei risultati della terapia chirurgica. Questa rassegna descrive l'attuale stato dell'ecocardiografia tridimensionale transtoracica in tempo reale nella valutazione della morfologia e della funzione della VT, le sue applicazioni cliniche ed i limiti attuali.

Parole chiave: Anulus tricuspidale; Ecocardiografia tridimensionale transtoracica; Insufficienza tricuspidale; Stenosi tricuspidale; Valvola tricuspide.

Bibliografia

1. Behm CZ, Nath J, Foster E. Clinical correlates and mortality of hemodynamically significant tricuspid regurgitation. J Heart Valve Dis 2004; 13: 784-9.
2. Hung J, Koelling T, Semigran MJ, Dec GW, Levine RA, Di Salvo TG. Usefulness of echocardiographic determined tricuspid regurgitation in predicting event-free survival in severe heart failure secondary to idiopathic-dilated cardiomyopathy or to ischemic cardiomyopathy. Am J Cardiol 1998; 82: 1301-3.
3. Dreyfus GD, Corbi PJ, Chan KM, Bahrami T. Secondary tricuspid regurgitation or dilatation: which should be the criteria for surgical repair? Ann Thorac Surg 2005; 79: 127-32.
4. Nath J, Foster E, Heidenreich PA. Impact of tricuspid regurgitation on long-term survival. J Am Coll Cardiol 2004; 43: 405-9.
5. **Sagie A, Schwammenthal E, Newell JB, et al. Significant tricuspid regurgitation is a marker for adverse outcome in patients undergoing percutaneous balloon mitral valvuloplasty. J Am Coll Cardiol 1994; 24: 696-702.**
   Studio su 318 pazienti sottoposti ad intervento di valvuloplastica mitralica per stenosi mitralica. Al follow-up, i pazienti con insufficienza tricuspidale severa mostravano risultati immediati subottimali ed una prognosi sfavorevole a lungo termine.
6. McCarthy PM, Bhudia SK, Rajeswaran J, et al. Tricuspid valve repair: durability and risk factors for failure. J Thorac Cardiovasc Surg 2004; 127: 674-85.
7. Anwar AM, Geleijnse ML, Soliman OI, et al. Assessment of normal tricuspid valve anatomy in adults by real-time three-dimensional echocardiography. Int J Cardiovasc Imaging 2007; 23: 717-24.
8. **Lang RM, Mor-Avi V, Sugeng L, Nieman PS, Sahn DJ. Three-dimensional echocardiography: the benefits of the additional dimension. J Am Coll Cardiol 2006; 48: 2053-69.**
   Rassegna sulle basi scientifiche dell'utilizzo clinico attuale e futuro dell'ecocardiografia tridimensionale nel valutare la volumetria cardiaca, le valvulopatie e le cardiopatie congenite.
9. Badano LP, Dall'Armellina E, Monaghan MJ, et al. Real-time three-dimensional echocardiography: technological gadget or clinical tool? J Cardiovasc Med 2007; 8: 144-62.
10. Ton-Nu TT, Levine RA, Handschumacher MD, et al. Geometric determinants of functional tricuspid regurgitation: insights from 3-dimensional echocardiography. Circulation 2006; 114: 143-9.
11. Anwar AM, Soliman OI, Nemes A, van Geuns RJ, Geleijnse ML, Ten Cate FJ. Value of assessment of tricuspid annulus: real-time three-dimensional echocardiography and magnetic resonance imaging. Int J Cardiovasc Imaging 2007; 23: 701-5.
12. Sugeng L, Shernan SK, Salgo IS, et al. Live 3-dimensional transesophageal echocardiography initial experience using the fully-sampled matrix array probe. J Am Coll Cardiol 2008; 52: 446-9.
13. Sugeng L, Shernan SK, Weinert L, et al. Real-time three-dimensional transesophageal echocardiography in valve disease: comparison with surgical findings and evaluation of prosthetic valves. J Am Soc Echocardiogr 2008; 21: 1347-54.
14. **Sagie A, Schwammenthal E, Padial LR, Vazquez de Prada JA, Weyman AE, Levine RA. Determinants of functional tricuspid regurgitation in incomplete tricuspid valve closure: Doppler color flow study of 109 patients. J Am Coll Cardiol 1994; 24: 446-53.**
   Studio su 109 pazienti che presentavano insufficienza tricuspidale funzionale da chiusura incompleta della valvola tricuspide. Lo studio dimostra che la dilatazione dell'anulus tricuspidale rappresenta l'unico predittore significativo del grado di insufficienza valvolare.
15. Nucifora G, Badano LP, Allocca G, et al. Severe tricuspid regurgitation due to entrapment of the anterior leaflet of the valve by a permanent pacemaker lead: role of real time three-dimensional echocardiography. Echocardiography 2007; 24: 649-52.
16. Schnabel R, Khaw AV, von Bardeleben RS, et al. Assessment of the tricuspid valve morphology by transthoracic real-time-3D-echocardiography. Echocardiography 2005; 22: 15-23.
17. Ahlgrim AA, Nanda NC, Berther E, Gill EA. Three-dimensional echocardiography: an alternative imaging choice for evaluation of tricuspid valve disorders. Cardiol Clin 2007; 25: 305-9.
18. Pothineni KR, Duncan K, Yelamanchili P et al. Live/real time three-dimensional transthoracic echocardiographic assessment of tricuspid valve pathology: incremental value over the two-dimensional technique. Echocardiography 2007; 24: 541-52.
19. Parranon S, Abadir S, Acar P. New insight into the tricuspid valve in Ebstein anomaly using three-dimensional echocardiography. Heart 2006; 92: 1627.
20. Anwar AM, Attia WM, Nosir YF, El-Amin AM. Unusual bileaflet tricuspid valve by real time three-dimensional echocardiography. Echocardiography 2008; 25: 534-6.
21. Reddy VK, Nanda S, Bandarupalli N, Pothineni KR, Nanda NC. Traumatic tricuspid papillary muscle and chordae rupture: emerging role of three-dimensional echocardiography. Echocardiography 2008; 25: 653-7.
22. **Fukuda S, Saracino G, Matsumura Y et al. Three-dimensional geometry of the tricuspid annulus in healthy subjects and in patients with functional tricuspid regurgitation: a real-time, 3-dimensional echocardiographic study. Circulation 2006; 114 (1 Suppl): I492-I498.**
   Studio mediante ecocardiografia tridimensionale di 15 soggetti sani e di 16 pazienti affetti da insufficienza tricuspidale funzionale, che rivela una complessa struttura tridimensionale dell'anello tricuspidale, suggerendo un intervento di anuloplastica per la valvola tricuspide differente da quello utilizzato per la valvola mitrale.
23. **Matsunaga A, Duran CM. Progression of tricuspid regurgitation after repaired functional ischemic mitral regurgitation. Circulation 2005; 112 (9 Suppl): I453-I457.**
   Studio su 124 pazienti sottoposti a riparazione della valvola mitralica per insufficienza mitralica funzionale. Quasi il 50% dei pazienti presentava un'insufficienza tricuspidale significativa dopo riparazione della valvola mitrale, con un'incidenza che aumentava nel tempo. La presenza di una dilatazione dell'anulus tricuspidale prima dell'intervento rappresentava

- Copyright - Il Pensiero Scientifico Editore downloaded by IP 3.15.6.77 Tue, 23 Apr 2024, 10:19:10

un importante predittore di sviluppo successivo di insufficienza tricuspidale significativa.

24. Colombo T, Russo C, Ciliberto GR, et al. Tricuspid regurgitation secondary to mitral valve disease: tricuspid annulus function as guide to tricuspid valve repair. Cardiovasc Surg 2001; 9: 369-77.
25. Anwar AM, Geleijnse ML, Ten Cate FJ, Meijboom FJ. Assessment of tricuspid valve annulus size, shape and function using real-time three-dimensional echocardiography. Interact Cardiovasc Thorac Surg 2006; 5: 683-7.
26. Sukmawan R, Watanabe N, Ogasawara Y, et al. Geometric changes of tricuspid valve tenting in tricuspid regurgitation secondary to pulmonary hypertension quantified by novel system with transthoracic real-time 3-dimensional echocardiography. J Am Soc Echocardiogr 2007; 20: 470-6.
27. Velayudhan DE, Brown TM, Nanda NC, et al. Quantification of tricuspid regurgitation by live three-dimensional transthoracic echocardiographic measurements of vena contracta area. Echocardiography 2006; 23: 793-800.
28. **Pearlman AS. Role of echocardiography in the diagnosis and evaluation of severity of mitral and tricuspid stenosis. Circulation 1991; 84 (3 Suppl): I193-I197.**
    Rassegna sul ruolo primario dell'ecocardiografia nella valutazione della stenosi mitralica e tricuspidale. L'ecocardiografia permette di studiare la morfologia e il funzionamento delle valvole con un'accuratezza comparabile allo studio invasivo, ma con minori rischi e costi.
29. Faletra F, La Marchesina U, Bragato R, De Chiara F. Three dimensional transthoracic echocardiography images of tricuspid stenosis. Heart 2005; 91: 499.
30. Asch FM, Bieganski SP, Panza JA, Weissman NJ. Real-time 3-dimensional echocardiography evaluation of intracardiac masses. Echocardiography 2006; 23: 218-24.
31. Patel V, Nanda NC, Rajdev S, et al. Live/real time three-dimensional transthoracic echocardiographic assessment of Ebstein's anomaly. Echocardiography 2005; 22: 847-54.
32. Abadir S, Leobon B, Acar P. Assessment of tricuspid regurgitation mechanism by three-dimensional echocardiography in an adult patient with congenitally corrected transposition of the great arteries. Arch Cardiovasc Dis 2009; 102: 459-60.