- Copyright - Il Pensiero Scientifico Editore downloaded by IP 18.191.234.191 Sat, 20 Apr 2024, 06:27:57

Cisti pericardica complicata da emorragia intracistica. Descrizione di un caso e revisione della letteratura

Antonio Marigliano[1], Emiliano Maria Cirio[2], Renato Versace[3]

[1]Servizio di Cardiologia Ambulatoriale, ASL n. 1, Sassari, [2]S.C. di Cardiochirurgia, A.O. Brotzu, Cagliari, [3]S.C. di Chirurgia Toracica, Ospedale Binaghi, ASL n. 8, Cagliari

Key words:
Echocardiography; Pericardial cyst.

Pericardial cysts are rare benign intrathoracic lesions, more often located in the right rather than in the left cardiophrenic angle. At echocardiography, they appear as echolucent unilocular structures, which are in contact with the pericardium. They contain a clear water-like fluid and, thus, are referred to as "spring water cysts". They are usually discovered incidentally in asymptomatic patients. Sometimes they can cause symptoms (dyspnea, chest pain, dysphagia, cough), depending on their dimensions and location, or severe complications such as cardiac tamponade.

Asymptomatic cases are managed conservatively with a close follow-up, being surgical excision recommended only in symptomatic patients. Actually, the treatment options include excision via thoracotomy, video-assisted thoracoscopic surgery, and percutaneous echo-guided aspiration.

We describe the case of a patient for whom the echocardiographic follow-up allowed to disclose intracystic hemorrhage, leading to surgical treatment before the patient became symptomatic.

(G Ital Cardiol 2010; 11 (6): 493-497)

© 2010 AIM Publishing Srl

Ricevuto il 17 novembre 2008; nuova stesura il 14 gennaio 2009; accettato il 28 gennaio 2009.

Per la corrispondenza:

Dr. Antonio Marigliano

Via A. Deffenu, 20/A
07100 Sassari
E-mail:
amarigliano@tiscali.it

Caso clinico

Il paziente, L.G., maschio di 43 anni, di professione agente di commercio, è giunto alla nostra osservazione, per il riscontro, prima alla radiografia standard e poi alla tomografia computerizzata del torace (Figura 1), di una voluminosa cisti in corrispondenza dell'apice cardiaco, per cui veniva consigliato un controllo cardiologico. L'anamnesi patologica remota non evidenziava dati di rilievo.

Il paziente era asintomatico. L'obiettività polmonare e cardiaca erano normali, la pressione arteriosa era 130/80 mmHg; vi era marcato sovrappeso (107 kg, altezza 190 cm, indice di massa corporea 29.6 kg/m^2).

L'ECG mostrava bradicardia sinusale (52/min) con morfologia normale. L'eco-color Doppler cardiaco (Figura 2) evidenziava la presenza, in corrispondenza dell'apice e della parete inferolaterale del ventricolo, di una voluminosa formazione cistica ovalare, regolare, senza altre formazioni incluse, del diametro di circa 90 x 42.9 mm, non comunicante con le cavità cardiache e priva di flussi al suo interno. Le cavità cardiache erano di dimensioni normali, normale la funzione sistolica e diastolica.

Il paziente risiedeva in campagna; praticava la caccia e possedeva dei cani; per questo, pur non essendo l'aspetto della cisti quello di una cisti idatidea, si riteneva opportuno escludere l'echinococcosi.

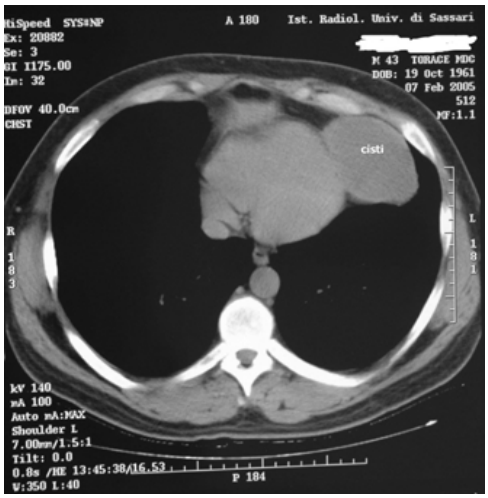

Figura 1. *Tomografia computerizzata del torace con mezzo di contrasto: evidenza di voluminosa cisti pericardica in corrispondenza dell'apice cardiaco.*

L'emocromo con formula era normale, non si rilevava eosinofilia; il test di Boyden per l'idatidosi risultava normale. Veniva posta diagnosi di "cisti pericardica idiopatica".

Essendo il paziente asintomatico, si optava per un follow-up con controlli semestrali. Ai primi due controlli le caratteristiche e le dimensioni della cisti si mostravano invariate. Al terzo controllo (a circa 1 anno dal primo), pur essendo il paziente asintomatico, si

- Copyright - Il Pensiero Scientifico Editore downloaded by IP 18.191.234.191 Sat, 20 Apr 2024, 06:27:57

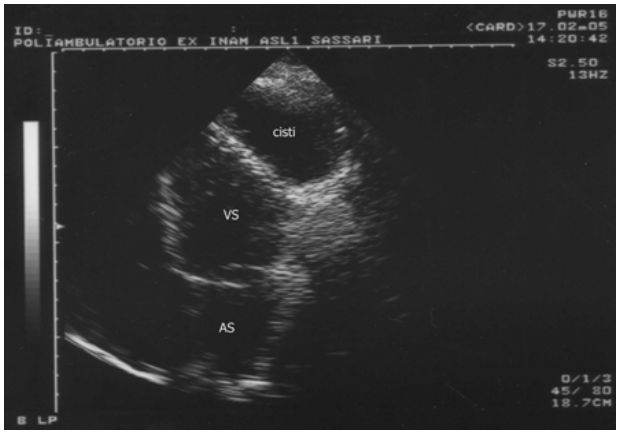

Figura 2. *Ecocardiogramma bidimensionale, proiezione 4 camere apicale: cisti pericardica a contenuto limpido.*
AS = atrio sinistro; VS = ventricolo sinistro.

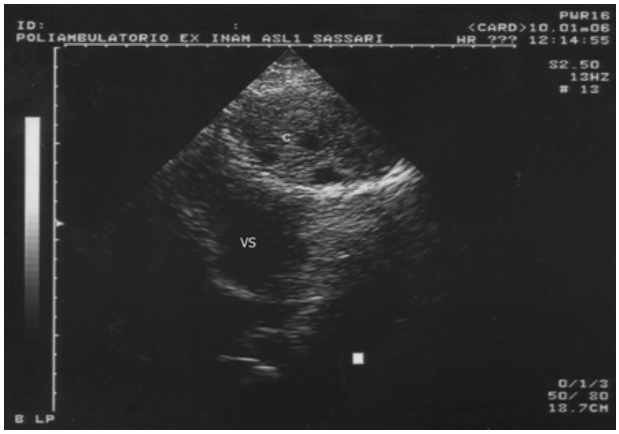

Figura 3. *Ecocardiogramma bidimensionale, proiezione 4 camere apicale: cisti pericardica (c), il cui contenuto appare ora denso, vacuolato, fibrinoso.*
VS = ventricolo sinistro.

evidenziava all'ecocardiogramma un aumento di dimensioni della cisti (94 x 54 mm), ma soprattutto il contenuto della cisti si dimostrava non più fluido e limpido, ma denso, disomogeneo, con aspetto reticolato, vacuolato, fibrinoide (Figura 3). Nell'ipotesi che questi reperti fossero espressione di un'emorragia intracistica, per una migliore definizione morfologica veniva eseguita una risonanza magnetica nucleare, che confermava la presenza all'interno della cisti di materiale fibrinoide (Figura 4), prima non presente.

Il paziente, informato dell'evoluzione del caso, chiedeva, soprattutto per il disagio psicologico creato dalla lunga convivenza con la patologia stessa, di essere sottoposto ad una procedura che risolvesse definitivamente il problema. Per via delle dimensioni rilevanti della cisti, si optava per un'exeresi chirurgica della cisti, eseguita circa 1 mese dopo per via toracotomica anterolaterale sinistra.

La scelta chirurgica si rivelava ottimale nel corso dell'intervento, a causa del coinvolgimento del nervo frenico nella lesione e delle tenaci aderenze della cisti al polmone e al diaframma (Figura 5). L'esame istologico confermava trattarsi di una cisti pericardica modificata da sopraggiunte emorragie intracistiche.

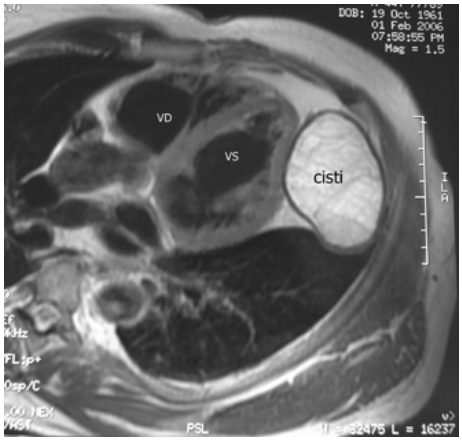

Figura 4. *Risonanza magnetica nucleare con mezzo di contrasto: cisti pericardica, il cui contenuto appare denso, fibrinoso.*
VD = ventricolo destro; VS = ventricolo sinistro.

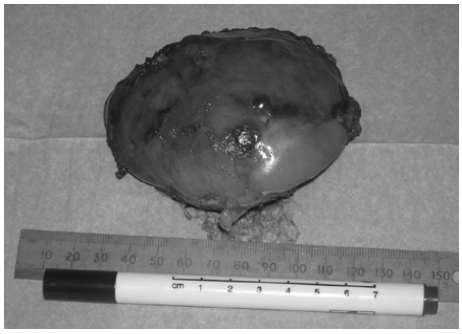

Figura 5. *Reperto operatorio della cisti pericardica.*

Discussione

Le cisti pericardiche sono lesioni benigne intratoraciche che si verificano in un caso ogni 100 000 persone e rappresentano il 7% di tutti i tumori mediastinici[1]. Esse si localizzano tipicamente all'angolo costofrenico destro (51-70%), o all'angolo costofrenico sinistro (28-38%) e raramente in altre localizzazioni mediastiniche non adiacenti al diaframma (8-11%)[2,3]. Istologicamente queste cisti sono delineate da un singolo strato di cellule mesoteliali, con la restante parte della parete composta di tessuto connettivo con collagene e fibre elastiche. Contengono un liquido chiaro simile ad acqua, e perciò vengono definite "cisti ad acqua di sorgente"[4].

Le dimensioni di queste cisti possono varie da 2 a 3 cm a più di 28 cm[5]. L'età dei pazienti può andare dalla prima infanzia[6] all'età avanzata[7]. Vengono di solito scoperte per caso alla radiografia del torace nei pazienti asintomatici. Quando si verificano sintomi, essi sono di solito dovuti alla compressione della cisti su organi adiacenti[7-11]. I sintomi più comuni sono dolore toracico atipico, dispnea, o tosse persistente in circa un terzo dei pazienti[12].

- Copyright - Il Pensiero Scientifico Editore downloaded by IP 18.191.234.191 Sat, 20 Apr 2024, 06:27:57

Una volta insorto il sospetto alla radiografia del torace, per confermare la diagnosi di solito viene utilizzata la tomografia computerizzata del torace o la risonanza magnetica nucleare con mezzo di contrasto.

L'ecocardiografia bidimensionale, usata per la prima volta da Hynes et al.[1] per diagnosticare cisti pericardiche, consente con metodo non invasivo di identificare l'esatta localizzazione della cisti pericardica, nonché di differenziarla da altre potenziali diagnosi come grasso, aneurisma del ventricolo sinistro, auricola atriale sinistra prominente, aneurisma aortico e tumori solidi.

Il color Doppler aiuta a differenziare una cisti pericardica da altre strutture vascolari come un aneurisma coronarico.

L'ecocardiografia transesofagea può essere utile qualora l'ecocardiografia transtoracica si rivelasse inadeguata a definire la diagnosi[8] e può aiutare a identificare cisti pericardiche in posizione anomala e nel distinguerle da altre lesioni localizzate posteriormente.

Nella maggior parte dei casi le cisti pericardiche decorrono in modo benigno; sono però anche state descritte varie complicazioni, comprendenti la rottura della cisti[8], la sindrome della vena cava e del lobo medio[9], l'erosione della cisti su strutture adiacenti come il ventricolo destro[7,13] o la vena cava superiore[14], il tamponamento cardiaco[6,15,16], l'infezione della cisti[3], il prolasso della mitrale[17], l'ostruzione del bronco principale destro[18], lo scompenso cardiaco destro[10,11], la fibrillazione atriale[19] e anche la morte improvvisa[20]. Il tamponamento cardiaco può avvenire per la rottura intrapericardica della cisti[15] con massivo emopericardio[6,16]; è stato descritto anche un caso di tamponamento dovuto ad emorragia spontanea interna alla cisti[21].

La Tabella 1[3,6,7,9-11,16,22-36] riassume i casi di cisti pericardica pubblicati nell'ultimo decennio, il tipo di trattamento, le eventuali complicazioni e il relativo outcome. Attualmente le opzioni per la gestione e il trattamento delle cisti pericardiche sono rappresentate da: osservazione periodica, agoaspirazione percutanea ecoguidata o guidata con tomografia computerizzata, exeresi chirurgica mediante toracotomia, exeresi chirurgica mediante toracoscopia videoassistita (VATS); è stato descritto un caso operato mediante la tecnologia robotica da Vinci[26].

Le cisti di piccole dimensioni asintomatiche, se la diagnosi è certa, possono essere seguite in modo conservativo

Tabella 1. Raccolta di casi di cisti pericardica pubblicati nell'ultimo decennio.

Autore	Anno	N. pazienti	Complicazioni	Trattamento	Esito
Bava et al.[22]	1998	1	Versamento pericardico Tamponamento cardiaco	Toracotomia	Guarigione
Shabb et al.[10]	1998	1	Scompenso cardiaco destro	Aspirazione percutanea TC-guidata + alcolizzazione	Non recidiva a 4 mesi
Shiraishi et al.[16]	2000	1	Versamento pericardico Tamponamento cardiaco	Toracotomia mediana	Guarigione
Okubo et al.[7]	2000	1	Compressione del ventricolo destro	Agoaspirazione percutanea ecoguidata	Non recidiva dopo 3 anni
Eto et al.[23]	2000	1	Nessuna	VATS	Guarigione
Al-Ajmi et al.[24]	2001	1	Nessuna	VATS	Guarigione
Kutlay et al.[25]	2001	3	Nessuna	Toracotomia destra	Guarigione
Bacchetta et al.[26]	2003	1	Nessuna	Toracoscopia con resezione chirurgica robotica	Guarigione
Aggarwal et al.[27]	2003	1	Nessuna	Osservazione periodica	–
Moroux et al.[3]	2003	13	Nessuna	VATS o MSVA	Guarigione
Patel et al.[28]	2004	2	Nessuna	Osservazione periodica	–
Serwer et al.[29]	2004	1	Nessuna	Osservazione periodica	–
Kraev et al.[30]	2006	1	Nessuna	VATS	Guarigione
Tanoue et al.[6]	2007	1	Versamento pericardico Tamponamento cardiaco	Sternotomia mediana	Guarigione
Butz et al.[31]	2007	1	Nessuna	Agoaspirazione percutanea ecoguidata	Non recidiva dopo 3 anni
Sharma et al.[32]	2007	1	Nessuna	Agoaspirazione percutanea ecoguidata	Non recidiva a 3 mesi
Ozturk et al.[33]	2007	1	Nessuna	Toracotomia	Guarigione
Kaul et al.[9]	2008	1	Sindrome della vena cava superiore e del lobo medio	Sternotomia mediana	Guarigione
Koshy et al.[34]	2008	1	Nessuna	Toracotomia anterolaterale sinistra	Guarigione
Dell'Elce et al.[35]	2008	1	Nessuna	Toracotomia anterolaterale sinistra	Guarigione
Lesniak-Sobelga et al.[11]	2008	1	Scompenso cardiaco destro	Toracotomia	Guarigione
Bouzas-Mosquera et al.[36]	2008	1	Nessuna	Osservazione periodica	–
Marigliano et al.[a]		1	Emorragia intracistica	Toracotomia anterolaterale sinistra	Guarigione

MSVA = mediastinoscopia videoassistita; TC = tomografia computerizzata; VATS = toracoscopia videoassistita.
[a]caso in discussione.

- Copyright - Il Pensiero Scientifico Editore downloaded by IP 18.191.234.191 Sat, 20 Apr 2024, 06:27:57

con un attento e adeguato follow-up[4,27-29,36]. Una scelta conservativa deve però tenere conto che vi sono in letteratura scarse informazioni sulla sicurezza e sull'adeguata durata dell'osservazione. Il periodo di follow-up più lungo descritto è durato 17 anni.

Al momento del trattamento, attuato perché il paziente aveva manifestato dispnea da sforzo, ed eseguito mediante agoaspirazione ecoguidata, quest'ultima aveva portato alla rimozione di 400 ml di fluido sieroso chiaro[31]. La scelta di una strategia di attesa può essere giustificata in pazienti asintomatici a rischio operatorio elevato.

La seconda opzione è rappresentata dall'agoaspirazione, eseguita attualmente sotto guida ecocardiografica o con tomografia computerizzata, talvolta seguita da alcolizzazione della cisti drenata[10,31,32]. Il limite maggiore della metodica è la possibilità di recidiva, che viene riportata, a 3 anni, in un terzo dei pazienti[32]. I lavori più recenti riportano un'assenza di recidiva per periodi variabili da 3 mesi a 3 anni[10,31,32]. Questa opzione terapeutica è certamente una valida alternativa alla chirurgia nei pazienti sintomatici a rischio operatorio elevato.

Le indicazioni alla resezione chirurgica toracotomica o toracoscopica (VATS) della cisti pericardica attualmente riconosciute sono: il trattamento delle cisti pericardiche sintomatiche o di diagnosi incerta; il trattamento di cisti di grandi dimensioni a rischio potenziale di compressione su strutture anatomiche adiacenti[9,37]; la prevenzione di complicazioni pericolose per la vita se il paziente che ne è affetto pratica attività sportive o professionali associate ad un elevato rischio di rottura[3]. La maggior parte dei chirurghi raccomanda l'exeresi per via toracotomica per le cisti molto grandi, sintomatiche, localizzate in sedi insolite o di diagnosi non certa[6,9,34].

Un'alternativa all'exeresi mediante toracotomia è la resezione mediante VATS; essa minimizza il trauma chirurgico e il dolore postoperatorio, consente un periodo di recupero più breve e un miglior risultato estetico[38], motivi per cui vari autori la considerano la tecnica migliore per l'asportazione delle cisti pericardiche[3,24,39]. La VATS presenta però anche dei limiti: la difficoltà di un'adeguata completa escissione di cisti di grandi dimensioni o aderenti in modo tenace alle strutture adiacenti; la non eseguibilità in pazienti con estese aderenze pleuriche o che non tollerino una ventilazione con un solo polmone; la non utilizzabilità per trattare le lesioni in stretta vicinanza con i vasi dell'ilo, poiché la tecnica non consente un facile controllo delle emorragie dall'ilo[24].

L'exeresi chirurgica toracotomica o mediante VATS è, inoltre, l'unica procedura in grado di risolvere definitivamente il problema, non essendo a tutt'oggi noti casi di recidiva. Sono stati descritti in letteratura anche 2 casi isolati di risoluzione spontanea di cisti pericardiche, in pazienti gestiti in modo conservativo, il cui probabile meccanismo è stata la rottura spontanea della cisti stessa[17,40].

Il caso da noi descritto dimostra che un attento esame ecocardiografico consente di rilevare in modo semplice e non invasivo il verificarsi di un'emorragia all'interno della cisti, possibile premonitrice di un'evoluzione complicata[6,16,22]. L'emorragia intracistica è identificabile dall'aumento dei diametri della cisti e dal cambiamento delle caratteristiche del contenuto cistico da limpido a torbido, con comparsa di materiale vacuolare di aspetto denso e fibrinoide (Figura 3).

L'identificazione di un'emorragia intracistica, ma anche il solo aumento di volume della cisti, la necessità di prevenire eventuali complicazioni pericolose per la vita del paziente e, in modo particolare, il disagio psicologico derivante dal convivere con una patologia che si dimostri potenzialmente evolutiva e pericolosa, possono rappresentare ulteriori nuove indicazioni all'exeresi toracotomica o toracoscopica della cisti. Esse forniscono, a nostro parere, la chiave per individuare il momento migliore e la motivazione a procedere alla resezione chirurgica o toracoscopica della cisti pericardica, anche se il paziente non manifesta ancora alcuna sintomatologia. Tutto ciò anche in considerazione del fatto che, mentre da un lato non esistono in letteratura dati sulla morbilità e sulla mortalità delle cisti pericardiche, dall'altro sono ormai numerosi i lavori che dimostrano che le tecniche chirurgiche minimamente invasive comportano un rischio operatorio estremamente basso, in persone per altri versi sane.

Per quanto riguarda il follow-up, riteniamo che nei pazienti asintomatici con cisti pericardica non complicata e non potenzialmente a rischio di complicazioni o ad elevato rischio chirurgico, che si decide di non trattare optando per l'osservazione periodica, dovrebbe sempre essere programmato un controllo clinico ed ecocardiografico almeno semestrale; devono inoltre essere consigliati al paziente controlli clinici ed ecocardiografici immediati in caso di comparsa di sintomi precedentemente non presenti.

Riassunto

Le cisti pericardiche sono rare lesioni benigne intratoraciche. Si localizzano più frequentemente all'angolo cardiofrenico destro, più raramente al sinistro, ma possono localizzarsi anche in sede retrosternale o nell'angolo tracheobronchiale destro. All'ecocardiografia si presentano come masse uniloculari, ecolucenti, che non comunicano con le cavità cardiache, né presentano evidenza di flussi ematici alle tecniche Doppler. Sono caratteristicamente rivestite da mesotelio e contengono un liquido limpido, e sono perciò descritte come "cisti ad acqua di fonte". Il loro riscontro è spesso occasionale, perché nella maggior parte dei casi non causano disturbi. Talvolta possono provocare sintomi (dispnea, dolore retrosternale, disfagia) in dipendenza dalle dimensioni e dalla localizzazione della cisti, e complicazioni pericolose.

Vi è accordo sul fatto che nei pazienti asintomatici ci si debba limitare ad un follow-up con controlli semestrali, atti a rilevare un cambiamento di dimensioni della cisti o delle caratteristiche del loro contenuto. Le opzioni terapeutiche includono attualmente l'exeresi chirurgica per via toracotomica, l'exeresi mediante toracoscopia videoassistita, e l'aspirazione percutanea ecoguidata.

Descriviamo il caso di un paziente nel quale il follow-up ecocardiografico ha consentito di evidenziare il verificarsi di un'emorragia intracistica, che ne ha determinato l'exeresi chirurgica prima ancora che il paziente potesse manifestare sintomi o complicazioni.

Parole chiave: Cisti pericardica; Ecocardiografia.

Bibliografia

1. Hynes JK, Tajik AJ, Osborn MJ, Orszulak TA, Seward JB. Two-dimensional echocardiographic diagnosis of pericardial cyst. Mayo Clin Proc 1983; 58: 60-3.
2. Stoller JK, Shaw C, Matthay RA. Enlarging, atypicallly located pericardial cyst. Recent experience and literature review. Chest 1986; 89: 402-6.

- Copyright - Il Pensiero Scientifico Editore downloaded by IP 18.191.234.191 Sat, 20 Apr 2024, 06:27:57

3. Mouroux J, Venissac N, Leo F, Guillot F, Padovani B, Hofman P. Usual and unusual locations of intrathoracic mesothelial cysts. Is endoscopic resection always possible? Eur J Cardiothorac Surg 2003; 24: 684-8.
4. Abad C, Rey A, Feijoo J, Gonzalez G, Martin-Suarez J. Pericardial cyst. Surgical resection in two symptomatic cases. J Cardiovasc Surg (Torino) 1996; 37: 199-202.
5. Braude PD, Falk G, McCaughan BC, Rutland J. Giant pericardial cyst. Aust N Z J Surg 1990; 60: 640-1.
6. Tanoue Y, Fujita S, Kanaya Y, Tominaga R. Acute cardiac tamponade due to a bleeding pericardial cyst in a 3-year-old child. Ann Thorac Surg 2007; 84: 282-4.
7. Okubo K, Chino M, Fuse J, Yo S, Nishimura F. Life-saving needle aspiration of a cardiac-compressing pericardial cyst. Am J Cardiol 2000; 85: 521.
8. King JF, Crosby I, Pugh D, Reed W. Rupture of pericardial cyst. Chest 1971; 60: 611-2.
9. Kaul P, Javangula K, Farook SA. Massive benign pericardial cyst presenting with simultaneous superior vena cava and middle lobe syndromes. J Cardiothorac Surg 2008; 3: 32.
10. Shabb B, Khuri M, Haddad M. Percutaneous drainage of pericardial cyst with right-sided heart failure. Ann Thorac Surg 1998; 66: 607-8.
11. Lesniak-Sobelga AM, Olszowska M, Tracz W, et al. Giant pericardial cyst compressing the right ventricle. Ann Thorac Surg 2008; 85: 1811.
12. Feigin DS, Femoglio JJ, McAllister HA, Madewell JE. Pericardial cysts. A radiologic-pathologic correlation and review. Radiology 1977; 125: 15-20.
13. Chopra PS, Duke DJ, Pellett JR, Rahko PS. Pericardial cyst with partial erosion of the right ventricular wall. Ann Thorac Surg 1991; 51: 840-1.
14. Mastroroberto P, Chello M, Bevacqua E, Marchese AR. Pericardial cyst with partial erosion of superior vena cava. An unusual case. J Cardiovasc Surg (Torino) 1996; 37: 323-4.
15. Bandeira FC, de Sa VP, Moriguti JC, et al. Cardiac tamponade: an unusual complication of pericardial cyst. J Am Soc Echocardiogr 1996; 9: 108-12.
16. Shiraishi I, Yamagishi M, Kawakita A, Yamamoto Y, Hamaoka K. Acute cardiac tamponade caused by massive hemorrhage from pericardial cyst. Circulation 2000; 101: E196-E197.
17. Kruger SR, Michaud J, Cannom DS. Spontaneous resolution of a pericardial cyst. Am Heart J 1985; 109: 1390-1.
18. Davis WC, German JD, Johnson NJ. Pericardial diverticulum causing pulmonary obstruction. Arch Surg 1961; 82: 285-9.
19. Vlay SC, Hartman AR. Mechanical treatment of atrial fibrillation: removal of pericardial cyst by thoracoscopy. Am Heart J 1995; 129: 616-8.
20. Fredman CS, Parsons SR, Aquino TI, Hamilton WP. Sudden death after a stress test in a patient with a large pericardial cyst. Am Heart J 1994; 127 (4 Pt 1): 946-50.
21. Borges AC, Gellert K, Dietel M, Baumann G, Witt C. Acute right-sided heart failure due to hemorrhage into a pericardial cyst. Ann Thorac Surg 1997; 63: 845-7.
22. Bava GL, Magliani L, Bertoli D, et al. Complicated pericardial cyst: atypical anatomy and clinical course. Clin Cardiol 1998; 21: 862-4.
23. Eto A, Arima T, Nagashima A. Pericardial cyst in a child treated with video-assisted thoracoscopic surgery. Eur J Pediatr 2000; 159: 889-91.
24. Al-Ajmi M, Burud MI, Azfar M, et al. Pericardial cyst in an adult treated with video-assisted thoracoscopic surgery. Kuwait Med J 2001; 33: 345-7.
25. Kutlay H, Yavuzer S, Han S, Cangir AK. Atypically located pericardial cysts. Ann Thorac Surg 2001; 72: 2137-9.
26. Bacchetta MD, Korst RJ, Altorki NK, Port JL, Isom OW, Mack CA. Resection of a symptomatic pericardial cyst using the computer-enhanced da Vinci Surgical System. Ann Thorac Surg 2003; 75: 1953-5.
27. Aggarwal A, Klein JS, Battle RW. A 59-year-old asymptomatic man with systolic murmur and mediastinal mass. Chest 2003; 123: 1289-92.
28. Patel J, Park C, Michaels J, Rosen S, Kort S. Pericardial cyst: case reports and a literature review. Echocardiography 2004; 21: 269-72.
29. Serwer BA, Barold HS. Pericardial cyst. N Engl J Med 2004; 350: e19.
30. Kraev A, Komanapalli CB, Schipper PH, Sukumar MS. Pericardial cyst. Cardiothorac Surg Network 2006; 16: 1-4.
31. Butz T, Faber L., Langer C, Wiemer M, Horstkotte D, Piper C. Echocardiography-guided percutaneous aspiration of a large pericardial cyst. Circulation 2007; 116: e505-e507.
32. Sharma R, Harden S, Peebles C, Dawkins KD. Percutaneous aspiration of a pericardial cyst: an acceptable treatment for a rare disorder. Heart 2007; 93: 22.
33. Ozturk E, Aparci M, Haholu A, et al. Giant, dumbbell-shaped pericardial cyst. Tex Heart Inst J 2007; 34: 386-7.
34. Koshy T, Sinha PK, Misra S, Unnikrishnan Ml. Pericardial cyst. Ann Card Anaesth 2008; 11: 129-30.
35. Dell'Elce A, Cammelli T, Lombardi M, Capecchi I, Santini S. Cisti del pericardio: una inusuale localizzazione. G Ital Cardiol 2008; 9: 583-4.
36. Bouzas-Mosquera A, Alvarez-Garcia N, Peteiro J, Castro-Beiras A. Pericardial cyst. Intern Med 2008; 47: 1819-20.
37. Satur CM, Hsin MKY, Dussek JE. Giant pericardial cysts. Ann Thorac Surg 1996; 61: 208-10.
38. Szinicz G, Taxer F, Riedlinger J, Erhart K. Thoracoscopic resection of a pericardial cyst. Thorac Cardiovasc Surg 1992; 40: 190-1.
39. Horita K, Sakao Y, Itoh T. Excision of a recurrent pericardial cyst using video-assisted thoracic surgery. Chest 1998; 114: 1203-4.
40. Ambalavanan SK, Mehta JB, Taylor RA, Mehta AV. Spontaneous resolution of a large pericardial cyst. Tenn Med 1997; 90: 97-8.