- Copyright - Il Pensiero Scientifico Editore downloaded by IP 18.117.196.184 Sat, 20 Apr 2024, 09:33:20

Quando il miocardio riflette troppo, rifletti anche tu!

Elena Biagini[1], Francesco Lai[1], Massimiliano Lorenzini[1], Giorgia Comai[2], Ornella Leone[3], Sergio Stefoni[2]

Caso clinico discusso da Claudio Rapezzi[1]

[1]Istituto di Cardiologia, [2]Dipartimento di Nefrologia, Dialisi e Trapianto, [3]Dipartimento di Anatomia Patologica, Università degli Studi, Policlinico S. Orsola-Malpighi, Bologna

(G Ital Cardiol 2009; 11 (5): 438-441)

Le informazioni sul paziente (testo in neretto) vengono presentate in stadi successivi ad un clinico esperto; le informazioni ricevute vengono commentate dal clinico (testo in chiaro), che condivide il suo ragionamento con il lettore.

© 2010 AIM Publishing Srl

Ricevuto l'8 ottobre 2009; accettato il 26 ottobre 2009.

Per la corrispondenza:

Dr.ssa Elena Biagini

Istituto di Cardiologia
Università degli Studi
Policlinico S. Orsola-Malpighi
Via Massarenti, 9
40138 Bologna
E-mail:
biaginielena@libero.it

Prof. Claudio Rapezzi

Istituto di Cardiologia
Università degli Studi
Policlinico S. Orsola-Malpighi
Via Massarenti, 9
40138 Bologna
E-mail:
claudio.rapezzi@unibo.it

Un giovane di 37 anni, portatore di rene trapiantato dall'età di 35 anni, viene ricoverato in un reparto di nefrologia per il riacutizzarsi dell'insufficienza renale associata a insufficienza ventricolare.

All'anamnesi il paziente presentava una storia di ripetute coliche renali bilaterali ad esordio giovanile con espulsione di calcoli. All'età di 33 anni iniziava trattamento emodialitico a causa di un'insufficienza renale terminale non meglio indagata sotto il profilo eziologico; a distanza di 1 mese dall'inizio della dialisi il paziente veniva sottoposto ad intervento di nefrectomia bilaterale per ematoma acuto post-dialitico del rene sinistro (da causa imprecisata) mentre il rene destro appariva grinzo. Dopo 2 anni, periodo in cui è stato sottoposto a dialisi trisettimanale, il paziente veniva sottoposto a trapianto renale da donatore vivente (moglie). Ad 1 anno circa dal trapianto si verificano ripetuti episodi di coliche renali ed un progressivo peggioramento della funzione renale che portano il paziente all'attuale ricovero.

All'ingresso in reparto la pressione arteriosa è 140/80 mmHg, la frequenza cardiaca 100 b/min e sono presenti edemi improntabili perimalleolari. L'obiettività addominale è nella norma. L'obiettività cardiaca è negativa mentre l'esame obiettivo polmonare rivela la presenza di crepitazioni a livello dei campi basali polmonari bilateralmente. L'ECG mostra una tachicardia sinusale a 106 b/min, emiblocco anteriore sinistro ed alterazioni aspecifiche della ripolarizzazione ventricolare (Figura 1). La radiografia del torace documenta fenomeni congestizio-imbibitori a sede basale bilateralmente, in assenza di segni di versamento pleurico.

Gli esami di laboratorio effettuati durante la degenza documentano: leucociti 10.17x10^3/

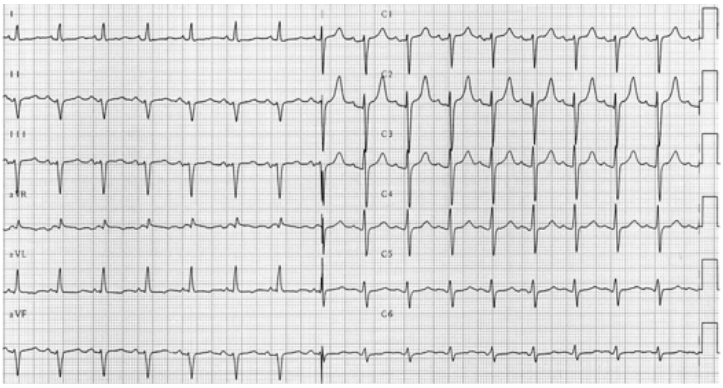

Figura 1. *ECG standard a 12 derivazioni. Sono presenti una tachicardia sinusale a 106 b/min, un emiblocco anteriore sinistro ed alterazioni aspecifiche della ripolarizzazione ventricolare.*

- Copyright - Il Pensiero Scientifico Editore downloaded by IP 18.117.196.184 Sat, 20 Apr 2024, 09:33:20

μl (v.n. 4.80-8.50x10³/μl), emoglobina 9.9 g/dl (v.n. 13.0-16.5 g/dl), ematocrito 30.8% (v.n. 40.0-54.0%), piastrine 220x10³/μl (150-400x10³/μl), urea 1.45 g/l (v.n. 0.15-0.50 g/l), creatinina 4.30 mg/dl (v.n. 0.50-1.20 mg/dl), proteine totali 5.7 g/dl (v.n. 6.0-8.0 g/dl), fosfatasi alcalina 477 U/l (v.n. 98-220 U/l), sodio 137 mEq/l (v.n. 135-146 mEq/l), potassio 4.5 mEq/l (v.n. 3.5-5.3 mEq/l).

Esame delle urine: incolore, aspetto limpido, pH 5.5 (v.n. 5.5-6.5), peso specifico 1.010 (v.n. 1.014-1.028), proteine: 69 mg/dl (v.n. <20 mg/dl), globuli rossi 19/μl (v.n. 0-15/μl), globuli bianchi 33/μl (v.n. 0-18/μl), batteri 10 000/μl (v.n. 0-8000/μl), cristalli 734/μl.

In considerazione degli iniziali segni di scompenso cardiaco viene richiesta una consulenza cardiologica con valutazione ecocardiografica. L'ecocardiogramma mostra (Figure 2 e 3): iperecogenicità del miocardio con aspetto a tipo "granular sparkling", lieve ipertrofia del ventricolo sinistro concentrica (setto interventricolare 12 mm, parete posteriore 13 mm) con aumento dei volumi (telediastolico/telesistolico 136/63 ml) e lieve ipocinesia della parete inferiore con frazione di eiezione nei limiti della norma (circa 55%); lieve dilatazione dell'atrio sinistro (diametro M-mode 45 mm), insufficienza mitralica di grado minimo; versamento pericardico di grado lieve retroatriale destro, anteriore e posteriore.

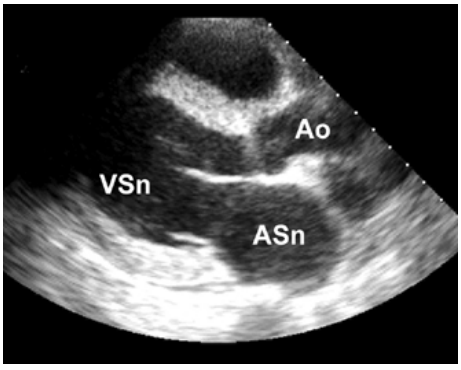

Figura 2. *Ecocardiogramma bidimensionale proiezione parasternale asse lungo. È evidente un'iperecogenicità del miocardio con aspetto a tipo "granular sparkling" e lieve ipertrofia concentrica del ventricolo sinistro.*
Ao = aorta ascendente; ASn = atrio sinistro; VSn = ventricolo sinistro.

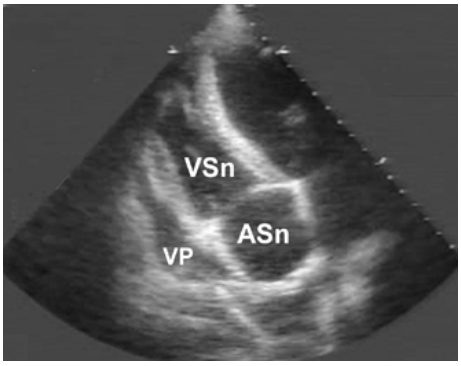

Figura 3. *Ecocardiogramma bidimensionale proiezione 4 camere per il ventricolo destro. Sono evidenti l'ipertrofia e l'iperecogenicità della parete libera del ventricolo destro e il versamento pericardico retroatriale destro ed anteriore.*
ASn = atrio sinistro; VP = versamento pericardico; VSn = ventricolo sinistro.

Alla luce della storia clinica, dell'esame obiettivo e dei risultati degli esami effettuati quali sono le ipotesi diagnostiche che possono essere avanzate?

Amiloidosi

Il paziente potrebbe essere portatore di un'amiloidosi sistemica misconosciuta in precedenza in grado di spiegare l'interessamento contemporaneo di cuore e rene, entrambi rapidamente evoluti in età giovanile. L'accumulo di sostanza amiloide nel rene e nel tessuto muscolare cardiaco potrebbe spiegare sia il quadro ecocardiografico (in particolare l'aspetto a "granular sparkling" del miocardio, l'aumento degli spessori parietali, i volumi del ventricolo sinistro ai limiti superiori con frazione di eiezione ai limiti inferiori della norma, l'impegno atriale sinistro ed il versamento pericardico), sia il quadro nefrologico (in particolare la recidiva dell'insufficienza renale in rene trapiantato dovuto al persistere della deposizione della proteina fibrillare amiloidotica). Più precisamente, l'interessamento contemporaneo di reni e cuore farebbe pensare ad un caso di amiloidosi primaria[1].

Vi sono tuttavia alcuni aspetti non spiegati da questa ipotesi diagnostica:
- aspetti clinici: l'amiloidosi non spiega le numerose recidive di coliche renali; non è presente proteinuria né una franca sindrome nefrosica che rappresentano invece le principali manifestazioni dell'amiloidosi renale. Gli esami di laboratorio non hanno evidenziato discrasie ematologiche, l'anamnesi patologica è negativa per malattie infiammatorie croniche e non vi è familiarità per amiloidosi. Inoltre, la giovane età del paziente permette di escludere che si tratti di amiloidosi correlata a transtiretina non mutata;
- aspetti elettrocardiografici: non sono evidenti i segni elettrocardiografici caratteristici dell'amiloidosi cardiaca ovvero bassi voltaggi nelle derivazioni periferiche all'ECG;
- aspetti ecocardiografici: non sono apprezzabili segni dell'amiloidosi cardiaca quali l'aumento dello spessore del setto interatriale, della parete libera del ventricolo destro, l'ispessimento delle valvole cardiache e dei muscoli papillari. Non è inoltre documentabile una disfunzione diastolica.

Malattia di Anderson-Fabry

Rara malattia sistemica a trasmissione *X-linked* che può spiegare, soprattutto in un soggetto di sesso maschile, l'insorgenza di insufficienza renale anche in età giovanile, associata a cardiomiopatia ipertrofica per il deposito di sfingolipidi acidi nei lisosomi delle cellule cardiache conseguente al deficit dell'enzima alfa-galattosidasi A. Tipicamente la deposizione degli sfingolipidi avviene:
- **nel sistema nervoso: tipiche sono le acroparestesie, episodi di dolore acuto e cronico alle mani e ai piedi, presenti già durante l'infanzia e l'adolescenza; astenia, intolleranza al caldo e al freddo, la perdita dell'udito ed il tinnito sono molto frequenti;**
- **nella cute: caratteristici sono gli angiocheratomi, lesioni**

- Copyright - Il Pensiero Scientifico Editore downloaded by IP 18.117.196.184 Sat, 20 Apr 2024, 09:33:20

vascolari cutanee di colore rosso scuro-violaceo con tipica distribuzione a "costume da bagno" presenti già in età infantile. Può inoltre essere presente anidrosi e ipoidrosi;
- **nel sistema cerebrovascolare: l'interessamento dei piccoli vasi determina manifestazioni cliniche quali attacchi ischemici transitori ed ictus ischemici;**
- **nel rene: le alterazioni urinarie come la proteinuria, l'ematuria e la cilindruria sono dovute a disfunzione tubulare con precoce compromissione della capacità di concentrare l'urina e conseguente poliuria e polidipsia, glicosuria e acidosi tubulare. I primi sintomi possono comparire prima della pubertà e l'evoluzione porta a grave insufficienza renale con uremia terminale;**
- **negli occhi: la "cornea verticillata", diagnosticabile con lampada a fessura, è una tipica lesione da accumulo corneale;**
- **nel cuore: si possono osservare manifestazioni patologiche per alterazioni del tessuto di conduzione, del miocardio, delle valvole e delle coronarie. I depositi di sfingolipidi a livello del nodo senoatriale, atrioventricolare e del fascio di His sono la causa di differenti aritmie quali tachicardie sopraventricolari, extrasistoli ventricolari, riduzione dell'intervallo PR (≤0.12 s), blocco atrioventricolare completo. Il deposito all'interno dei miociti provoca ispessimento del setto interventricolare e delle pareti del ventricolo sinistro. Il deposito di sfingolipidi nelle cellule endoteliali può causare una malattia coronarica precoce[2].**

Vi sono tuttavia alcuni aspetti non spiegati da questa ipotesi diagnostica:
- aspetti clinici: la malattia di Anderson-Fabry non spiega le coliche renali recidivanti; non sono presenti manifestazioni extracardiache né extrarenali solitamente molto frequenti. L'interessamento renale, seppur presente, non evidenzia tuttavia la caratteristica più tipica della malattia di Anderson-Fabry ovvero la proteinuria;
- aspetti elettrocardiografici: non sono evidenti le alterazioni elettrocardiografiche caratteristiche della malattia di Anderson-Fabry quali segni di ipertrofia ventricolare sinistra (80-90% dei casi) e difetti della conduzione elettrica;
- aspetti ecocardiografici: la malattia di Anderson-Fabry non presenta aspetti ecocardiografici patognomonici e può manifestarsi con caratteristiche sovrapponibili a quelle del caso in esame; tuttavia la presenza di versamento pericardico è estremamente rara.

Cardiopatia ipertensivo-uremica

Il coinvolgimento cardiaco potrebbe essere secondario alla malattia renale e alla terapia dialitica. Nei pazienti con nefropatia terminale sono stati descritti quadri variabili di disfunzione ventricolare; le anomalie più frequenti sono l'ingrandimento del volume telediastolico ventricolare, l'aumento del rapporto tra il raggio e lo spessore della parete posteriore e soprattutto l'ipertrofia del ventricolo sinistro (72%)[3]. Nell'uremia le dimensioni del ventricolo sinistro sono aumentate non solo a causa di un aumento di dimensione dei cardiomiociti ma anche per la deposizione di tessuto fibroso interstiziale[4]. A causa dell'iperparatiroidismo secondario si può verificare deposizione di calcio a livello degli anelli e dei foglietti valvolari (assenti nel caso specifico).

Vi sono tuttavia alcuni aspetti non spiegati da questa ipotesi diagnostica:
- aspetti clinici: le coliche renali recidivanti, qualunque ne sia la causa, possono essere responsabili di un'insufficienza renale cronica, che a sua volta può determinare una cardiopatia ipertensivo-uremica; non vi sono pertanto elementi clinici incongruenti con il caso in esame;
- aspetti elettrocardiografici: non sono evidenti i segni di ipertrofia ventricolare sinistra frequenti nella cardiomiopatia uremica;
- aspetti ecocardiografici: la cardiopatia uremica si manifesta come una cardiopatia ipertensiva pertanto non vi è, di solito, un aspetto a tipo "granular sparkling" né il versamento pericardico.

Iperossalosi

Rara malattia genetica a trasmissione autosomica recessiva caratterizzata da un deficit enzimatico dei perossisoni epatici che causa un'alterazione del metabolismo glicoxilato[5-7]. Se ne distinguono due varianti: l'iperossalosi di tipo I caratterizzata da un difetto dell'alanina glicoxilato aminotrasferasi (AGT) e l'iperossalosi di tipo II determinata da un difetto della glicoxilato reduttasi/idrossipiruvato reduttasi. Questa patologia è caratterizzata da marcata iperossaluria, urolitiasi da ossalato di calcio, nefrocalcinosi e da una progressiva perdita della funzione renale. La malattia può coinvolgere anche il cuore con la deposizione di ossalato di calcio nel miocardio, prevalentemente a livello intracellulare, determinando una cardiomiopatia da accumulo con aspetti ecocardiografici di ipertrofia ventricolare ed effetto "granular sparkling" del miocardio molto evidente; può interessare anche il tessuto di conduzione specializzato dando origine a blocchi della conduzione elettrica. L'ossalato di calcio può inoltre precipitare nella tonaca media delle arterie anche a livello coronarico potendo essere causa di coronaropatia non ateromasica in soggetti giovani[8]. Essendo il difetto enzimatico localizzato nei perossisomi epatici, l'unica terapia risolutiva è rappresentata dal trapianto di fegato che funge da "surgical gene therapy".

Nel caso specifico sono congruenti con la diagnosi di iperossalosi la storia di coliche renali bilaterali recidivanti ad esordio giovanile, la progressione dell'insufficienza renale, la deposizione di sostanza a livello miocardico che assume aspetto ecocardiografico "granular sparkling". Inoltre, essendo il difetto metabolico localizzato a livello epatico, l'iperossalosi tende a recidivare nel rene trapiantato.

Durante la degenza viene effettuato l'esame morfologico delle urine che documenta numerosi cilindri granulosi, cristalli di ossalato di calcio e urati amorfi. L'ossalato urinario è pari a 57 mg nelle 24h per ogni 1000 ml (v.n. <34 mg/24h per ogni 1000 ml).

Per il riscontro di iperossaluria e di cristalli di ossalato di calcio nel sedimento urinario e per la registrazione di valori elevati di creatininemia viene effettuata una biopsia del rene trapiantato che documenta: a livello glomerulare un modesto incremento della cellularità e della matri-

- Copyright - Il Pensiero Scientifico Editore downloaded by IP 18.117.196.184 Sat, 20 Apr 2024, 09:33:20

ce mesangiale; a livello dei tubuli numerosi cristalli di ossalato di calcio birifrangenti alla luce polarizzata nel lume dei tubuli e nelle cellule epiteliali; a livello dell'interstizio estesi infiltrati linfomonocitari diffusi, alcune cellule giganti in corrispondenza dei cristalli e fibrosi di discreta entità. L'esame ultrastrutturale mostra la presenza di numerosi depositi cristallini anche di notevoli dimensioni che per morfologia sono riferibili a cristalli di ossalato di calcio in sede tubulare ma anche interstiziale dove è presente inoltre un ricco infiltrato infiammatorio (Figura 4).

Per la diagnosi di certezza, e per la diagnosi differenziale tra iperossaluria di tipo I e di tipo II, viene effettuata l'analisi molecolare dei geni codificanti i due enzimi (AGT e glicoxilato reduttasi/idrossipiruvato reduttasi). L'analisi molecolare del gene AGT mostra la presenza in eterozigosi della mutazione 508G>>A nell'esone IV che determina a livello della proteina una sostituzione aminoacidica di una glicina al codone 170 con una arginina (G170R) e della mutazione 33insC nell'esone I che determina a livello della proteina uno slittamento del codice di lettura. Questo risultato, ovvero la presenza di duplice mutazione in eterozigosi (eterozigosi composta), conferma la diagnosi di iperossaluria di tipo I.

Per il peggioramento della funzione renale viene ripresa la terapia emodialitica e posta indicazione al trapianto combinato di fegato e rene a cui il paziente viene sottoposto con successo a distanza di alcuni mesi.

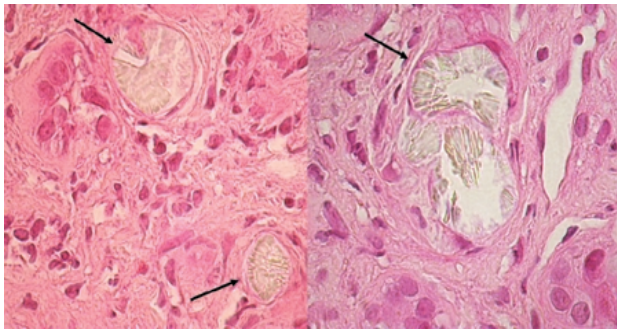

Figura 4. *Preparato istologico di rene colorato con ematossilina/eosina con ingrandimento 400x che mostra cristalli birifrangenti di ossalato di calcio* (frecce) *all'interno dei tubuli renali.*

Bibliografia

1. Rapezzi C, Riva L, Quarta CC, et al. Gender-related risk of myocardial involvement in systemic amyloidosis. Amyloid 2008; 15: 40-8.
2. Zarate YA, Hopkin RJ. Fabry's disease. Lancet 2008; 372: 1427-35.
3. Gross ML, Ritz E. Hypertrophy and fibrosis in the cardiomyopathy of uremia - beyond coronary heart disease. Semin Dial 2008; 21: 308-18.
4. Remppis A, Ritz E. Cardiac problems in the dialysis patient: beyond coronary disease. Semin Dial 2008; 21: 319-25.
5. Hoppe B, Beck BB, Milliner DS. The primary hyperoxalurias. Kidney Int 2009; 75: 1264-71.
6. Bobrowski AE, Langman CB. The primary hyperoxalurias. Semin Nephrol 2008; 28: 152-62.
7. Cochat P, Liutkus A, Fargue S, Basmaison O, Ranchin B, Rolland MO. Primary hyperoxaluria type 1: still challenging! Pediatr Nephrol 2006; 21: 1075-81.
8. Fishbein GA, Micheletti RG, Currier JS, Singer E, Fishbein MC. Atherosclerotic oxalosis in coronary arteries. Cardiovasc Pathol 2008; 17: 117-23.