

Persistenza della vena cava superiore sinistra ed assenza della vena cava superiore destra

Francesco Badessa, Giovanni Pizzimenti, Paolo Grasso, Aldo Merlino, Ludovico Vasquez

Divisione di Cardiologia, Ospedale Civile, Milazzo (ME)

Key words:
Echocardiography;
Vena cava.

Persistence of left superior vena cava is a rare finding. The combination of persistent left superior vena cava and absent right superior vena cava with no other congenital cardiovascular abnormalities has been exceptionally reported. We describe a case of persistent left superior vena cava and absent right superior vena cava observed during pacemaker implantation and confirmed by transthoracic contrast echocardiography.

(Ital Heart J Suppl 2003; 4 (5): 424-427)

© 2003 CEPI Srl

Ricevuto l'11 febbraio 2003; nuova stesura il 12 maggio 2003; accettato il 13 maggio 2003.

Per la corrispondenza:

Dr. Francesco Badessa

Via Nazionale, 281
98040 Rometta Marea (ME)
E-mail:
francobadessa@virgilio.it

Introduzione

La vena cava superiore sinistra persistente (VCSSP) è solitamente un riscontro occasionale nei pazienti sottoposti a cateterismo cardiaco destro (0.1%)¹ nelle sale di elettrofisiologia ed in ambiente anestesio-logico, perché, se non associata ad altre anomalie congenite, non costituisce un problema emodinamico². La VCSSP è un'anomalia congenita riscontrata nello 0.5% della popolazione generale e nel 3-10% dei portatori di cardiopatie congenite^{3,4}.

La presenza di VCSSP in assenza della vena cava superiore destra (VCSD) e di altre anomalie congenite è un'evenienza raramente descritta in letteratura².

Descriviamo un caso di VCSSP ed assenza della VCSD riscontrato durante impianto di pacemaker e confermato mediante esame ecocontrastografico.

Caso clinico

Un uomo di 37 anni è stato ricoverato alcune ore dopo l'insorgenza di astenia intensa associata a sudorazione. All'esame clinico il paziente presentava frequenza cardiaca di 20 b/min e pressione arteriosa di 80/60 mmHg. L'elettrocardiogramma evidenziava ritmo idioventricolare a frequenza di 20 b/min per blocco atrioventricolare completo. Il paziente è stato sottoposto in urgenza ad elettrostimolazione ventricolare temporanea per via venosa femorale destra. I comuni parametri ematochimici, gli enzimi miocardiospecifici e gli elettroliti sierici non presentavano alcuna

alterazione. L'esame ecocardiografico transtoracico, eseguito in decubito supino obliquo per la presenza di pacemaker temporaneo, mostrava normali connessioni atrioventricolari e ventricolo-arteriose, situs solitus, normali dimensioni delle cavità cardiache ad eccezione di un'evidente ectasia del seno coronarico.

Per l'impianto del pacemaker definitivo si è proceduto, come di consueto, alla ricerca della vena cefalica sinistra e, successivamente, per il mancato isolamento di questa, alla puntura della vena succlavia omolaterale. L'esame fluoroscopico ha evidenziato un anomalo decorso della guida che, percorrendo il versante sinistro della colonna vertebrale (Fig. 1), si spingeva in atrio destro attraverso il seno coronarico, suggerendo la presenza di una VCSSP. Nella stessa seduta è stato tentato l'approccio destro mediante puntura percutanea della vena succlavia destra, ma la guida si dirigeva, ad ogni tentativo, verso la parte sinistra della colonna vertebrale (Fig. 1), suscitando il sospetto dell'assenza della VCSD. Non è stato possibile eseguire un'angiocostrastografia venosa di conferma per la riferita allergia del paziente ai mezzi di contrasto.

È stato pertanto abbandonato l'approccio destro e si è proceduto all'incannulamento della vena succlavia sinistra ed all'introduzione dell'elettrocattetero ventricolare previa preconfigurazione a J dello stiletto, in modo da superare l'angolo acuto tra il seno coronarico e la tricuspide. Ottenuta, non senza difficoltà, una stabile posizione dell'elettrodo in ventricolo destro (soglia da 1 V a 0.4 ms) è stato impiantato un elettrostimolatore VVIR (Fig. 2).

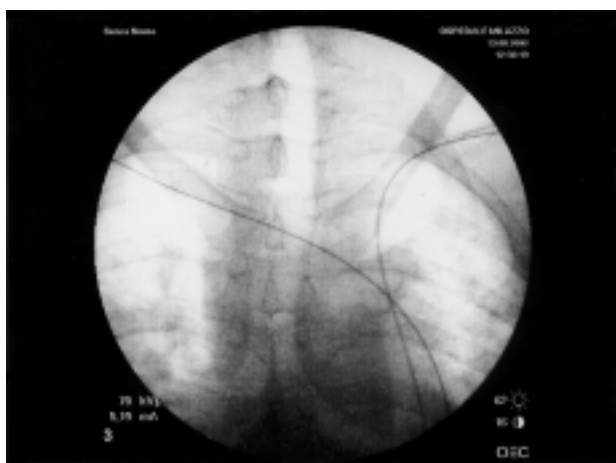


Figura 1. Immagine fluoroscopica in proiezione postero-anteriore che mostra il decorso anomalo delle guide lungo il versante sinistro della colonna vertebrale.

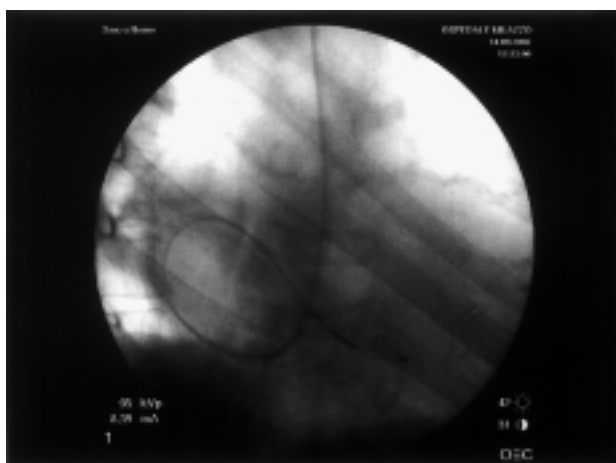


Figura 2. Immagine fluoroscopica in proiezione obliqua anteriore destra dell'elettrocattetero ventricolare posizionato in apice del ventricolo destro.

Nel postoperatorio è stato effettuato un esame eco-contrastografico, con infusione di soluzione salina agitata, scegliendo come via di accesso la vena basilica destra. Dall'approccio apicale si è rilevata la comparsa del contrasto dapprima in seno coronarico e da questo in atrio destro, escludendo l'esistenza di una VCSD.

La radiografia del torace eseguita in predimissione mostrava un'accentuazione del profilo mediastinico superiore di sinistra per la presenza della VCSSP e una ridotta rappresentazione del profilo mediastinico superiore di destra per l'assenza della VCSD.

I successivi controlli ambulatoriali hanno confermato una normale funzionalità del pacemaker con stabilità dei valori di pacing e sensing.

Discussione

Il sistema venoso cavale superiore deriva, nelle prime fasi dello sviluppo embrionale, dal seno venoso primiti-

vo e dalle vene cardinali che sboccano nei corni destro e sinistro del seno attraverso i dotti di Cuvier. La porzione trasversa del seno venoso, il corno destro e la parte prossimale delle vena cardinale anteriore destra formeranno la parte liscia intercavale dell'atrio destro, mentre la vena cardinale anteriore destra darà origine alla VCSD.

Un'anastomosi presente tra le due vene cardinali anteriori, la vena anonima, devierà il flusso venoso sistemico superiore di sinistra nella vena cardinale anteriore destra.

Il dotto di Cuvier di sinistra e la vena cardinale anteriore sinistra, a valle della vena anonima, compressi tra l'atrio sinistro e l'ilo polmonare, gradualmente si oblittereranno persistendo come legamento fibroso o vena di Marshall, mentre la porzione prossimale del corno del seno venoso di sinistra persisterà come seno coronarico^{1,5}.

La mancata atrofia del dotto di Cuvier e della vena cardinale anteriore sinistra darà origine alla VCSSP. Il meccanismo responsabile della persistenza della vena cava superiore sinistra non è tuttora chiaro: potrebbe essere dovuta all'agenesia della VCSD o a qualche altra anomalia che interferisce con il suo processo involutivo⁵. Quando presente, la VCSSP drena per lo più in atrio destro attraverso il seno coronarico, più raramente in atrio sinistro o nella vena polmonare. In tali casi si osservano spesso altre anomalie congenite quali, ad esempio, il difetto interatriale⁶. Le anomalie più frequentemente associate alla presenza di una VCSSP sono il difetto del setto interatriale tipo seno venoso e la tetralogia di Fallot.

Nei pazienti con VCSSP ed assenza della VCSD è stata descritta la coesistenza di disturbi della formazione e della conduzione dell'impulso associati ad alterazioni istologiche quali la frammentazione e lo stiramento del tessuto di conduzione specifico e del nodo atrioventricolare⁷.

L'anomalo sviluppo può indurre anche alterazioni del nodo del seno con conseguente disfunzione sinusale^{8,9}.

In presenza di VCSSP ed assenza della VCSD le difficoltà nell'eseguire l'impianto di pacemaker sono per lo più legate al posizionamento dell'elettrocattetero ventricolare per la necessità di superare l'angolazione tra il seno coronarico e l'imbocco della valvola tricuspide. Per ottenere un'efficace elettrostimolazione ventricolare sono stati riportati in letteratura differenti approcci: dall'impiego iniziale di elettrodi epicardici¹⁰, all'uso di cateteri a fissaggio attivo¹¹, al posizionamento del catetere in un ramo dell'albero venoso coronarico¹², all'approccio addominale via vena cava inferiore.

Più recentemente sono state descritte tecniche di posizionamento di elettrodi a fissaggio passivo in ventricolo destro, previa preconformazione della guida a J e inarcamento del catetere in atrio destro sino a formare un'ansa completa¹³.

Nel nostro caso, la diagnosi di VCSSP è stata confermata con ecocontrastografia per l'impossibilità ad eseguire un'angiografia venosa con mezzo di contrasto.

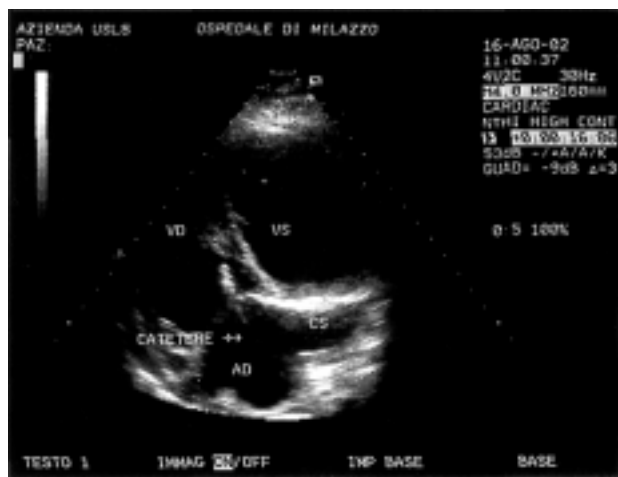

Figura 3. Sezione ecocardiografica 4 camere apicale che evidenzia il seno coronarico ectasico. AD = atrio destro; CS = seno coronarico; VD = ventricolo destro; VS = ventricolo sinistro.

Dall'approccio 4 camere apicale si è evidenziato un seno coronarico ectasico (Fig. 3); rilievo di per sé suggestivo di VCSSP. Probabilmente l'ectasia (30 mm) era così rilevante per l'assenza della VCSD. La diagnosi di VCSSP con ecocontrastografia è effettuata mediante iniezione di contrasto nella vena basilica sinistra con opacizzazione sequenziale dapprima del seno coronarico e successivamente dell'atrio destro^{7,14}. Nel nostro paziente l'infusione di soluzione salina è stata effettuata nella vena basilica destra per escludere l'esistenza di una VCSD che, qualora presente, avrebbe determinato l'opacizzazione diretta dell'atrio destro e non attraverso il seno coronarico. La figura 4A mostra come il mezzo di contrasto iniettato nella vena basilica destra opacizzi solo il seno coronarico, mentre l'atrio destro viene raggiunto più tardivamente dal mezzo di contrasto (Fig. 4B).

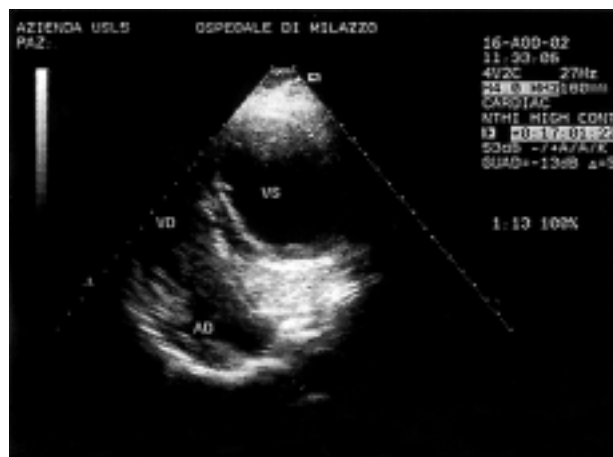Riassunto

La persistenza della vena cava superiore sinistra è una rara anomalia congenita. L'associazione della vena cava superiore sinistra persistente in assenza della vena cava superiore destra e di altre anomalie cardiovascolari congenite è stata eccezionalmente descritta. In questo articolo noi riportiamo un caso di vena cava superiore sinistra persistente ed assenza della vena cava superiore destra osservato durante impianto di pacemaker e confermato con esame ecocontrastografico.

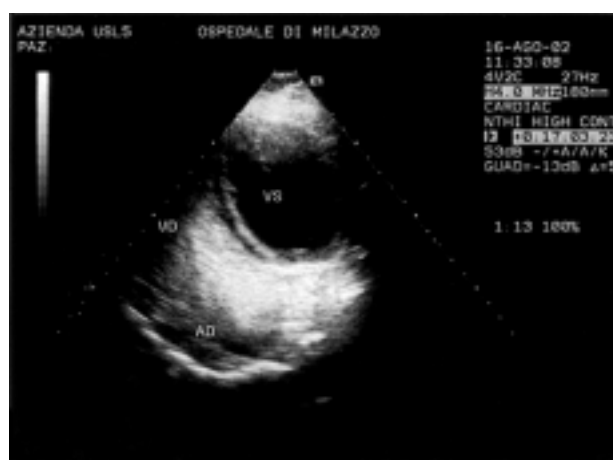Parole chiave: Ecocardiografia; Vena cava.

Bibliografia

1. Fischer DR, Zuberbuhler JR. Anomalous systemic venous return. In: Anderson RH, Baker E, Macartney RF, et al. Paediatric cardiology. 2nd edition. New York, NY: Churchill Livingstone, 2002: 851-65.



A



B

Figura 4. Sezione ecocardiografica 4 camere apicale: l'infusione di soluzione salina agitata dalla vena basilica destra opacizza dapprima il seno coronarico (A) e successivamente l'atrio destro (B). AD = atrio destro; VD = ventricolo destro; VS = ventricolo sinistro.

2. Mooney DP, Snyder CL, Holder TM. An absent right and persistent left superior vena cava in an infant requiring extracorporeal membrane oxygenation therapy. *J Pediatr Surg* 1993; 28: 1633-4.
3. Campbell M, Deuchar DC. The left-sided superior vena cava. *Br Heart J* 1954; 16: 426-39.
4. Mantini E, Grondin CM, Lillehei CW, et al. Congenital anomalies involving the coronary sinus. *Circulation* 1966; 33: 317-27.
5. Nsah EN, Moore GW, Hutchins GM. Pathogenesis of persistent left superior vena cava with a coronary sinus connection. *Pediatr Pathol* 1991; 11: 261-9.
6. Ryan T. Cardiopatie congenite. In: Feigenbaum H, ed. *Ecocardiografia*. Edizione italiana. Torino: Centro Scientifico Internazionale, 1994: 397-401.
7. James TN, Marshall TK, Edwards JE. De subitaneis mortibus. XX. Cardiac electrical instability in the presence of a left superior vena cava. *Circulation* 1976; 54: 689-97.
8. Camm AJ, Dymond D, Spurrell RA, et al. Sinus node dysfunction associated with absence of right superior vena cava. *Br Heart J* 1979; 41: 504-7.
9. Lenox CC, Hashida Y, Anderson RH, Hubbard JD. Conduction tissue anomalies in absence of the right superior caval vein. *Int J Cardiol* 1985; 8: 251-60.

10. Lenox CC, Zuberbuhler JR, Park SC, et al. Absent right superior vena cava with persistent left superior vena cava: implications and management. *Am J Cardiol* 1980; 45: 117-22.
11. Antonelli D, Rosenfeld T. Implantation of dual chamber pacemaker in a patient with persistent left superior vena cava. *Pacing Clin Electrophysiol* 1997; 20: 1737-8.
12. Birnie D, Tang ASL. Permanent pacing from a left ventricular vein in a patient with persistent left and absent right superior vena cava. *Pacing Clin Electrophysiol* 2000; 23: 2135-7.
13. Dirix LY, Kersschot IE, Fierens H, Goethals MA, Van Daele G, Claessen G. Implantation of a dual chamber pacemaker in a patient with persistent left superior vena cava. *Pacing Clin Electrophysiol* 1988; 11: 343-5.
14. Weymann AE. Principles and practice of echocardiography. 2nd edition. Malvern, PA: Lea & Febiger, 1994: 491-3.