

Ipertensione polmonare cronica tromboembolica

Pietro Zonzin, Carmine Dario Vizza*, Giuseppe Favretto**, a nome della Commissione ANMCO-SIC per le Linee Guida su Profilassi, Diagnosi e Terapia della Tromboembolia Polmonare

con il contributo di Andrea Maria D'Armini§

*Divisione di Cardiologia, Ospedale S. Maria della Misericordia, Rovigo, *Centro per la Diagnosi e la Cura dell'Ipertensione Polmonare, Dipartimento di Scienze Cardiovascolari e Respiratorie, Università degli Studi "La Sapienza", Roma, **Divisione di Cardiologia, Ospedale Ca' Foncello, Treviso, §Dipartimento di Chirurgia e dei Trapianti d'Organo, Università degli Studi, Pavia*

Key words:
Pulmonary embolism;
Pulmonary hypertension;
Therapy.

Chronic thromboembolic pulmonary hypertension is due to unresolved or recurrent pulmonary embolism. In the United States the estimated prevalence is 0.1-0.5% among survived patients with pulmonary embolism. The survival rate at 5 years was 30% among patients with a mean pulmonary artery pressure > 40 mmHg at the time of diagnosis and only 10% among those with a value > 50 mmHg. The interval between the onset of disturbances and the diagnosis may be as long as 3 years. Doppler echocardiography permits to establish the diagnosis of pulmonary hypertension. Radionuclide scanning determines whether pulmonary hypertension has a thromboembolic basis. Right heart catheterization and pulmonary angiography are performed in order to establish the extension and the accessibility to surgery of thrombi and to rule out other causes. The surgical treatment is thromboendarterectomy. A dramatic reduction in the pulmonary vascular resistance can be achieved; corresponding improvements in the NYHA class – from class III or IV before surgery to class I-II after surgery – are usually observed.

Patients who are not considered candidates for thromboendarterectomy may be considered candidates for lung transplantation.

(Ital Heart J Suppl 2003; 4 (10): 814-824)

© 2003 CEPI Srl

Ricevuto il 14 luglio 2003; nuova stesura il 14 ottobre 2003; accettato il 15 ottobre 2003.

Per la corrispondenza:

Dr. Pietro Zonzin

Divisione di Cardiologia
Ospedale S. Maria della Misericordia
Via Tre Martiri, 140
45100 Rovigo
E-mail:
p.zonzin@virgilio.it

Definizione, epidemiologia, fisiopatologia

L'ipertensione polmonare cronica tromboembolica (*chronic thromboembolic pulmonary hypertension*-CTEPH) è un'affezione dovuta a tromboembolia polmonare (EP) non risolta o ricorrente, ostruente arterie polmonari prossimali (da non confondersi con l'ipertensione polmonare da ostruzione delle arterie polmonari distali)¹. È annoverata al punto 4.1 della classificazione dell'ipertensione arteriosa polmonare, proposta dall'Organizzazione Mondiale della Sanità nel 1998 (Tab. I)^{2,3}.

Per convenzione si parla di ipertensione polmonare quando il valore di pressione in arteria polmonare (PAP) medio è > 25 mmHg a riposo e/o > 30 mmHg durante sforzo. Tradizionalmente l'ipertensione polmonare viene classificata come lieve (PAP media 26-35 mmHg), moderata (PAP media 36-45 mmHg), grave (PAP media > 45 mmHg)³.

Non vi sono dati sufficienti riguardanti la storia naturale della malattia. Si può schematicamente ritenere che la comparsa

di CTEPH rappresenti una delle possibili evoluzioni di un'EP consistenti in: a) completa risoluzione emodinamica ed anatomica, in una minoranza di pazienti; b) parziale risoluzione, associata ad uno stato clinico normale, nella maggior parte; c) progressione verso l'ipertensione polmonare, in una piccola minoranza⁴.

Il rapporto tra CTEPH ed EP in alcuni casi è ben definito: l'anamnesi è caratterizzata da uno o più episodi di EP acuta non diagnosticati e quindi non trattati o trattati con ritardo⁵. Di regola, anche se sono riportate sporadiche eccezioni, non si constata l'evoluzione verso la CTEPH dopo un singolo, massivo episodio di EP (ad esempio un'EP perioperatoria o post-traumatica); questi pazienti sono a rischio di morte per l'evento acuto, ma se riconosciuti e trattati tempestivamente hanno una prognosi a distanza ritenuta buona. Viceversa è più frequente osservare l'evoluzione verso CTEPH in pazienti in cui la diagnosi e la terapia dell'EP o non vengono effettuate o vengono effettuate con ritardo⁵, o in cui l'episodio di EP osservato è da considerarsi, sulle note dell'anamnesi, l'ennesimo di precedenti

Tabella I. Classificazione diagnostica dell'ipertensione arteriosa polmonare (Organizzazione Mondiale della Sanità 1998)².

1. *Iperensione arteriosa polmonare*
 - 1.1 Iperensione polmonare primitiva: a) sporadica, b) familiare
 - 1.2 Associata a: a) collagenopatie, b) cardiopatie congenite con shunt sistemico-polmonare, c) ipertensione portale, d) infezione da HIV, e) farmaci/tossine, f) ipertensione polmonare persistente del neonato
2. *Iperensione venosa polmonare*
 - 2.1 Malattie dell'atrio o del ventricolo sinistro
 - 2.2 Malattie valvolari del cuore sinistro
 - 2.3 Compressione estrinseca delle vene polmonari centrali: a) mediastinite, b) tumori
 - 2.4 Malattia veno-occlusiva polmonare
3. *Iperensione polmonare associata a malattie dell'apparato respiratorio e/o ipossiemia*
 - 3.1 Broncopneumopatia cronica ostruttiva
 - 3.2 Malattia interstiziale polmonare
 - 3.3 Apnee ostruttive
 - 3.4 Ipoventilazione alveolare
 - 3.5 Esposizione cronica ad alte quote
 - 3.6 Malattia polmonare neonatale
 - 3.7 Displasia alveolo-capillare
4. *Cuore polmonare cronico tromboembolico*
 - 4.1 Ostruzione trombotica delle arterie polmonari prossimali
 - 4.2 Ostruzione trombotica delle arterie polmonari distali: a) embolie polmonari ricorrenti, b) trombosi in situ, c) malattia a cellule falciformi
5. *Iperensione polmonare dovuta a condizioni che coinvolgono direttamente i vasi polmonari*
 - 5.1 Infiammatorie: a) schistosomiasi, b) sarcoidosi
 - 5.2 Emangiomatosi capillare polmonare

episodi tromboembolici non valorizzati dal paziente, non riconosciuti o non correttamente interpretati dal medico e quindi non trattati adeguatamente (più frequentemente viene posta diagnosi di pleurite o polmonite).

In altri casi invece, probabilmente la maggioranza, il rapporto è incerto per la mancanza di un pregresso, documentato evento tromboembolico. È eclatante la discrepanza tra una manifestazione clinica rilevante e l'assenza di dati anamnestici chiari. Tuttavia nell'anamnesi, se raccolta accuratamente, può figurare un episodio pleuritico, un dolore muscolare agli arti inferiori, un allettamento protratto, oppure un ricovero ospedaliero o un intervento chirurgico, non seguito da una completa ripresa⁴.

La reale incidenza della CTEPH non è nota. Negli Stati Uniti si verificano circa 600 000 casi di EP per anno, con una mortalità dell'8-25%; si ritiene che circa lo 0.1-0.5% dei sopravvissuti vada incontro a CTEPH^{6,7}.

Elemento patogenetico fondamentale è l'ostruzione, che interessa nella maggior parte dei pazienti più del 40% del letto vascolare polmonare, da parte di trombi in varie fasi di organizzazione, ricanalizzazione, retrazione. Nelle aree irrorate da arterie polmonari non ostruite possono essere presenti, a livello delle piccole arterie, lesioni istologiche tipiche dell'arteriopatia pol-

monare ipertensiva, comprese le lesioni plessiformi⁸. L'interpretazione stessa dei reperti anatomico-patologici ed istologici rappresenta un momento conflittuale in letteratura¹. Così il riscontro, in pazienti con ipertensione polmonare cronica, sia primitiva sia tromboembolica, di lesioni strutturali di tipo plessiforme e l'impossibilità di differenziare istologicamente trombosi arteriosa *in situ* da occlusioni di materiale trombotico di origine embolica, viene interpretato da alcuni come dimostrazione dell'assenza di un legame di natura tromboembolica tra l'ostruzione vascolare polmonare e l'ipertensione polmonare e della necessità di ricercare altri elementi patogenetici⁹; altri invece ritengono che gli stessi dati non abbiano un significato patogenetico, ma abbiano grande importanza nel meglio definire l'evoluzione di un'EP, dal momento che la CTEPH rappresenta qualcosa di più di una semplice ostruzione meccanica delle arterie polmonari prossimali⁴.

La progressione emodinamica e sintomatologica può essere legata a ricorrenti tromboembolie (raramente documentate), microemboli, trombosi arteriosa polmonare *in situ*, modificazioni del microcircolo polmonare, ad effetto di sostanze ad azione vasocostrittiva, ad eventi di origine immunitaria, a sviluppo di un'arteriopatia polmonare ipertensiva, a predisposizione genetica, a perdita dei meccanismi di adattamento del ventricolo destro con conseguente dilatazione^{4,6}. In particolare lo stress di parete cui sono sottoposti i vasi polmonari per l'alto flusso-alta pressione giustificerebbe lo sviluppo di cambiamenti patologici nelle arterie non ostruite e nelle arteriole, simili a quelli osservati nelle altre forme di ipertensione arteriosa polmonare¹⁰.

Interessante infine sotto il profilo della patogenesi dell'aterosclerosi, l'osservazione di Arbustini et al.¹¹ che le placche intimali a livello delle arterie polmonari prossimali sono di tipo aterosclerotico nei soggetti con CTEPH, viceversa di tipo prevalentemente fibroso nei pazienti con ipertensione arteriosa polmonare primitiva o da sindrome di Eisenmenger.

Presentazione clinica e storia naturale

Dopo un episodio di EP non fatale, in genere il paziente migliora; la dispnea gradualmente si riduce; il paziente ritorna all'attività abituale, anche se la tolleranza allo sforzo, nella maggior parte dei casi, si riduce in misura talora non apprezzabile. Durante questa fase, definita di "luna di miele", il paziente è sottoposto a minori controlli e spesso la terapia anticoagulante viene interrotta. Molte sono le domande, ancora senza risposta, rivolte a chiarire questa subdola evoluzione: per quale motivo in alcuni pazienti gli emboli non si risolvono? Quali fattori determinano la durata della "luna di miele"? Per quale ragione i cambiamenti legati all'ipertensione polmonare si realizzano non solo nel letto polmonare ostruito, ma anche in quello pervio? Vi è forse, più che una tendenza alla trombosi, un difetto del

sistema trombolitico, tale da non consentire la risoluzione dei tromboemboli?⁷

Quando si instaura una CTEPH, la sintomatologia è analoga alle altre forme di ipertensione polmonare: dispnea da sforzo, ingravescente, ridotta tolleranza allo sforzo, precordialgie, sincope. È stato notato un ritardo fino a 3 anni tra i primi sintomi e la diagnosi^{12,13}; ritardo purtroppo rimasto invariato negli ultimi 10 anni¹⁴.

La sopravvivenza a 5 anni, come evidenziato dalla figura 1, è del 30% nei pazienti con una PAP media > 40 mmHg al momento della diagnosi e del 10% in coloro con PAP media > 50 mmHg¹⁵.

Non sempre agevole è il riconoscimento dell'esistenza di ipertensione polmonare; in questo contesto è oltremodo essenziale integrare i dati strumentali semplici con l'anamnesi e la clinica. Grande valore diagnostico ha l'anamnesi indicativa di precedenti fenomeni tromboembolici; purtroppo il dato non è sempre presente o documentabile. Infine anche qualora si dimostrasse l'esistenza di ostruzioni vascolari polmonari, occorre tenere presente che non tutte sono correlabili a pregressa EP non risolta o recidivata.

Manca inoltre un follow-up sistematico di tutte le EP per stabilire quante, in che modo, in quanto tempo, evolvono verso la CTEPH e se per evoluzione spontanea o per recidiva; ed in quest'ultimo caso non esistono allo stato attuale linee guida rivolte alle modalità di accertamento.

Secondo i dati di Ribeiro et al.¹⁶ i pazienti a rischio di evoluzione verso CTEPH sono identificabili mediante uno studio ecocardiografico Doppler sistematico, effettuato dopo 6 settimane dall'evento acuto in quanto in quest'epoca cessa la fase dinamica della malattia e inizia la fase stabile. Questa nozione, se confermata da studi più ampi, avrebbe importanti ripercussioni anche sulla durata e sul tipo di terapia profilattica. L'esame ecocardiografico Doppler, dimostratosi utile nella stratificazione prognostica dei pazienti con EP acuta^{17,18},

offre un valido aiuto anche nella valutazione dei pazienti con CTEPH¹⁹.

Quadro clinico e strumentale

Il quadro clinico ed i vari parametri strumentali incruenti variano ovviamente in rapporto allo stadio della malattia.

Segni clinici. Accentuazione della componente polmonare del secondo tono; segni di dilatazione del ventricolo destro; rumore di soffio vascolare nell'ambito polmonare, riscontrabile nel 20-30% dei casi, dovuto a turbolenza nelle arterie polmonari stenotiche; il reperto è specifico di questa forma di ipertensione polmonare, è assente nell'ipertensione polmonare primitiva⁶; segni di insufficienza tricuspide⁷ e dilatazione del ventricolo destro.

Radiografia del torace. Elementi orientativi per la diagnosi sono: assenza di stasi polmonare; presenza di aree ipoperfuse; dilatazione delle arterie polmonari prossimali; silhouette deformata per dilatazione dell'atrio e ventricolo destro.

Elettrocardiogramma. Può essere normale ma in genere è presente una o più delle seguenti anomalie: deviazione assiale destra di grado variabile; onda P polmonare; ipertrofia ventricolare destra con segni di sovraccarico; ritardo di attivazione ventricolare destra²⁰⁻²².

Laboratorio. Occasionale riscontro di lupus anticoagulante, deficit di proteina C, proteina S, antitrombina III; per lo più segni di desaturazione ossimetrica⁷.

Ecocardiografia. Si riscontrano abitualmente gradi variabili di ingrandimento atriale e ventricolare destro, al-

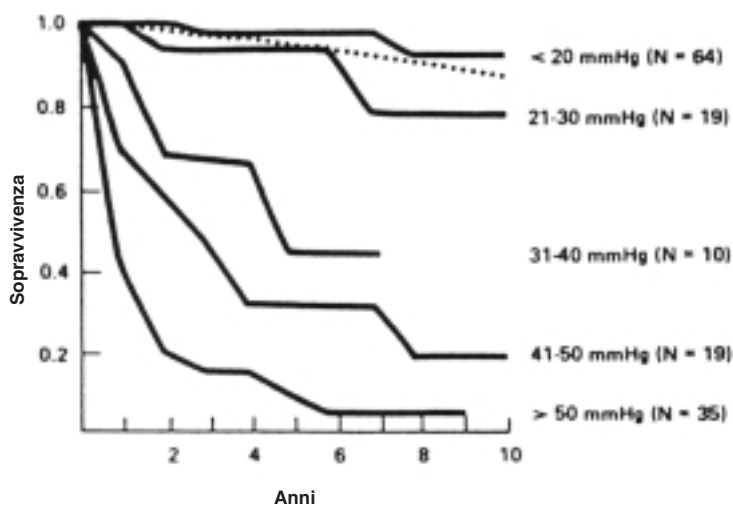


Figura 1. Curva di sopravvivenza in pazienti con ipertensione polmonare cronica tromboembolica in rapporto alla pressione arteriosa polmonare media iniziale. Da Riedel et al.¹⁵, modificata.

terata funzione del ventricolo destro, rigurgito tricuspide, dislocazione a sinistra del setto interventricolare, ventricolo sinistro di dimensioni ridotte, e con funzione sistolica e diastolica alterate; con ecocontrastografia è possibile riscontrare pervietà del forame ovale⁶. L'esame, integrato dal Doppler, offre la possibilità di stimare le pressioni in arteria polmonare, di valutare il comportamento in corso di test farmacologico o di test da sforzo, di misurare il diametro della vena cava inferiore, di apprezzare le variazioni con il respiro¹⁹.

Scintigrafia polmonare. La scintigrafia polmonare è un esame strumentale utile nel paziente in cui sia stata posta diagnosi di ipertensione polmonare. La scintigrafia polmonare gioca un ruolo importante soprattutto per il contributo che è in grado di dare nel determinare la genesi dell'ipertensione polmonare rilevata. Il motivo per cui viene eseguita è in primo luogo quello di identificare, in maniera non invasiva, i pazienti con ipertensione polmonare secondaria a malattia tromboembolica cronica e separarli da quelli con ipertensione polmonare primitiva o associata. Questa distinzione è fondamentale soprattutto per le diverse opzioni terapeutiche possibili in queste due popolazioni di ipertesi polmonari, in cui la scintigrafia polmonare risulta di solito molto diversa.

La metodica scintigrafica può essere di tipo perfusorio o ventilatorio. Alcuni autori²³ sostengono che è importante associare alla scintigrafia polmonare di perfusione quella di ventilazione, soprattutto quando si sospetti che i difetti di perfusione siano dovuti ad alterazioni parenchimali. Lo scopo è quello di evidenziare la presenza di una discrepanza ventilo-perfusoria, cioè di un difetto di perfusione non consensuale ad un difetto di ventilazione (reperto scintigrafico di perfusione assente con ventilazione conservata). Quando si verifica questa discrepanza la probabilità di essere in presenza di un'ipertensione polmonare secondaria ad EP cronica risulterebbe ancora maggiore, anche se in realtà esistono delle condizioni cliniche (per la verità estremamente rare) che possono determinare difetti di perfusione *mismatched* in assenza di pregresse embolie polmonari (compressioni vascolari *ab estrinseco* dovute a fibrosi o adenopatie mediastiniche, malattia veno-occlusiva polmonare, ecc.).

I pazienti con ipertensione polmonare secondaria ad EP cronica presentano in genere difetti di perfusione multipli, di regola bilaterali, delle dimensioni di almeno un segmento polmonare. Sarebbe estremamente poco frequente il riscontro in questi pazienti di scintigrafie polmonari ventilo-perfusorie normali, quasi normali o a bassa probabilità di embolia polmonare secondo la terminologia scintigrafica adottata dallo studio PIO-PED²⁴.

Uno dei limiti della scintigrafia polmonare è quello di stimare talora in modo non corretto la gravità della compromissione emodinamica²⁵. Un altro limite può essere quello di una non corrispondenza, in pazienti con

ipertensione polmonare secondaria a malattia tromboembolica cronica, tra l'estensione dei difetti perfusori alla scintigrafia polmonare e il grado di ostruzione vascolare polmonare rilevato con l'angiografia polmonare o con la chirurgia.

Riassumendo si può affermare che la scintigrafia polmonare: 1) è una componente molto importante del corretto iter diagnostico di un paziente con ipertensione polmonare; tutti i pazienti con ipertensione polmonare dovrebbero essere sottoposti a scintigrafia polmonare di perfusione o di ventilo-perfusione per escludere un'ipertensione polmonare secondaria a malattia tromboembolica cronica; 2) è un esame di facile esecuzione, incruento e sostanzialmente privo di rischi; 3) può sottostimare la gravità e l'estensione dell'ostruzione vascolare polmonare rispetto a quanto rilevato dall'esame angiografico o dal chirurgo.

Tomografia computerizzata. Il suo ruolo non è ancora del tutto definito. Può rivelare materiale tromboembolico situato eccentricamente all'interno delle arterie polmonari prossimali dilatate, ingrandimento del ventricolo destro, flusso collaterale tramite arterie bronchiali, esiti di infarto polmonare ed eventuali alterazioni del parenchima polmonare da pneumopatia ostruttiva o restrittiva^{6,26}. Può dare informazioni sullo spessore della parete vasale utili al cardiocirurgo nel definire la fattibilità dell'intervento di tromboendarterectomia.

Il limite della tomografia computerizzata spirale monostrato nella valutazione dei rami polmonari subsegmentali è in via di superamento grazie all'introduzione di apparecchiature più avanzate, quali la tomografia computerizzata multistrato e la risonanza magnetica. Le esperienze con tali tecnologie, pur promettenti, sono ancora preliminari.

Cateterismo cardiaco ed angiopneumografia. L'indagine emodinamica e contrastografica è indicata nei pazienti con dispnea non giustificata, rilievo ecocardiografico Doppler di valori pressori in arteria polmonare superiori alla norma a riposo e/o da sforzo, quadro scintigrafico di difetti zonali di perfusione.

Scopi dell'indagine: a) stabilire se si tratta di CTEPH; b) determinare l'estensione dell'ostruzione trombotica e della sua sede prossimale; c) definire l'accessibilità da parte del chirurgo; d) valutare patologie eventualmente coesistenti; e) escludere altre cause⁶.

La determinazione dei valori di PAP nella CTEPH è estremamente utile anche ai fini prognostici¹⁵. Un ruolo importante nel discriminare una CTEPH da un'ipertensione polmonare primitiva è stato attribuito da parte di autori giapponesi all'analisi delle curve di PAP²⁷.

Il quadro emodinamico è caratterizzato in tutte le casistiche, ed in particolare in quella più ampia (250 pazienti) del gruppo statunitense di San Diego, da un cospicuo aumento della PAP sistolica e media e delle resistenze vascolari polmonari¹². La pressione di riem-

pimento del ventricolo sinistro, determinata dalla pressione di cuneo nei capillari polmonari, è di regola nella norma. Una scorretta determinazione può essere provocata da una misurazione di cuneo all'interno di un trombo²⁸ oppure dalla presenza di estese collaterali bronchiali. Il riscontro di elevata pressione di incuneamento deve far sospettare una malattia veno-occlusiva polmonare, in un soggetto con occlusione trombotica del microcircolo polmonare²⁹.

Metodica angiografica. L'indagine è priva di rischi sostanziali, anche in pazienti con marcati incrementi di PAP. I casi mortali riportati in letteratura sono aneddotici, confinati agli albori di tale indagine³⁰, legati alla gravità clinica dei pazienti³¹, oppure all'esecuzione in ambienti con scarsa dimestichezza con questo tipo di procedure o con materiali inadeguati³², o con cateteri rigidi in seguito abbandonati³³.

Nella citata casistica del gruppo di San Diego, nonostante la grave compromissione emodinamica, i pazienti non ebbero incidenti degni di nota¹².

Si iniettano in ciascuno dei rami principali dell'arteria polmonare circa 40 ml di mezzo di contrasto non ionico alla velocità di 20 ml/s. Si utilizza la proiezione frontale per l'emitorace destro e la proiezione obliqua destra 30° per l'emitorace sinistro¹². Maggiori informazioni si possono ottenere in caso di necessità impiegando un sistema biplano o ricorrendo a proiezioni laterali⁶.

Aspetti angiografici. L'indagine evidenzia ipertrofia e talora dilatazione del ventricolo destro, dilatazione del tronco e dei rami principali dell'arteria polmonare, raramente con calcificazioni. Questi reperti sono comuni a tutte le forme di ipertensione polmonare.

Gli aspetti angiografici peculiari sono stati ben descritti dal gruppo di San Diego e confrontati con i reperti ricavati dall'intervento chirurgico di tromboendoarteriectomia¹²; essi sono riassunti nella tabella II.

Detti reperti possono essere variamente rappresentati nello stesso paziente ed hanno di regola un'estensione bilaterale; quest'ultimo dato è essenziale per la diagnosi di CTEPH. Nessuno di questi aspetti preso singolarmente è da considerarsi patognomonico di CTEPH. Vanno differenziati dagli aspetti che si reperiscono in caso di embolia polmonare acuta in cui i difetti di riempimento intraluminali dei vasi da parte di materiale trombotico fresco hanno contorni ben definiti¹². La loro interpretazione richiede un'integrazione con i dati anamnestici, clinici e strumentali non invasivi.

Anche qualora gli aspetti angiografici della CTEPH fossero altamente suggestivi, va posta la diagnosi differenziale con altre affezioni (Tab. III). Per quanto riguarda il reperto di membrane (*webs*) bisogna pensare in alternativa a stenosi congenite dei rami della polmonare o ad un'arterite di Takayasu in cui l'interessamento della polmonare è presente nel 50% dei casi, caratterizzato da stenosi od occlusione dei rami lobari, aneurismi, irregolarità di arterie polmonari. Infine l'o-

Tabella II. Aspetti angiografici nell'ipertensione polmonare cronica tromboembolica.

Immagini di sacca concava, da trombo cronico parzialmente o completamente occludente.
Membrane o bande trasversali, spesso stenotiche.
Irregolarità intimali con aspetto a festone.
Brusca diminuzione di calibro di un ramo polmonare principale.
Ostruzione di un vaso lobare alla sua origine dal ramo polmonare principale.

Da Auger et al.¹², modificata.

Tabella III. Ipertensione polmonare cronica tromboembolica: quadro angiografico di ostruzione prossimale polmonare.

Diagnosi differenziale con:

- embolismo neoplastico
 - agenesia di un'arteria polmonare
 - stenosi congenita
 - sarcoma dell'arteria polmonare
 - arterite di Takayasu
 - fibrosi
 - adenopatia mediastinica
 - neoplasia polmonare
-

ostruzione completa di arterie polmonari prossimali può essere dovuta a carcinoma del polmone o dell'arteria, compressione estrinseca da parte di linfadenopatia mediastinica, agenesia di un'arteria polmonare. In ogni caso l'indagine angiografica è in grado di fornire gli elementi essenziali per una corretta diagnosi in vista soprattutto di un eventuale approccio cardiocirurgico.

Terapia medica

La CTEPH è stata considerata per lungo tempo una patologia suscettibile unicamente di trattamento chirurgico, in quanto la localizzazione delle lesioni ostruttive, consistenti in formazioni trombotiche organizzate, è prevalentemente prossimale. Questa visione sta cambiando in quanto è stato dimostrato come in questi pazienti, a livello delle arteriole, siano presenti lesioni ostruttive (con cellule a fenotipo intinale) molto simili ai casi di ipertensione polmonare primitiva³⁴. Questo rilievo, unitamente ai recenti progressi nel trattamento dell'ipertensione arteriosa polmonare (forme primitive o associate a malattie del collagene, cardiopatie congenite con shunt, infezione da HIV, ipertensione portale), pongono l'interrogativo se le nuove terapie mediche (prostanoidi, bosentan) possano essere efficaci anche nella CTEPH.

Terapia convenzionale. *Terapia anticoagulante.* Seppure non vi siano studi controllati, in accordo con la prassi adottata nei pazienti candidati a tromboendoarteriectomia polmonare, è fortemente consigliata un'adeguata profilassi di episodi tromboembolici, in quanto in

presenza di un distretto vascolare gravemente ridotto vi è la possibilità di gravi squilibri emodinamici sino all'exitus anche in caso di embolie minori. A tale scopo è indicato un trattamento cronico con anticoagulanti orali allo scopo di mantenere l'INR tra 2 e 3, associato eventualmente a posizionamento di filtro cavale.

Diuretici. La terapia medica convenzionale mira a ridurre i sintomi ed i segni dell'insufficienza ventricolare destra. La terapia diuretica (diuretici dell'ansa associati a spironolattone) è utile nei casi in cui è presente un aumento della pressione atriale destra (cl clinicamente ipotizzabile dalla distensione delle vene giugulari). Si inizia con basse dosi (25-50 mg di furosemide, 100 mg di spironolattone) per arrivare a dosi elevate (250-500 mg di furosemide, 200 mg di spironolattone) nei casi con importante ritenzione idrosalina. L'ipotensione è raramente un problema, in quanto, il ventricolo destro lavora su una curva di Starling appiattita con alta pressione di riempimento e bassa gittata sistolica. In questa situazione si possono ottenere riduzioni di precarico senza modificazioni significative della gittata sistolica. Inoltre, una riduzione della volemia può ripristinare parzialmente la geometria del ventricolo destro con riduzione dei fenomeni di compressione del ventricolo sinistro causati dalla dislocazione del setto interventricolare.

Digitale. Il trattamento con digitale è probabilmente utile, in quanto studi a breve termine in pazienti con ipertensione arteriosa polmonare hanno documentato un aumento della portata cardiaca³⁵. In analogia con altre forme di insufficienza di circolo, i pazienti che possono giovare maggiormente sono quelli tachicardici o con fibrillazione atriale.

Vasodilatatori. Per quanto riguarda l'utilizzazione dei vasodilatatori o degli ACE-inibitori tali farmaci sono controindicati per il rischio di gravi ipotensioni sino allo shock³⁶, a meno che non sia presente una quota di vasocostrizione reversibile acutamente. Infatti nei pazienti con grave ipertensione polmonare l'aumento della portata cardiaca è quasi esclusivamente legata alla possibilità di vasodilatazione polmonare. In assenza di reattività polmonare, una vasodilatazione sistemica si accompagna a severa ipotensione per il mancato aumento della portata cardiaca. In questa situazione può instaurarsi un circolo vizioso con riduzione della perfusione miocardica, riduzione della funzione ventricolare destra e caduta della portata e della pressione sistemica sino allo shock.

Nuove terapie. *Analoghi della prostaciclina.* L'introduzione della prostaciclina ha segnato un significativo passo in avanti nel trattamento dell'ipertensione arteriosa polmonare primitiva migliorando la sopravvivenza e la tolleranza allo sforzo³⁷⁻³⁹. Il rilievo che i risultati terapeutici sono indipendenti dall'effetto emodinamico acuto, ha fatto ipotizzare un effetto *reverse remodel-*

ling, ovvero la possibilità di modificare le alterazioni anatomiche alla base della malattia. L'esperienza nella CTEPH è limitata a due studi osservazionali in aperto^{40,41} che suggeriscono un'efficacia a lungo termine del farmaco in termini di miglioramento clinico e dell'emodinamica polmonare.

I limiti principali del trattamento con epoprostenolo sono legati alla breve emivita del farmaco e, quindi, alla necessità di infusione continua attraverso un catetere posizionato in una via venosa centrale. Il paziente è esposto al rischio di infezioni, deve essere addestrato all'uso del farmaco e al mantenimento dell'efficienza del sistema di infusione. Alla ricerca di un'alternativa al trattamento infusionale continuo con epoprostenolo sono stati studiati altri analoghi della prostaciclina e nell'ultimo anno sono apparsi in letteratura i risultati di tre importanti studi controllati in doppio cieco che hanno documentato l'efficacia di tali farmaci nel trattamento dell'ipertensione polmonare primitiva: l'iloprost (via inalatoria)⁴², il treprostinil (via sottocutanea)⁴³, il beraprost (via orale)⁴⁴.

Di questi studi solo l'AIR, che utilizzava l'iloprost, ha incluso nella popolazione dello studio pazienti con CTEPH sia distale che prossimale (circa il 30% del totale). Sebbene non sia possibile estrapolare i dati dei pazienti con CTEPH, il beneficio terapeutico è a carico quasi esclusivamente dei soggetti con ipertensione polmonare primitiva. Per quanto riguarda gli altri prostanoïdi vi sono esperienze in aperto che suggeriscono l'efficacia del beraprost nell'aumentare la tolleranza allo sforzo e la sopravvivenza in pazienti con CTEPH (Tab. IV)^{40-42,45-47}.

Antagonisti dell'endotelina. Sono recentemente apparsi in letteratura i risultati di un ampio studio randomizzato in cieco sull'utilizzo del bosentan, un antagonista dei recettori ET_A e ET_B, nel trattamento di pazienti con ipertensione polmonare primitiva o associata a malattie del connettivo. I dati depongono per un miglioramento della tolleranza allo sforzo e dell'emodinamica polmonare dopo 12 settimane di trattamento⁴⁸. Allo stato attuale non sono descritte in letteratura esperienze di terapia in pazienti con CTEPH, ma uno studio sperimentale sembra suggerire un ruolo dell'endotelina nel rimodellamento vascolare nell'ipertensione da embolia cronica nel cane⁴⁹.

Sildenafil. Inibitore della 5-fosfodiesterasi, è stato impiegato in un numero limitato di casi di ipertensione polmonare primitiva⁵⁰. In un recente lavoro il sildenafil (da solo o in associazione con iloprost per via inalatoria) ha mostrato una potente azione vasodilatante polmonare sia nei pazienti con ipertensione polmonare che nei pazienti con CTEPH⁵¹. Dopo questa esperienza lo stesso gruppo ha utilizzato il sildenafil nel trattamento cronico di pazienti con CTEPH distale, ottenendo un miglioramento dell'emodinamica e della tolleranza allo sforzo⁵².

Tabella IV. Quadro comparativo degli studi di trattamento farmacologico con analoghi della prostaciclina nell'ipertensione polmonare.

Autore	Farmaco	Disegno studio	N. casi	Classe NYHA	Durata trattamento	Risultato
McLaughlin et al. ⁴⁰ , 1999	Epoprostenolo e.v.	Osservazionale	3/7/14/2/7*	III-IV	8-16 mesi	Miglioramento emodinamico e tolleranza allo sforzo
Higenbottam et al. ⁴¹ , 1998	Epoprostenolo e.v. Iloprost e.v.	Osservazionale	39/98/6**	I-IV	1-4 anni	Miglioramento della sopravvivenza (CTEPH e PPH) se $SVO_2 \leq 60\%$
Olschewski et al. ⁴² , 2002	Iloprost inalatorio	Controllato	33/23***	III-IV	12 settimane	No incremento tolleranza allo sforzo
Vizza et al. ⁴⁵ , 2001	Beraprost orale	Aperto	3/9/1§§	II-IV	12 mesi	Miglioramento tolleranza allo sforzo
Nagaya et al. ⁴⁶ , 2002	Beraprost orale	Aperto	16/14§	II-III	8-12 settimane	Incremento tolleranza allo sforzo sovrapponibile al gruppo con PPH
Ono et al. ⁴⁷ , 2003	Beraprost orale	Aperto	43§§§	II-IV	4-12 settimane	Miglioramento clinico, emodinamico e della sopravvivenza

CTEPH = ipertensione polmonare cronica tromboembolica; PPH = ipertensione polmonare primitiva; SVO_2 = saturazione venosa di ossigeno. * n. pazienti CTEPH/sindrome di Eisenmenger/ipertensione polmonare associata a malattie del connettivo/sarcoidosi/ipertensione porto-polmonare; ** n. pazienti CTEPH/PPH/ipertensione polmonare associata a malattie del connettivo, il numero comprende sia i casi trattati con prostanoidi e.v. sia i pazienti in trattamento convenzionale; *** n. pazienti CTEPH/ipertensione polmonare secondaria; § n. pazienti CTEPH/PPH; §§ n. pazienti CTEPH/PPH/sindrome di Eisenmenger; §§§ n. pazienti CTEPH, 20 trattati con beraprost, 23 con terapia convenzionale.

Riflessioni finali. Alla luce dei risultati ottenuti nel trattamento dell'ipertensione polmonare primitiva e delle parziali analogie tra questa forma e la CTEPH ci si deve chiedere se sia corretto trattare anche questi pazienti con la terapia medica utilizzata nell'ipertensione polmonare. In epoca di *evidence-based medicine*, in mancanza di studi controllati, il clinico non dovrebbe sottoporre pazienti a terapie di cui non sia stata provata l'efficacia nella specifica patologia. Inoltre queste terapie hanno un costo elevato e non sono scevre da rischi o effetti collaterali. Alla luce dell'esperienza di Higenbottam et al.⁴¹, atteggiamento ragionevole sarebbe di tentare un periodo di trattamento medico sino all'espletamento di trapianto di polmone nei pazienti in classe NYHA III-IV in cui non sia possibile eseguire tromboendoarteriectomia polmonare (lesioni troppo distali). In questi casi la terapia medica costituirebbe un *bridge* per il trapianto al fine di evitare il deterioramento clinico ed emodinamico nei pazienti in lista d'attesa⁴¹. È inoltre da chiedersi se la terapia farmacologica possa essere integrata da un'angioplastica delle arterie polmonari, sinora praticata con risultati promettenti in una piccola casistica di pazienti non idonei al trattamento chirurgico di tromboendoarteriectomia o per inaccessibilità delle lesioni o per patologie associate; si tratta di dati del tutto preliminari⁵³.

Terapia chirurgica

Il trattamento chirurgico consiste in un intervento di tromboendoarteriectomia polmonare, ovvero della ri-

mozione dell'intima dal tronco dell'arteria polmonare sino ai rami segmentari e sottosegmentari.

L'indicazione si basa sulla clinica (classe NYHA III-IV ed in terapia anticoagulante ottimizzata da almeno 6 mesi) e sull'emodinamica (resistenze vascolari polmonari $> 300 \text{ dynes} \cdot \text{s} \cdot \text{cm}^{-5}$). Attualmente vengono però presi in considerazione per l'intervento anche pazienti con lesioni tromboemboliche croniche in classe NYHA II dato che la storia naturale della malattia è inesorabilmente verso un quadro di scompenso destro sempre più conclamato. Inoltre, in alcuni casi, il calcolo delle resistenze vascolari polmonari [(PAP media - pressione di incuneamento)/portata cardiaca*80] può risultare $< 300 \text{ dynes} \cdot \text{s} \cdot \text{cm}^{-5}$ a causa di una portata cardiaca ancora conservata ($> 3.5 \text{ l/min}$) o di una pressione polmonare di incuneamento rilevata erroneamente, elevata per la presenza di esteso circolo collaterale bronchiale. In questi casi come variabile emodinamica per l'indicazione chirurgica viene considerata una PAP media a riposo $\geq 30 \text{ mmHg}$.

La terapia chirurgica consente attualmente la rimozione di trombi cronici a livello prossimale. Per prossimale si intende la presenza di materiale tromboembolico organizzato a livello dei rami principali, lobari e segmentali delle arterie polmonari mentre il letto vascolare periferico è pervio e supportato da esteso circolo collaterale bronchiale. Quando le lesioni sono invece esclusivamente distali questo intervento non può essere eseguito e l'unica alternativa chirurgica è rappresentata dal trapianto polmonare⁵⁴. Per distali si intendono lesioni esclusivamente a livello dei rami subsegmentali.

Una grave disfunzione del ventricolo destro non rappresenta una controindicazione all'intervento, che anzi consente una ripresa rapida, quasi drammatica^{55,56}. L'età, la presenza di comorbidità, la concomitanza di coronaropatia o valvulopatia costituiscono un incremento del rischio, ma non controindicazione, rappresentata invece da una grave malattia polmonare (espressa da volume espiratorio forzato < 30%)^{14,57}.

L'intervento è realizzato in sternotomia mediana (consente visualizzazione ed accesso ottimale ad entrambi i rami polmonari, abitualmente coinvolti), comporta bypass cardiopolmonare, cardioplegia, ipotermia profonda, arresto circolatorio; consiste nella rimozione di trombo organizzato e dotato di neointima, lasciando intatta la media e la maggior parte dell'intima nativa⁵⁸.

Fattore essenziale del successo dell'intervento di tromboendoarteriectomia polmonare è la completezza dell'asportazione⁵⁹. Il decorso postoperatorio è caratterizzato oltre che dai problemi propri di un intervento cardiocirurgico (instabilità emodinamica, disturbi del ritmo, sanguinamento, turbe elettrolitiche, rischio infetti-

vo, ecc.) da problemi specifici quali: sanguinamento a livello delle vie aeree dovuto a lacerazione periferica della parete arteriosa polmonare; insufficienza cardiaca destra acuta a causa di una scadente liberazione del letto vascolare polmonare e quindi mancata riduzione dei valori pressori polmonari; edema da riperfusione legato a redistribuzione del circolo polmonare in zone precedentemente escluse. L'edema può comparire in qualsiasi momento dalla fine dell'intervento sino alla 72^a ora nel postoperatorio. Nella maggioranza dei pazienti, invece, si assiste a riduzione dell'insufficienza tricuspide e ad un'immediata e duratura riduzione delle pressioni polmonari con conseguente aumento della portata cardiaca e riduzione delle resistenze vascolari polmonari.

Nel medio-lungo termine si può verificare una ripresa dell'ipertensione polmonare con conseguente progressiva insufficienza cardiaca destra. Le cause possono essere fondamentalmente due: 1) nuove lesioni tromboemboliche per una cattiva gestione della terapia anticoagulante ed assenza di filtro cavale; 2) il progredire di una malattia dei piccoli vasi simile, da un punto di vista

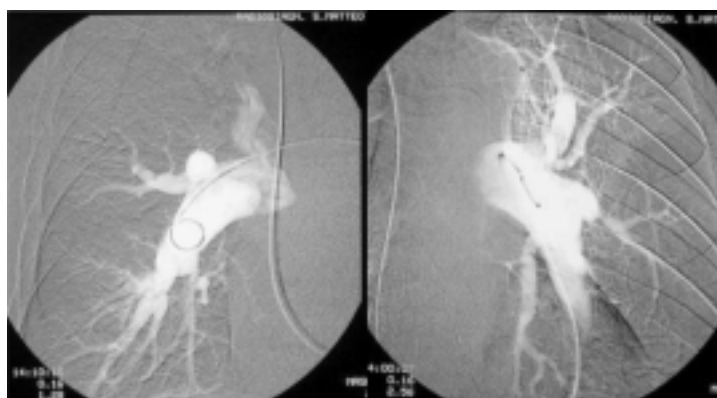


Figura 2. Angiopneumografia destra e sinistra di un paziente con ipertensione polmonare cronica tromboembolica; questi i dati emodinamici preoperatori: pressione arteriosa polmonare 93/50/5 mmHg, portata cardiaca 2.6 l/min (indice cardiaco 1.4), frazione di eiezione ventricolare destra 12%, resistenza vascolare polmonare 1385 dynes*s*cm⁻⁵ (indice di resistenza vascolare polmonare 2512). Per gentile concessione del Prof. Mario Viganò, Dipartimento di Chirurgia e dei Trapianti d'Organo, Università degli Studi di Pavia.

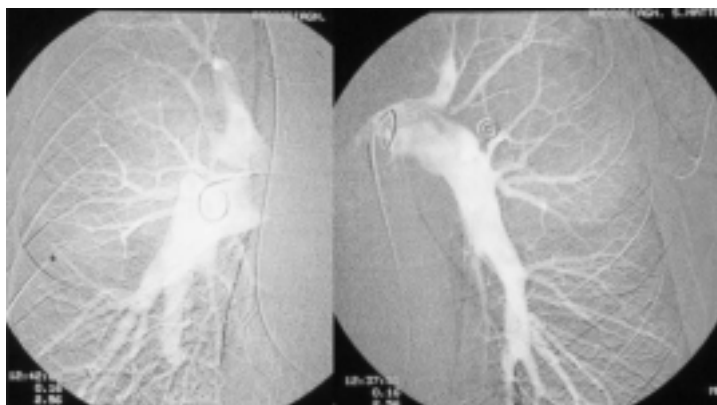

Figura 3. Angiopneumografia destra e sinistra postoperatoria a distanza di 3 mesi dall'intervento di tromboendoarteriectomia. Paziente delle figure 2 e 4. I dati emodinamici a 3 mesi sono: pressione arteriosa polmonare 29/15/7 mmHg, portata cardiaca 4.1 l/min (indice cardiaco 2.2), frazione di eiezione ventricolare destra 32%, resistenza vascolare polmonare 293 dynes*s*cm⁻⁵ (indice di resistenza vascolare polmonare 541). Per gentile concessione del Prof. Mario Viganò, Dipartimento di Chirurgia e dei Trapianti d'Organo, Università degli Studi di Pavia.

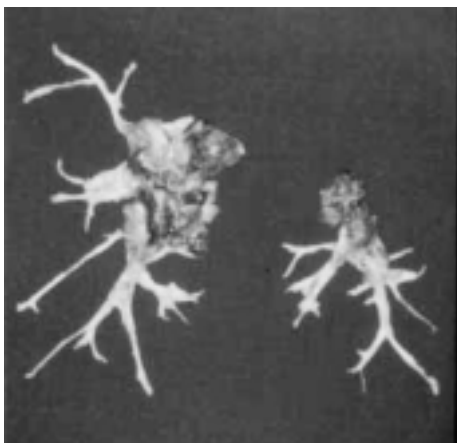


Figura 4. Immagine dei pezzi operatori ricavati dall'intervento di tromboendarterectomia bilaterale (paziente della figura 2). Per gentile concessione del Prof. Mario Viganò, Dipartimento di Chirurgia e dei Trapianti d'Organo, Università degli Studi di Pavia.

fisiopatologico, alla sindrome di Eisenmenger (iperafflusso ematico nei distretti non ostruiti dalle lesioni tromboemboliche) già instauratasi prima dell'intervento.

È abitudine iniziare la terapia anticoagulante nell'immediato periodo postoperatorio, salvo gravi problemi emorragici (la terapia anticoagulante andrà mantenuta per tutto il resto della vita) ed inserire un filtro nella vena cava inferiore⁵⁶ ad eccezione dei pazienti in cui l'embolia origina dagli arti superiori o dal cuore destro. La mortalità operatoria è attualmente < 10%⁶⁰. Abitualmente la PAP media si riduce, la gittata cardiaca aumenta, le resistenze vascolari polmonari diminuiscono entro 48-72 ore⁵⁶.

Anche il miglioramento della morfologia cardiaca e dei valori emogasanalitici è pressoché immediato e si mantiene nel tempo. I valori funzionali, determinati con il test di Bruce o con il test cardiopolmonare mostrano una tendenza progressivamente migliore⁶¹. La maggior parte del miglioramento clinico e dei parametri di funzione cardiopolmonare si ottiene nei primi 3 mesi. È stato osservato ulteriore miglioramento della tolleranza allo sforzo anche dopo 1, 2 e 3 anni⁶⁰.

L'intervento consente non soltanto un chiaro miglioramento della qualità di vita, ma garantisce una sopravvivenza a 3 anni > 80%. Le figure 2-4 illustrano in modo paradigmatico il quadro angiopneumografico pre e postoperatorio ed i pezzi operatori ricavati dall'intervento di tromboendarterectomia in un paziente con CTEPH.

Riassunto

L'ipertensione polmonare cronica tromboembolica è dovuta a tromboembolia polmonare non risolta o ricorrente. La reale prevalenza non è nota: negli Stati Uniti si calcola che lo 0.1-0.5% dei sopravvissuti vada incontro a tale quadro, ma non si sa in che modo, né in quanto tempo ciò si realizzi.

L'ipertensione polmonare non è di facile riconoscimento; si nota un ritardo fino a 3 anni tra i primi sintomi e la diagnosi. La sopravvivenza a 5 anni va dal 10 al 30% a seconda dei valori di pressione arteriosa media in arteria polmonare (rispettivamente > 50 e > 40 mmHg). Un ruolo essenziale nello screening è svolto dall'ecocardiografia Doppler; la scintigrafia può fornire indicazioni sulla genesi dell'ipertensione polmonare, ma l'indagine fondamentale è l'angiografia che consente la diagnosi differenziale ed offre informazioni sull'entità e la sede della compromissione dell'albero vascolare in vista di un possibile trattamento chirurgico. Questo consiste in una tromboendarterectomia polmonare, cioè nella rimozione di trombi cronici a livello prossimale. Nella maggioranza dei pazienti si assiste ad immediata riduzione della pressione polmonare con miglioramento della qualità di vita e sopravvivenza a 3 anni > 80%. Quando le lesioni sono distali l'unica alternativa chirurgica è rappresentata dal trapianto polmonare.

Parole chiave: Embolia polmonare; Ipertensione polmonare; Terapia.

Ringraziamenti

Si ringraziano vivamente l'Associazione Amici del Cuore di Rovigo per il supporto prezioso e le Dr.sse Anna Spedo e Maria Silvia Greggio per il valido contributo offerto nella ricerca bibliografica e nella redazione del manoscritto.

Appendice

Commissione ANMCO-SIC per le Linee Guida su Profilassi, Diagnosi e Terapia della Tromboembolia Polmonare

- Pietro Zoncin (Coordinatore): Divisione di Cardiologia, Ospedale S. Maria della Misericordia, Rovigo
- Giancarlo Agnelli: Istituto di Medicina Interna e Vascolare, Università degli Studi, Perugia
- Franco Casazza: Divisione di Cardiologia, Ente Ospedaliero San Carlo Borromeo, Milano
- Giuseppe Favretto: Divisione di Cardiologia, Ospedale Ca' Foncello, Treviso
- Carlo Giuntini: Fisiopatologia Respiratoria, Università degli Studi, Ospedale Cisanello, Pisa
- Mario Morpurgo: Divisione di Cardiologia, Ente Ospedaliero San Carlo Borromeo, Milano
- Carmine Dario Vizza: Centro per la Diagnosi e la Cura dell'Ipertensione Polmonare, Dipartimento di Scienze Cardiovascolari e Respiratorie, Università degli Studi "La Sapienza", Roma

Bibliografia

1. Morpurgo M. Ipertensione polmonare tromboembolica cronica o ipertensioni polmonari tromboemboliche croniche? *Cardiologia* 1995; 40: 547-9.
2. Nomenclature and Classification of Pulmonary Hyperten-

- sion. In: Rich S, ed. Primary pulmonary hypertension: executive summary from the World Symposium - Primary Pulmonary Hypertension 1998. <http://www.who.int/ncd/cvd/pph.html>
3. Galiè N. Iperensione arteriosa polmonare. In: ANMCO, ed. Trattato di cardiologia. Vol II. Milano: Excerpta Medica, 2000: 2269-77.
 4. Fedullo PF, Rubin LJ, Kerr KM, Auger WR, Channick RN. The natural history of acute and chronic thromboembolic disease: the search for the missing link. *Eur Respir J* 2000; 15: 435-7.
 5. Widimsky J. Acute pulmonary embolism and chronic thromboembolic pulmonary hypertension: is there a relationship? *Eur Respir J* 1991; 4: 137-40.
 6. Fedullo PF, Auger WR, Kerr KM, Rubin LJ. Chronic thromboembolic pulmonary hypertension. *N Engl J Med* 2001; 345: 1465-72.
 7. Moser KM, Auger WR, Fedullo PF. Chronic major-vessel thromboembolic pulmonary hypertension. *Circulation* 1990; 81: 1735-43.
 8. Moser KM, Bloor CM. Pulmonary vascular lesions occurring in patients with chronic major vessel thromboembolic pulmonary hypertension. *Chest* 1993; 103: 685-92.
 9. Egermayer P, Peacock AJ. Is pulmonary embolism a common cause of chronic pulmonary hypertension? Limitations of the embolic hypothesis. *Eur Respir J* 2000; 15: 440-8.
 10. Galiè N, Torbicki A. Pulmonary arterial hypertension: new ideas and perspectives. *Heart* 2001; 85: 475-80.
 11. Arbustini E, Morbini P, D'Armini AM, et al. Plaque composition in plexogenic and thromboembolic pulmonary hypertension: the critical role of thrombotic material in pultaceous core formation. *Heart* 2002; 88: 177-82.
 12. Auger WR, Fedullo PF, Moser KM, Buchbinder M, Peterson KL. Chronic major-vessel thromboembolic pulmonary artery obstruction: appearance at angiography. *Radiology* 1992; 182: 393-8.
 13. D'Alonzo GE, Barst RJ, Ayres SM, et al. Survival in patients with primary pulmonary hypertension. Results from a national prospective registry. *Ann Intern Med* 1991; 115: 343-9.
 14. Gibbs JS. Recommendations on the management of pulmonary hypertension in clinical practice. *Heart* 2001; 86 (Suppl I): I1-I13.
 15. Riedel M, Stanek V, Widimsky J, Prerovsky I. Long-term follow-up of patients with pulmonary thromboembolism. Late prognosis and evolution of hemodynamic and respiratory data. *Chest* 1982; 81: 151-8.
 16. Ribeiro A, Lindmarker P, Johnsson H, Juhlin-Dannfelt A, Jorfeldt L. Pulmonary embolism. One-year follow-up with echocardiography Doppler and five-year survival analysis. *Circulation* 1999; 99: 1325-30.
 17. Ribeiro A, Lindmarker P, Juhlin-Dannfelt A, Johnsson H, Jorfeldt L. Echocardiography Doppler in pulmonary embolism: right ventricular dysfunction as a predictor of mortality rate. *Am Heart J* 1997; 134: 479-87.
 18. Grifoni S, Olivotto I, Cecchini P, et al. Short-term clinical outcome of patients with acute pulmonary embolism, normal blood pressure, and echocardiographic right ventricular dysfunction. *Circulation* 2000; 101: 2817-22.
 19. Ghio S, Raineri C, Scelsi L, et al. Usefulness and limits of transthoracic echocardiography in the evaluation of patients with primary and chronic thromboembolic pulmonary hypertension. *J Am Soc Echocardiogr* 2002; 15: 1374-80.
 20. D'Alonzo GE, Bower JS, Dantzker DR. Differentiation of patients with primary and thromboembolic pulmonary hypertension. *Chest* 1984; 85: 457-61.
 21. Presbitero P, Chiotti D, Brusca A. Differenze nei pazienti con embolia polmonare cronica e ipertensione polmonare primitiva. *G Ital Cardiol* 1988; 18: 39-49.
 22. Presbitero P, Aiello E, Aruta E, Brusca A. L'ipertensione polmonare tromboembolica. *Cardiologia* 1991; 36 (Suppl 1): 203-8.
 23. Lisbona R, Kreisman H, Novales-Diaz J, Derbekyan V. Perfusion lung scanning: differentiation of primary from thromboembolic pulmonary hypertension. *Am J Roentgenol* 1985; 144: 27-30.
 24. The PIOPED Investigators. Value of the ventilation/perfusion scan in acute pulmonary embolism. Results of the prospective investigation of pulmonary embolism diagnosis (PIOPED). *JAMA* 1990; 263: 2753-9.
 25. Ryan KL, Fedullo PF, Davis GB, Vasquez TE, Moser KM. Perfusion scan findings understate the severity of angiographic and hemodynamic compromise in chronic thromboembolic pulmonary hypertension. *Chest* 1988; 93: 1180-5.
 26. King MA, Ysrael M, Bergin CJ. Chronic thromboembolic pulmonary hypertension: CT findings. *Am J Roentgenol* 1998; 170: 955-60.
 27. Nakayama Y, Nakanishi N, Hayashi T, et al. Pulmonary artery reflection for differentially diagnosing primary pulmonary hypertension and chronic pulmonary thromboembolism. *J Am Coll Cardiol* 2001; 38: 214-8.
 28. Traeger SM. "Failure to wedge" and pulmonary hypertension during pulmonary artery catheterization: a sign of totally occlusive pulmonary embolism. *Crit Care Med* 1985; 13: 544-7.
 29. Rich S, Levitsky S, Brundage BH. Pulmonary hypertension from chronic pulmonary thromboembolism. *Ann Intern Med* 1988; 108: 425-34.
 30. Caldini P, Gensini GG, Hoffman MS. Primary pulmonary hypertension with death during right heart catheterization: a case report and a survey of reported fatalities. *Am J Cardiol* 1959; 4: 519.
 31. Greenspan RH. Pulmonary angiography and the diagnosis of pulmonary embolism. *Prog Cardiovasc Dis* 1994; 37: 93-105.
 32. Klein JS. Pulmonary angiography. *Curr Opin Radiol* 1990; 2: 284-90.
 33. Mills SR, Jackson DC, Older RA, Heaston DK, Moore AV. The incidence, etiologies and avoidance of complications of pulmonary angiography in a large series. *Radiology* 1980; 136: 295-9.
 34. Yi ES, Kim H, Ahn H, et al. Distribution of obstructive intimal lesions and their cellular phenotypes in chronic pulmonary hypertension. A morphometric and immunohistochemical study. *Am J Respir Crit Care Med* 2000; 162: 1577-86.
 35. Rich S, Seidlitz M, Dodin E, et al. The short-term effects of digoxin in patients with right ventricular dysfunction from pulmonary hypertension. *Chest* 1998; 114: 787-92.
 36. Weir EK, Rubin LJ, Ayres SM, et al. The acute administration of vasodilators in primary pulmonary hypertension. Experience from the National Institutes of Health Registry on Primary Pulmonary Hypertension. *Am Rev Respir Dis* 1989; 140: 1623-30.
 37. Barst RJ, Rubin LJ, Long WA, et al. A comparison of continuous intravenous epoprostenol (prostacyclin) with conventional therapy for primary pulmonary hypertension. *N Engl J Med* 1996; 334: 296-302.
 38. McLaughlin VV, Genthner DE, Panella MM, Rich S. Reduction in pulmonary vascular resistance with long-term epoprostenol (prostacyclin) therapy in primary pulmonary hypertension. *N Engl J Med* 1998; 338: 273-7.
 39. Shapiro SM, Oudiz RJ, Cao T, et al. Primary pulmonary hypertension: improved long-term effects and survival with continuous intravenous epoprostenol infusion. *J Am Coll Cardiol* 1997; 30: 343-9.
 40. McLaughlin VV, Genthner DE, Panella MM, Hess DM, Rich S. Compassionate use of continuous prostacyclin in

- the management of secondary pulmonary hypertension: a case series. *Ann Intern Med* 1999; 130: 740-3.
41. Higenbottam T, Butt AY, McMahon A, Westerbeck R, Sharples L. Long-term intravenous prostaglandin (epoprostenol or iloprost) for treatment of severe pulmonary hypertension. *Heart* 1998; 80: 151-5.
 42. Olschewski H, Simonneau G, Galiè N, et al, for the Aerosolized Iloprost Randomized Study Group. Inhaled iloprost for severe pulmonary hypertension. *N Engl J Med* 2002; 347: 322-9.
 43. Simonneau G, Barst RJ, Galiè N, et al, for the Treprostinil Study Group. Continuous subcutaneous infusion of treprostinil, a prostacyclin analogue, in patients with pulmonary arterial hypertension: a double-blind, randomized, placebo-controlled trial. *Am J Respir Crit Care Med* 2002; 165: 800-4.
 44. Galiè N, Humbert M, Vachiery JL, et al, for the Arterial Pulmonary Hypertension and Beraprost European (ALPHABET) Study Group. Effects of beraprost sodium, an oral prostacyclin analogue, in patients with pulmonary arterial hypertension: a randomized, double-blind, placebo-controlled trial. *J Am Coll Cardiol* 2002; 39: 1496-502.
 45. Vizza CD, Sciomer S, Morelli S, et al. Long-term treatment of pulmonary arterial hypertension with beraprost, an oral prostacyclin analogue. *Heart* 2001; 86: 661-5.
 46. Nagaya N, Shimizu Y, Satoh T, et al. Oral beraprost sodium improves exercise capacity and ventilatory efficiency in patients with primary or thromboembolic pulmonary hypertension. *Heart* 2002; 87: 340-5.
 47. Ono F, Nagaya N, Okumura H, et al. Effect of orally active prostacyclin analogue on survival in patients with chronic thromboembolic pulmonary hypertension without major vessel obstruction. *Chest* 2003; 123: 1583-8.
 48. Rubin LJ, Badesch DB, Barst RJ, et al. Bosentan therapy for pulmonary arterial hypertension. *N Engl J Med* 2002; 346: 896-903.
 49. Kim H, Yung GL, Marsh JJ, et al. Endothelin mediates pulmonary vascular remodeling in a canine model of chronic embolic pulmonary hypertension. *Eur Respir J* 2000; 15: 640-8.
 50. Michelakis E, Tymchak W, Lien D, Webster L, Hashimoto K, Archer S. Oral sildenafil is an effective and specific pulmonary vasodilator in patients with pulmonary arterial hypertension: comparison with inhaled nitric oxide. *Circulation* 2002; 105: 2398-403.
 51. Ghofrani HA, Wiedemann R, Rose F, et al. Combination therapy with oral sildenafil and inhaled iloprost for severe pulmonary hypertension. *Ann Intern Med* 2002; 136: 515-22.
 52. Ghofrani HA, Schermuly T, Rose F, et al. Sildenafil for long-term treatment of nonoperable chronic thromboembolic pulmonary hypertension. *Am J Respir Crit Care Med* 2003; 167: 1139-41.
 53. Feinstein JA, Goldhaber SZ, Lock JE, Ferndandes SM, Landzberg MJ. Balloon pulmonary angioplasty for treatment of chronic thromboembolic pulmonary hypertension. *Circulation* 2001; 103: 10-3.
 54. D'Armini AM, Cattadori B, Monterosso C, Emmi V, Piovello F, Viganò M. Surgical therapy for chronic thromboembolic pulmonary hypertension: criteria for choosing lung transplant vs thromboendarterectomy. *J Heart Lung Transplant* 2001; 20: 218.
 55. D'Armini AM, Cattadori B, Monterosso C, et al. Pulmonary thromboendarterectomy in patients with chronic thromboembolic pulmonary hypertension: hemodynamic characteristics and changes. *Eur J Cardiothorac Surg* 2000; 18: 696-701.
 56. Viner SM, Bagg BR, Auger WR, Ford GT. The management of pulmonary hypertension secondary to chronic thromboembolic disease. *Prog Cardiovasc Dis* 1994; 37: 79-92.
 57. Daily PO, Dembitsky WP, Iversen S, Moser KM, Auger W. Risk factors for pulmonary thromboendarterectomy. *J Thorac Cardiovasc Surg* 1990; 99: 670-8.
 58. Jamieson SW, Auger WR, Fedullo PF, et al. Experience and results with 150 pulmonary thromboendarterectomy operations over a 29-month period. *J Thorac Cardiovasc Surg* 1993; 106: 116-26.
 59. Masuda M, Nakajima N. Our experience of surgical treatment for chronic pulmonary thromboembolism. *Ann Thorac Cardiovasc Surg* 2001; 7: 261-5.
 60. Cerveri I, D'Armini AM, Viganò M. Pulmonary thromboendarterectomy almost 50 years after the first surgical attempts. *Heart* 2003; 89: 369-70.
 61. Zoia MC, D'Armini AM, Beccaria M, et al, for the Pavia Thromboendarterectomy Group. Mid-term effects of pulmonary thromboendarterectomy on clinical and cardiopulmonary function status. *Thorax* 2002; 57: 608-12.