- Copyright - Il Pensiero Scientifico Editore downloaded by IP 216.73.216.2 Thu, 10 Jul 2025, 05:58:50

La trombectomia percutanea di tipo reolitico con catetere Angiojet (Possis) nelle sindromi coronariche acute. Presentazione di tre casi e considerazioni tecniche

Pasquale Lisanti, Walter Serino, Rosario Fiorilli, Giuseppe Del Prete, Gaetano Quaranta, Alfonso Desiderio, Salvatore Mautone

Divisione di Cardiologia-Emodinamica, Azienda Ospedaliera San Carlo, Potenza

Key words:
Angiojet; Thrombosis.

Mechanical thrombolysis in acute coronary syndromes is poorly understood and is still considerably underused in interventional cardiology.

The authors report 3 cases of thrombotic coronary obstruction successfully treated with the Possis Angiojet system.

In the first case, coronary angiography which demonstrated a large subocclusive thrombus in the mid right coronary artery was performed in a patient with unstable angina following acute myocardial infarction. Removal of the bulk of the thrombus through the activation of the Angiojet system allowed safe and direct stenting of the residual obstruction.

In the second case, the Angiojet system was used to remove a thrombus which prolapsed within a stent during a primary angioplasty procedure on the left anterior descending coronary artery.

The third case demonstrates the efficacy of the Possis Angiojet system in cleaning up an extensively thrombosed vein graft of an elderly patient with acute anterior myocardial infarction and cardiogenic shock. After thrombus debulking and restoration of TIMI 3 flow in the graft and in the native left anterior descending coronary artery, the left ventricular function was restored and the hemodynamic picture improved.

This technique, the indications and results of this promising new device are discussed and reviewed in detail.

(Ital Heart J Suppl 2002; 3 (1): 105-111)

© 2002 CEPI Srl

Ricevuto il 6 giugno 2001; nuova stesura il 17 settembre 2001; accettato il 19 settembre 2001.

Per la corrispondenza:

Dr. Pasquale Lisanti

Via Domenico Di Giura, 119
85100 Potenza
E-mail:
pasqualelisanti@tin.it

Introduzione e descrizione del device

La presenza di formazioni trombotiche nel circolo coronarico nativo e/o nei graft venosi è spesso correlata dal punto di vista clinico con angina instabile e/o infarto miocardico acuto (IMA)[1].

Il trattamento percutaneo di lesioni con tali caratteristiche comporta un problema tecnico assolutamente rilevante per l'alta incidenza di embolizzazione distale di materiale trombotico con fenomeno di "no-reflow", complicanza temibile perché responsabile di IMA, manifestazioni di insufficienza ventricolare sinistra e morte[2].

Nonostante l'impiego sempre più esteso di potenti farmaci antitrombotici come gli inibitori delle glicoproteine IIb/IIIa piastriniche, che hanno mostrato efficace azione stabilizzante e spesso litica sul trombo fresco[3], sono stati introdotti nella pratica interventistica nuovi device atti alla frammentazione e/o rimozione meccanica del trombo[4-6]: tra questi il sistema Angiojet (Possis Medical Inc., Minneapolis, MN, USA) utilizza un meccanismo di tipo reolitico che permette la rimozione di frammenti di trombo impiegando il principio di Bernoulli[7].

Il sistema Angiojet si compone di tre elementi: a) una consolle di controllo (drive unit) che genera potenza e convoglia soluzione salina al catetere (Fig. 1a); b) una pompa di infusione che pressurizza la soluzione salina che fuoriesce attraverso i fori posti all'estremità distale del catetere, intorno al quale si crea, per il principio di Bernoulli, un'alta pressione negativa che risucchia il trombo frammentato e lo allontana; c) il catetere Angiojet vero e proprio.

Quest'ultimo (LF-140 Angiojet) è un catetere 5F (diametro 1.66 mm) "over-the-wire" e dispone di due lumi paralleli: uno attraverso cui conduce la soluzione salina pressurizzata erogandola all'esterno mediante sei microfori distali disposti a corona sul profilo interno della punta a forma smussa, mentre l'altro, più ampio, funge da

- Copyright - Il Pensiero Scientifico Editore downloaded by IP 216.73.216.2 Thu, 10 Jul 2025, 05:58:50



Figura 1. *Il sistema Angiojet.* a: *drive unit;* b: *catetere Angiojet (estremità distale attivata).*

collettore del materiale aspirato ed ospita il filo-guida da angioplastica. La soluzione salina, spinta dalla pompa, raggiunge la punta del catetere ad una pressione di circa 170 mmHg e ad una velocità di circa 500 km/ora; i microjet sono orientati all'indietro, verso la parte di lume interno destinato al drenaggio, evitando così il traumatismo della parete vasale; intorno alla punta del catetere si viene così a creare una zona di vortice a 360° ove, per effetto Venturi, si rende possibile l'aspirazione di sangue misto a soluzione salina e a frammenti di trombo (Fig. 1b). Questi vengono poi convogliati verso il lume di deflusso del catetere e quindi verso la sacca esterna di raccolta del materiale aspirato.

Utilizzando tale sistema come primo step abbiamo trattato, in modo efficace e non complicato, 3 pazienti in corso di sindrome coronarica acuta ed evidenza angiografica di lesioni a marcata componente trombotica.

Descrizione dei casi

Caso 1. V.G., anni 68, sesso maschile. Fattori di rischio: fumo, dislipidemia, familiarità per coronaropatia.

Il paziente, in passato sempre asintomatico, fu ammesso in Unità di Terapia Intensiva Coronarica (UTIC) per una sintomatologia caratterizzata da dolore toracico oppressivo, subentrante, accompagnato a modificazioni ECG (inversione dell'onda T e lieve sopraslivellamento transitorio del tratto ST) a sede inferiore.

Alla coronarografia, eseguita il giorno successivo al ricovero, rilievo di subocclusione di coronaria destra dominante per lesione lunga (oltre 20 mm), distintamente trombotica, localizzata sul tratto vasale mediodistale immediatamente a monte della crux (Fig. 2a); flusso distale giudicato TIMI 2. Erano presenti alterazioni parietali non significative a carico di arteria interventricolare anteriore (IVA) e di circonflessa; normale la funzione di pompa del ventricolo sinistro.

Previa somministrazione endovenosa di eparina (5000 UI), di abciximab (Reo-Pro) in bolo (0.25 mg/kg), seguita da infusione lenta (0.125 γ/kg/min) ed inserimento di elettrocatetere stimolatore all'apice del ventricolo destro, l'ostio della coronaria destra fu cannulato da catetere guida Hockey-Stick SH 8F (Cordis, Roden, Olanda) e la lesione negoziata, non senza difficoltà, da filo-guida Choice PT 0.014" (Boston Scientific Scimed, Maple Grove, MN, USA). Quest'ultimo, attraverso catetere dilatatore Predator 2.5 $\times$ 20 mm (Cordis) posizionato a valle della lesione, venne scambiato con filo-guida Commander (Usci, Billerica, MA, USA) 0.014", lunga 300 cm, su cui si rese possibile l'avanzamento del catetere per trombectomia Angiojet LF-140 (Possis) (Fig. 2b). Superata la lesione con la punta del catetere, il sistema venne attivato in fase di ritiro lento, ripetendo poi la stessa manovra altre 2 volte per un tempo complessivo di attivazione pari a 80 s durante il quale furono iniettati circa 70 ml di soluzione salina ad alta pressione.

Un primo controllo angiografico mostrò a questo punto la rimozione pressoché completa della componente trombotica con esposizione della lesione ateromasica residua, di lunghezza più contenuta ed apparentemente non ostruente in modo critico il lume vasale (Fig. 2c); ripristino di flusso ottimale distale (TIMI 3). Si procedette quindi all'allontanamento del catetere Angiojet ed all'inserimento di stent Multi-Link Duet da 18 mm (Guidant, Advanced Cardiovascular System, Santa Clara, CA, USA), premontato su pallone da 4.0 mm, posizionato a livello della stenosi residua e liberato con gonfiaggio a 14 bar (Fig. 2d). Buono il risultato angiografico finale (Fig. 2e) senza segni di embolizzazione di materiale trombotico nel letto distale e flusso persistentemente TIMI 3.

Il paziente, del tutto stabile al termine della procedura, venne avviato in UTIC per un breve periodo di osservazione: non venne rilevato alcun movimento enzimatico e fu dimesso in quinta giornata. Ad un follow-up di circa 10 mesi egli è completamente asintomatico.

Caso 2. R.G., anni 46, sesso maschile. Fattori di rischio: diabete, fumo, familiarità per coronaropatia.

Ammesso in UTIC per un dolore toracico oppressivo, insorto da circa 3 ore, accompagnato a sudorazione algida ed ipotensione. All'ECG ritmo sinusale (fre-

- Copyright - Il Pensiero Scientifico Editore downloaded by IP 216.73.216.2 Thu, 10 Jul 2025, 05:58:50

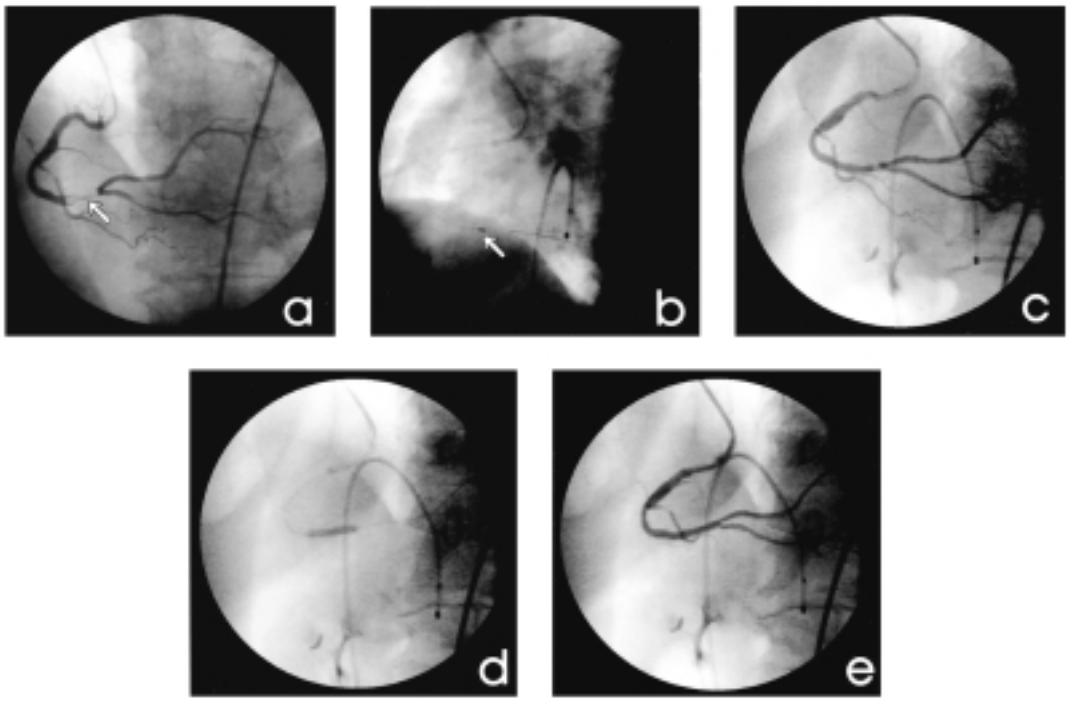

Figura 2. *Caso 1.* a: *esteso difetto di riempimento endoluminare alla giunzione medio distale della coronaria destra* (freccia)*;* b: *avanzamento di catetere aspiratore Angiojet* (freccia)*;* c: *rimozione della componente trombotica della lesione;* d: *trattamento della placca fissa residua mediante stenting diretto;* e: *risultato finale.*

quenza cardiaca 90 b/min); onda di lesione transmurale in sede anteriore.

La coronarografia mostrò l'occlusione totale dell'IVA alla sua porzione medio-prossimale, senza opacizzazione anterograda del vaso a valle (Fig. 3a). Non lesioni significative a carico della coronaria circonflessa e della coronaria destra.

Previo bolo intracoronarico di Reo-Pro (0.25 mg/kg), l'ostruzione dell'IVA venne con successo superata, attraverso catetere guida Judkins L4 8F (Cordis), da filo-guida Choice PT 0.014" (Boston Scientific) su cui si avanzò catetere dilatatore Predator 20 × 2.5 mm (Cordis). Con quest'ultimo fu esercitato un solo gonfiaggio (14 × 60" bar), esitato nella riapertura del vaso con normale flusso anterogrado. Per la presenza di lesione residua e di lieve dissecazione intimale in sede di placca trattata si decise di impiantare stent Multi-Link Duet 13 mm (Guidant), premontato su pallone da 3.5 mm, posizionato a livello del segmento vasale ricanalizzato e liberato con gonfiaggio a 15 bar (Fig. 3b).

Il successivo controllo angiografico rilevò corretta copertura della lesione ed apparente buona espansione dell'endoprotesi nel cui contesto però si rese evidente formazione rotondeggiante all'interno del lume, suggestiva di prolasso di materiale trombotico attraverso le maglie dello stent (Fig. 3c).

Previo posizionamento di elettrocatetere stimolatore in ventricolo destro e sostituzione del filo-guida Choice PT con Balance HW 0.014" (ACS) fu avanzato, pochi millimetri a valle dello stent, catetere aspiratore Angiojet LF-140 (Possis) (Fig. 3d) con cui venne praticata, attivando il device in ritiro per circa 20 s, efficace rimozione della grossolana formazione protrudente nel lume vasale, non più presente all'opacizzazione successiva dell'IVA (Fig. 3e). Persistenza di flusso distale ottimale (TIMI 3). Dolore toracico ed alterazioni ECG in fase di remissione. In corso drip di Reo-Pro (0.125 γ/kg/min).

Il successivo decorso fu privo di complicanze; significativo il rilascio enzimatico (creatinfosfochinasi di picco 1367 U/l) ed il paziente poté essere così dimesso in settima giornata in buone condizioni cliniche. Ad un follow-up di 8 mesi egli non ha presentato segni strumentali e/o sintomi di ischemia miocardica transitoria residua; non aritmie né manifestazioni di insufficienza ventricolare sinistra. All'ecocardiogramma predimissione solo lieve ipocinesia del setto interventricolare medio-distale e dell'apice, segmenti del tutto acinetici in fase acuta.

Caso 3. V.F., anni 77, sesso maschile. Fattori di rischio: fumo, ipertensione arteriosa, dislipidemia.

Pregresso IMA inferiore (1981). Severa coronaropatia trivasale per ostruzione cronica totale della coronaria destra e dell'arteria circonflessa; lesioni critiche dell'IVA. Nel 1990 rivascolarizzazione chirurgica mediante bypass venoso sequenziale: ramo marginale di arteria circonflessa-ramo interventricolare posteriore di coronaria destra; bypass venoso singolo su IVA.

Il paziente giunse al Pronto Soccorso per intenso dolore toracico oppressivo insorto circa 6 ore prima, non responsivo al nitrato sottolinguale ed accompagnato ad ipotensione arteriosa (pressione arteriosa 80/60

- Copyright - Il Pensiero Scientifico Editore downloaded by IP 216.73.216.2 Thu, 10 Jul 2025, 05:58:50

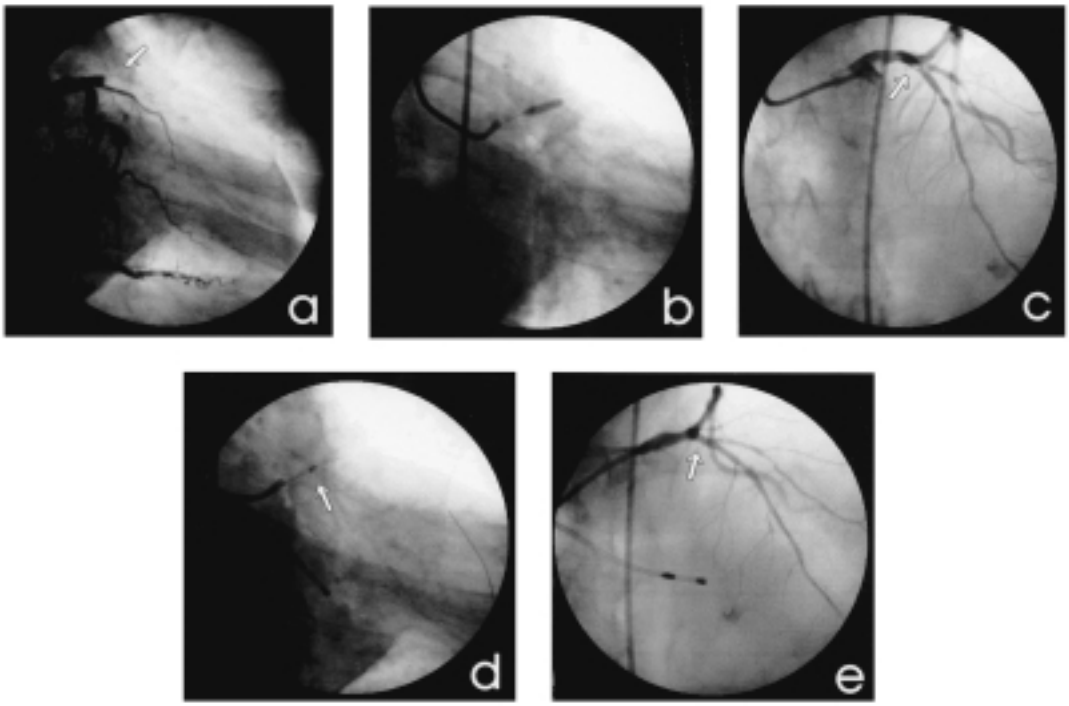

Figura 3. *Caso 2.* a: *ostruzione totale, trombotica, di arteria interventricolare anteriore prossimale* (freccia)*;* b: *ricanalizzazione del vaso mediante angioplastica con impianto di stent;* c: *prolasso di materiale trombotico nel lume vasale, attraverso le maglie dello stent* (freccia)*;* d: *avanzamento di catetere Angiojet* (freccia)*;* e: *completa rimozione della zona di luminescenza intravasale* (freccia).

mmHg). All'ECG alterazioni tipiche dell'IMA anteriore (sopraslivellamento del tratto ST in V_1-V_4 di circa 4 mm).

Dopo inserimento di contropulsatore aortico ed avvio di terapia infusionale con inotropi (dopamina + dobutamina) il paziente giunse al Laboratorio di Emodinamica. Lo studio angiografico documentò l'ostruzione cronica totale dei tre vasi coronarici principali, la pervietà del graft sequenziale e l'occlusione totale, francamente trombotica, del graft per l'IVA al suo primo tratto (Fig. 4a).

Previa somministrazione endovenosa di Reo-Pro (bolo 0.25 mg/kg + infusione continua 0.125 γ/kg/min) e posizionamento di elettrocatetere stimolatore in ventricolo destro, il graft venne cannulato da catetere guida EGB 8F (Cordis) e l'occlusione negoziata da filo-guida Choice PT Extra-Support 0.014" (Boston Scientific) da 300 cm. Su quest'ultimo si avanzò, senza eccessiva resistenza, catetere Possis Angiojet 5F fino a metà della lunghezza del condotto venoso (Fig. 4b) ove venne attivato e quindi retratto molto lentamente in modo da assicurare un prolungato periodo di aspirazione (> 60 s). Ciò si tradusse in efficace ricanalizzazione del graft senza segni di embolizzazione periferica di materiale trombotico; per la presenza a livello del tratto vasale disostruito di lesione residua, irregolare, si decise di impiantare Jostent stent-graft (Jomed, Rangendingen, Germania), manualmente crimpato su pallone Adantè 4.0 × 20 mm (Boston Scientific) e liberato con unico gonfiaggio a 16 bar. Un secondo stent (ACS Tristar 13 × 3.5 mm) venne posizionato e liberato, di prima intenzione, poco a monte dell'anastomosi distale, sede di lesione focale angiograficamente significativa.

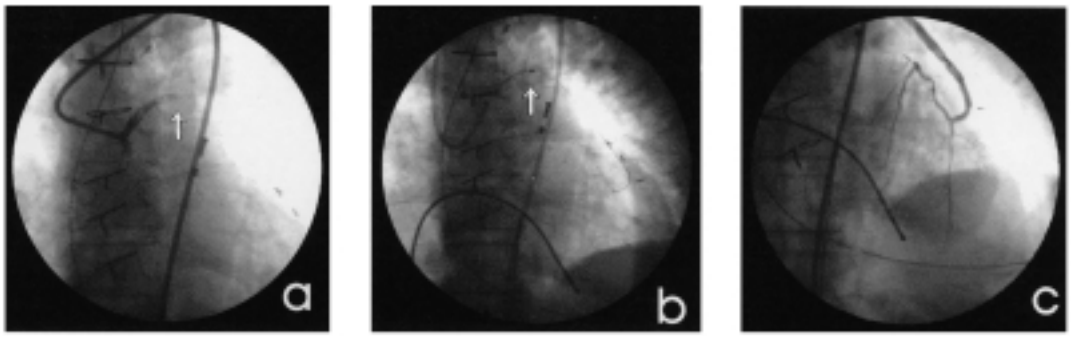

Figura 4. *Caso 3.* a: *ostruzione totale, gravemente trombotica, di graft venoso per l'arteria interventricolare anteriore* (freccia)*;* b: *avanzamento di catetere Angiojet* (freccia)*;* c: *ricanalizzazione del graft e del vaso nativo.*

- Copyright - Il Pensiero Scientifico Editore downloaded by IP 216.73.216.2 Thu, 10 Jul 2025, 05:58:50

Il risultato finale apparve molto soddisfacente con efficace ricanalizzazione dell'IVA (flusso TIMI 3) nonostante l'esile calibro e l'estesa ateromasia del vaso nativo (Fig. 4c).

Nelle 48 ore seguenti le condizioni cliniche del paziente migliorarono drammaticamente con regressione completa del quadro di shock che permise la rimozione del contropulsatore aortico e la dimissione in decima giornata.

Discussione

Il trattamento delle sindromi coronariche acute, caratterizzate da lesioni a prevalente componente trombotica, è stato tradizionalmente di tipo farmacologico mediante l'impiego di fibrinolitici, eparina e, più recentemente, inibitori delle glicoproteine IIb/IIIa piastriniche. Le metodiche di interventistica percutanea, specie oggi nell'era dell'angioplastica primaria, si sono notevolmente evolute dal punto di vista tecnico grazie ai nuovi sistemi per la rimozione e/o dissoluzione del trombo in luogo della semplice compressione di quest'ultimo contro la superficie interna della parete vasale; ciò ha consentito il trattamento precoce delle lesioni coronariche a maggior rischio, spesso in fase di grave instabilità clinica.

Aterectomia estrazionale[8], trombolisi mediante ultrasuoni[9], aspirazione di materiale trombotico in modo diretto[5] o dopo frantumazione meccanica[6], trombectomia con meccanismo di tipo reolitico[4] sono sistemi ormai validati nella pratica corrente pur con problematiche di tipo tecnico ed in casistiche limitate.

Tra questi il sistema Possis Angiojet è stato inizialmente utilizzato per il trattamento delle occlusioni periferiche di tipo trombotico, in particolar modo dell'embolia polmonare massiva[10]; parimenti l'embolia arteriosa degli arti inferiori e persino la trombosi dei seni venosi cerebrali, delle vene mesenteriche e delle protesi intraepatiche per shunt portosistemico sono state trattate con successo mediante tale device[11-14].

Più recentemente l'impiego dell'Angiojet è stato esteso al trattamento delle lesioni trombotiche del circolo coronarico e dei graft venosi: Nakagawa et al.[15,16] hanno tra i primi posto l'accento sull'opportunità della tromboaspirazione preliminare allo stenting nell'IMA in una iniziale segnalazione di 2 casi e successivamente in una popolazione di 31 pazienti con IMA in atto o recente (< 30 giorni), tutti con vasta componente trombotica e giudicati, sulla scorta del rilievo angiografico, ad alto rischio se trattati con angioplastica convenzionale[16]. Il successo procedurale immediato dopo trattamento con Angiojet è stato del 94%; in quasi tutti i pazienti (97%) il risultato è stato ottimizzato con il palloncino; nel 40% di essi (12 pazienti) è stato opportuno l'impianto dello stent dopo rimozione della componente trombotica dalla lesione ateromasica fissa. Ed ancora Lee et al.[17] in un'ultima, recente segnalazione hanno sottolineato l'utilità della trombectomia con meccanismo reolitico in associazione ad inibitore delle glicoproteine IIb/IIIa piastriniche (tirofiban) in un caso di angioplastica di salvataggio in corso di IMA inferiore complicato da shock cardiogeno. La trombectomia di tipo reolitico è inoltre indicata nella rimozione di materiale trombotico dai graft venosi[18] a condizione che non si tratti di trombi di vecchia data (> 2 mesi) in cui la possibilità di frammentazione e suzione è minima. Anche la trombosi subacuta dello stent, evento oggi raro (< 1%) ma estremamente drammatico, è stata efficacemente trattata, in una sola segnalazione, mediante trombectomia con Angiojet[19].

L'impiego di quest'ultima è stato investigato sui vasi nativi e nei graft venosi nello studio VeGAS (Vein Graft Angiojet Study) 1 Pilot Study[20]. Lo studio ha riportato il trattamento di 87 lesioni trombotiche: 52 in graft venosi e 35 nei vasi nativi; una condizione di IMA fu presente nel 32% dei casi di cui il 7% complicato da shock cardiogeno. L'Angiojet da solo ridusse la superficie trombotica da 79 a 21 mm^2 ed aumentò il diametro vasale minimo da 0.81 a 1.70 mm. La procedura con Angiojet fu seguita da impianto di stent nel 73% dei casi e da angioplastica con il solo pallone nel 13%; complicanze maggiori durante la degenza si osservarono in 5 pazienti (3 decessi, 1 intervento di bypass aortocoronarico ed 1 episodio di IMA transmurale).

Il VeGAS 2 trial[21] è stato un trial multicentrico randomizzato in cui 179 pazienti furono assegnati alla trombectomia mediante Angiojet e 167 pazienti ad infusione prolungata con urochinasi; il successo procedurale fu significativamente più elevato nel gruppo Angiojet rispetto al gruppo di controllo (86.3 vs 72.7%) con una ridotta incidenza a 30 giorni di eventi sfavorevoli maggiori, di complicanze emorragiche e vascolari e con riduzione totale dei costi di gestione.

I 3 casi da noi segnalati sono esplicativi della versatilità di impiego dell'Angiojet nelle lesioni ad alto contenuto trombotico: nel primo paziente il pretrattamento con Angiojet, rimuovendo efficacemente l'estesa componente trombotica, ha consentito lo stenting primario della stenosi residua molto semplice e non complicato da embolia distale. Nel secondo caso è stato possibile l'avanzamento del catetere aspiratore all'interno dello stent con aspirazione completa del trombo prolassante nel lume vasale. Nel terzo paziente, con quadro clinico di IMA anteriore complicato da shock cardiogeno, la ricanalizzazione del graft venoso per l'IVA si ottenne solo dopo efficace rimozione mediante Angiojet di tutta la componente trombotica con recupero della funzione ventricolare sinistra e regressione dello stato di shock. L'Angiojet potrebbe quindi avere un'importante applicazione anche nelle sindromi coronariche acute da patologia di graft venosi nonostante ciò richieda una valutazione estensiva su larga scala. Il trattamento percutaneo di questi ultimi prevede oggi l'uso di "sistemi di protezione distale", device utilizzanti un palloncino o, più frequentemente, un basket per trattenere materiale embolizzato. Essi sono relativamente più semplici, di più basso profilo e complessivamente più maneggevoli

- Copyright - Il Pensiero Scientifico Editore downloaded by IP 216.73.216.2 Thu, 10 Jul 2025, 05:58:50

rispetto ai sistemi di aspirazione, dissoluzione o rimozione del trombo; pur tuttavia un loro impiego estensivo, se possibile nei graft venosi[22], risulta problematico nei vasi coronarici nativi per la particolare conformazione e il ridotto calibro di questi. Non esistono inoltre studi di confronto tra sistemi di protezione distale passiva e device per trombectomia attiva né, nell'ambito di questi ultimi, tra i vari modelli disponibili oggi in commercio (Angiojet, Rescue PT, X-Sizer, ecc.).

Considerazioni tecniche. Il catetere Angiojet è di notevole dimensione (5F) e limitata flessibilità; il suo avanzamento nei vasi coronarici può essere pertanto problematico, specie in presenza di tortuosità. È pertanto indispensabile l'impiego di un catetere guida (8F) che assuma un orientamento il più possibile coassiale con il vaso target e di un filo-guida (fino a 0.018") da 300 cm ad alto supporto al fine di conferire a tutto il sistema il massimo back-up possibile.

Durante l'attivazione nel circolo coronarico, soprattutto in quello destro, è frequente la comparsa di aritmie ipocinetiche transitorie (blocco atrioventricolare di grado avanzato; asistolia) verosimilmente legate a liberazione di adenosina per effetto del variabile grado di emolisi che il device determina[23]; l'inserimento precauzionale di elettrocatetere stimolatore in ventricolo destro è dunque altamente raccomandato all'inizio della procedura. Altrettanto frequente, durante i passaggi, l'insorgenza improvvisa di grossolane alterazioni dell'ECG in forma di sopraslivellamento diffuso del tratto ST a tipo corrente di lesione monofasica: tale reperto non sembra però avere una patogenesi ischemica bensì correlata ad uno stato di transitoria iperkaliemia locale secondaria all'emolisi intracoronarica; quest'ultima può assumere rilevanza clinica, con occasionale emoglobinuria, solo se l'attivazione del device dovesse protrarsi oltre 15 min. Rare invece le aritmie ipercinetiche ventricolari (circa 1% nello studio VeGAS 2), peraltro rapidamente reversibili con la sospensione della tromboaspirazione.

Nonostante il catetere sia complessivamente poco traumatico, particolare cura dovrà essere posta nell'evitare il suo avanzamento in vasi di piccolo calibro (< 2 mm) per il rischio di dissecazione e/o perforazione di parete; è inoltre preferibile l'attivazione del sistema in senso retrogrado, cioè dopo posizionamento della punta del catetere a valle della lesione, al fine di minimizzare le possibilità di embolizzazione distale di materiale trombotico, complicanza occorsa in un solo paziente del registro VeGAS 1.

È fondamentale infine, specie in situazioni di emergenza come nell'IMA, la massima contrazione dei tempi per l'allestimento del sistema nel Laboratorio di Emodinamica al fine di renderlo operativo sulla lesione il più rapidamente possibile; tali tempi possono essere ragionevolmente brevi (mediamente 8 min nella nostra esperienza di 15 procedure finora eseguite) a condizione di essere supportati da un team di sala addestrato e sufficientemente confidente con il device.

Riassunto

Nelle sindromi coronariche acute la trombectomia meccanica di tipo reolitico rappresenta al momento una strategia terapeutica poco conosciuta e non adeguatamente utilizzata in cardiologia interventistica.

Gli autori riportano 3 casi caratterizzati da lesioni coronariche con estesa componente trombotica, efficacemente trattati con il sistema Possis Angiojet.

Il primo caso descritto è riferito ad un paziente con angina instabile postinfartuale ed evidenza di voluminoso coagulo subocclusivo nel lume della coronaria destra medio-distale. L'attivazione del sistema, rimuovendo la componente trombotica, ha reso sicuro e privo di complicanze emboliche il successivo trattamento della lesione residua mediante impianto diretto di stent.

Nel secondo caso l'impiego del sistema di aspirazione si è reso necessario per evidente prolasso intrastent di materiale trombotico in corso di angioplastica primaria sull'arteria interventricolare anteriore.

Il terzo caso mostra l'efficacia del sistema Possis Angiojet nella disostruzione di graft venoso, estesamente trombosato, in paziente anziano con infarto miocardico acuto a sede anteriore e shock cardiogeno. Il ripristino della pervietà del graft con flusso TIMI 3 nel vaso nativo (arteria discendente anteriore) ha consentito il recupero della funzione del ventricolo sinistro e la regressione del quadro di shock.

Vengono infine riferiti i dati della letteratura ed esposte alcune considerazioni tecniche legate all'impiego del device.

Parole chiave: Angioplastica coronarica; Trombosi.

Bibliografia

1. De Wood MA, Spores J, Notske R, et al. Prevalence of total coronary occlusion during the early hours of transmural myocardial infarction. N Engl J Med 1980; 303: 897-901.
2. Feld H, Schulhoff N, Lichstein E, et al. Direct angioplasty as primary treatment for acute myocardial infarction resulting in the "no-reflow" phenomenon predicts a high mortality rate. (abstr) Circulation 1992; 86: 135A.
3. Van Den Merkhof LF, Zijstra F, Olsson H, et al. Abciximab in the treatment of acute myocardial infarction eligible for primary percutaneous transluminal coronary angioplasty. Results of the Glycoprotein Receptor Antagonist Patency Evaluation (GRAPE) Pilot Study. J Am Coll Cardiol 1999; 33: 1528-32.
4. Hamburger JN, Serruys PW. Treatment of thrombus containing lesions in diseased native coronary arteries and saphenous vein bypass grafts using the Angiojet rapid thrombectomy system. Herz 1997; 22: 318-21.
5. Van Ommen V, Michels R, Heymen E, et al. Usefulness of the rescue PT catheter to remove fresh thrombus from coronary arteries and bypass grafts in acute myocardial infarction. Am J Cardiol 2001; 88: 306-8.
6. Ischinger T. Thrombectomy with the X-SIZER catheter system in the coronary circulation: initial results from a multicenter study. J Invasive Cardiol 2001; 13: 81-8.

- Copyright - Il Pensiero Scientifico Editore downloaded by IP 216.73.216.2 Thu, 10 Jul 2025, 05:58:50

7. Ramee SR, Collins TJ, Karsan A, et al. Percutaneous recanalization of thrombosed hemodialysis access site using rheolytic thrombectomy: acute results. (abstr) Circulation 1994; 90: 110.
8. Safian RD, May MA, Lichtenberg A, et al. Detailed clinical and angiographic analysis of transluminal extraction coronary atherectomy for complex lesions in native coronary arteries. J Am Coll Cardiol 1995; 25: 818-54.
9. Fajadet J, Calderon L, Clin S, et al. Coronary ultrasound thrombolysis in acute coronary syndromes: the first 100 patients from the Acolysis Registry. (abstr) Circulation 1998; 98: I-87.
10. Voigtlander T, Ruffrecht HJ, Nowak B, et al. Clinical application of a new rheolytic thrombectomy catheter system for massive pulmonary embolism. Catheter Cardiovasc Interv 1999; 47: 91-6.
11. Silva JA, Ramee SR, Collins TJ, et al, for the Possis Peripheral Angiojet Study Angiojet Investigators. Rheolytic thrombectomy in the threatening ischemia: immediate results and six-month follow-up of the Multicenter Angiojet Registry. Cathet Cardiovasc Diagn 1998; 45: 386-93.
12. Dowd CF, Malek AM, Chatouros CC, et al. Application of a rheolytic thrombectomy device in the treatment of dural sinus thrombosis: a new technique. Am J Neuroradiol 1999; 20: 568-70.
13. Ryu R, Lin TC, Kumpe D, et al. Percutaneous mesenteric venous thrombectomy and thrombolysis: successful treatment followed by liver transplantation. Liver Transpl Surg 1998; 4: 222-5.
14. Muller-Hulsbeck S, Link J, Hopfner M, et al. Rheolytic thrombectomy of an acutely thrombosed transjugular intrahepatic portosystemic stent shunt. Cardiovasc Intervent Radiol 1996; 19: 294-7.
15. Nakagawa Y, Matsuo S, Yokoi H, et al. Stenting after thrombectomy with the Angiojet catheter for acute myocardial infarction. Cathet Cardiovasc Diagn 1998; 43: 327-30.
16. Nakagawa Y, Matsuo S, Kimura T, et al. Thrombectomy with Angiojet catheter in native coronary arteries for patients with acute or recent myocardial infarction. Am J Cardiol 1999; 83: 994-9.
17. Lee DP, Lo S, Herity NA, et al. Utility of mechanical rheolysis as an adjunct to rescue angioplasty and platelet inhibition in acute myocardial infarction and cardiogenic shock: a case report. Catheter Cardiovasc Interv 2001; 52: 220-5.
18. Boumgart D, Erbel R. Recanalization of totally occluded saphenous vein bypass grafts with rheolytic-thrombectomy device Angiojet catheter. J Interv Cardiol 1998; 11: 49-53.
19. Scott LRP, Silva JA, White Collins TJ. Rheolytic thrombectomy: a new treatment for stent thrombosis. Catheter Cardiovasc Interv 1999; 47: 97-101.
20. Ramee SR, Schatz RA, Carrozza JP, et al. Results of the VeGAS I pilot study of the Possis coronary Angiojet thrombectomy catheter. (abstr) Circulation 1996; 94: I-619.
21. Ramee SR, Baim DS, Popma JJ, et al. A randomized, prospective, multi-center study comparing intracoronary urokinasis to rheolytic thrombectomy with the Possis Angiojet catheter for intracoronary thrombus: final results of the VeGAS 2 trial. (abstr) Circulation 1998; 98: I-86.
22. Grube E, Gerckens R, Muller R, Rowold S, for the SAFE Study Group. The SAFE study: multicenter evaluation of a protection catheter system for distal embolization in coronary venous bypass grafts (SVGs). (abstr) Am J Cardiol 1999; 84: 19P.
23. Whisenant BK, Baim DS, Kuntz RE, et al. Rheolytic thrombectomy with the Possis Angiojet: technical consideration and initial experience. J Invasive Cardiol 1999; 11: 421-6.