

# Arresto cardiaco da fibrillazione ventricolare in corso di pancreatite acuta biliare: descrizione di un caso clinico e ipotesi eziopatogenetiche

Ferdinando Imperadore, Roberto Accardi, Walter Spagnolli, Domenico Bonadies, Giuseppe Vergara

Unità Operativa di Cardiologia, Ospedale "S. Maria del Carmine", Rovereto (TN)

*Key words:*  
Ventricular fibrillation;  
Acute pancreatitis.

Acute pancreatitis and/or gallbladder disease precipitating angina pectoris, or producing arrhythmias or ST-T wave changes on electrocardiography in the absence of coronary artery disease, have frequently been mentioned. Many attempts have been made to explain the etiology of these findings. To the authors' knowledge, this report is the most dramatic expression of pathogenetic mechanisms which are still considered hypothetical.

(Ital Heart J Suppl 2000; 1 (3): 419-422)

Ricevuto il 30 settembre 1999; nuova stesura il 29 novembre 1999; accettato il 6 dicembre 1999.

*Per la corrispondenza:*

Dr. Ferdinando Imperadore

Unità Operativa  
di Cardiologia  
Ospedale "S. Maria  
del Carmine"  
Piazzale S. Maria, 6  
38068 Rovereto (TN)

## Introduzione

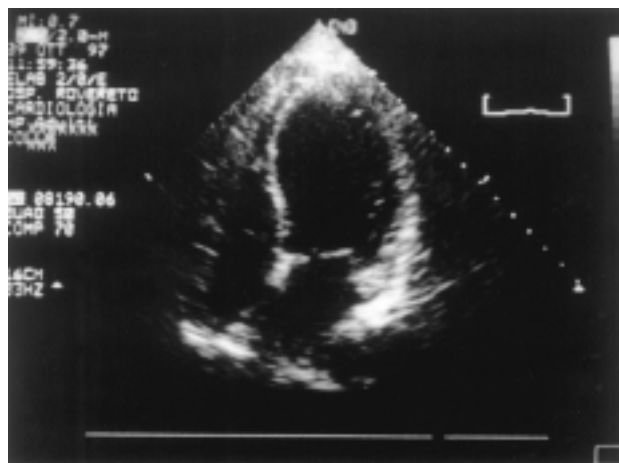
La relazione fra malattie del pancreas e/o del tratto biliare e malattie cardiovascolari è stata oggetto di discussione sin dal 1925<sup>1</sup>. Infatti, frequenti sono state le segnalazioni in letteratura di affezioni acute pancreatiche e delle vie biliari come responsabili della comparsa di angina pectoris, aritmie o di alterazioni elettrocardiografiche del tratto ST-T<sup>2</sup> in assenza di coronaropatia documentabile. Molti sono stati i tentativi per spiegare l'eziologia di questi riscontri. Il presente caso clinico è, a quanto ci risulta dalla letteratura, l'espressione più drammatica di quei meccanismi patogenetici invocati da vari autori, ma che, purtroppo, non sono mai usciti dal campo delle ipotesi.

## Descrizione del caso

Donna di 40 anni, coniugata, viene ricoverata presso la locale Divisione di Chirurgia per una pancreatite acuta biliare. All'anamnesi non risultano fattori di rischio cardiovascolare, né vengono riferiti sintomi cardiogeni specifici. Negativa l'obiettività cardiopolmonare. L'elettrocardiogramma, eseguito all'ingresso, si presenta nei limiti di norma. L'ecografia e la tomografia assiale addominale evidenziano una ghiandola

pancreatica nei limiti per volume e struttura; presenza di colecisti distesa con pareti ispessite e numerose minute formazioni litiasiche. Tra i principali esami ematochimici da segnalare unicamente l'alterazione dei parametri epatopancreatici (amilasemia 3444 U/l, aspartato transaminasi 175 U/l, alanina transaminasi 435 U/l) in progressiva regressione nei controlli successivi.

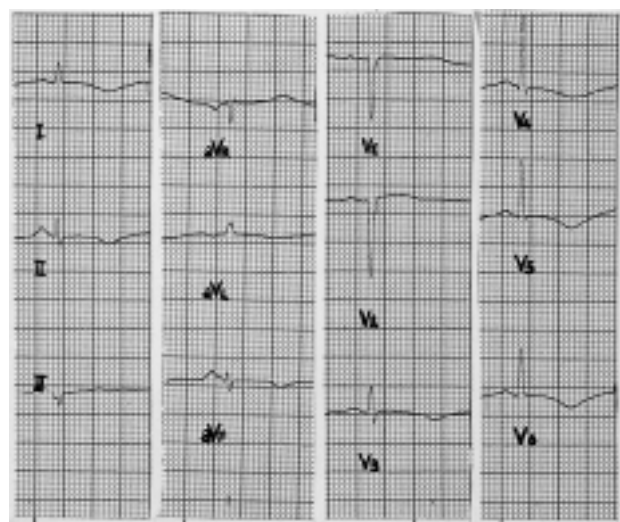
Quattro giorni dopo il ricovero, la paziente accusa, improvvisamente, un arresto cardiaco da fibrillazione ventricolare. Viene eseguita prontamente defibrillazione elettrica e rianimazione cardiopolmonare avanzata con successiva documentazione al tracciato elettrocardiografico di una tachicardia sinusale, in assenza di alterazioni della ripolarizzazione ventricolare suggestive per ischemia e/o necrosi miocardica. Trasferita presso l'Unità Operativa di Rianimazione in coma cerebrale post-anossico, la paziente, dopo gli accertamenti neurologici risultati negativi, viene sottoposta ad ecocardiogramma trans-toracico che evidenzia un ventricolo sinistro lievemente dilatato con ipocinesia diffusa ed indici di funzione sistolica globale ridotti (frazione di eiezione 35%) (Fig. 1); nei limiti dimensionali si presentano le sezioni destre. La tomografia assiale addominale, ripetuta, risulta perfettamente sovrapponibile al precedente controllo, così come non patologica è la ra-



**Figura 1.** Ecocardiogramma bidimensionale, sezione apicale 4 camere. È evidente il ventricolo sinistro lievemente dilatato e globoso con ipocinesia diffusa.

diografia e la tomografia del torace. Gli esami ematochimici non evidenziano nuove alterazioni patologiche, in particolare nel range di norma si presenta l'assetto elettrolitico inclusa la magnesiemia. Da segnalare nelle ore successive all'arresto di circolo un incremento della creatinfosfochinasi (1006 U/l) con un MB non significativo (19 U/l) per danno miocardico necrotico e compatibile con la recente defibrillazione elettrica.

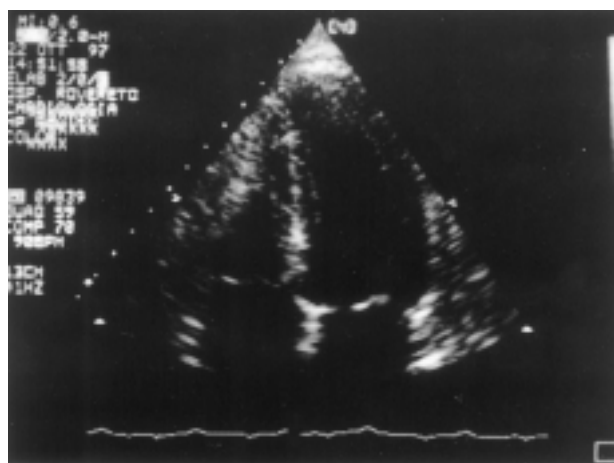
Nelle prime 48 ore, mentre si assiste al progressivo recupero dei parametri vitali grazie alla terapia inotropica e alla ventilazione meccanica assistita, compare all'elettrocardiogramma un marcato allungamento del QT corretto (0.56 s) con alterazioni primarie diffuse della ripolarizzazione ventricolare tipo ischemia subepicardica (Fig. 2). I nuovi controlli ematochimici de-



**Figura 2.** Presenza di marcato allungamento del QT corretto (0.56 s) con alterazioni primarie diffuse della ripolarizzazione ventricolare tipo ischemia subepicardica.

gli elettroliti risultano sempre nei limiti di norma; inoltre, nessun farmaco che possa giustificare tali alterazioni della ripolarizzazione ventricolare è stato somministrato alla paziente. Il monitoraggio ecocardiografico evidenzia una riduzione dei diametri cavitari con una maggiore segmentarietà della compromissione della cinetica rispetto al controllo precedente (ipo-acinesia del setto inferiore e anteriore medio, della parete anteriore media, dell'apice e della parete infero-laterale distale) e con indici di funzione sistolica in miglioramento (frazione di eiezione 41%).

Per approfondimento diagnostico e nel sospetto di una sofferenza miocardica di tipo ischemico come causa dell'arresto cardiaco, la paziente viene trasferita presso la nostra Divisione. Gli accertamenti cardiologici mostrano un costante miglioramento delle condizioni cardiocircolatorie con assenza di aritmie all'elettrocardiografia dinamica secondo Holter, stabilità del quadro elettrocardiografico (riduzione dell'intervallo QT corretto e alterazioni della ripolarizzazione ventricolare limitate solo alle derivazioni laterali), nonché netto miglioramento della cinetica segmentaria (ipocinesia anteriore) e globale all'ecocardiogramma (frazione di eiezione 60%) (Fig. 3). La paziente è sottoposta anche ad indagine coronarografica che evidenzia un albero coronarico indenne da lesioni significative. Non viene eseguito un test all'ergonovina per l'induzione di eventuali spasmi vasali. Si decide di non procedere a uno studio elettrofisiologico endocavitario, considerato l'episodio aritmico "acuto e contingente" e per non ostacolare ulteriormente l'iter chirurgico. Non viene altresì eseguita né consigliata a domicilio alcuna terapia cardiologica. La paziente è stata successivamente sottoposta a colecistectomia laparoscopica. Il controllo cardiologico, eseguito circa 6 mesi dopo l'episodio acuto, ha evidenziato un quadro ecocardiografico ed elettrocardiografico rientrato completamente nei limiti di norma.



**Figura 3.** Ecocardiogramma bidimensionale, sezione apicale 4 camere. Riduzione dei diametri cavitari con evidenza di ispessimento sistolico e miglioramento della cinetica globale.

## Discussione

La pancreatite è una malattia di proteiformi manifestazioni. Nelle sue forme più severe è possibile il coinvolgimento di qualsiasi apparato dell'organismo, tanto che molti hanno sospettato che sia un'affezione a carattere sistemico. L'associazione fra pancreatite acuta e/o malattie delle vie biliari e sistema cardiovascolare, trova la sua conferma nella frequente segnalazione in letteratura di un'umentata incidenza di sintomi cardiologici in tali condizioni patologiche<sup>2</sup>. Inoltre, sono state descritte transitorie alterazioni elettrocardiografiche: inversione dell'onda T, sottoslivellamento e, raramente, soprasslivellamento del tratto ST-T, in assenza di coronaropatia documentabile<sup>3,4</sup>. Numerose ipotesi eziopatogenetiche hanno cercato di stabilire il meccanismo di tali alterazioni cardiovascolari.

Morrison<sup>5</sup> postulò l'esistenza di un riflesso vagale cardiobiliare trasmesso attraverso neuroni intermedi che connettono le terminazioni nervose dirette al cuore e alla colecisti, ad origine da livelli differenti del midollo spinale. Questo riflesso, inibito sperimentalmente dalla vagotomia o dalla somministrazione di atropina<sup>6</sup>, sarebbe responsabile delle alterazioni del tratto ST-T occasionalmente documentate in corso di malattie delle vie biliari ed è stato associato alla pancreatite, all'emorragia gastrointestinale e intracranica.

Kellner e Robertson<sup>7</sup> hanno dimostrato sperimentalmente che la somministrazione endovenosa di enzimi proteolitici è in grado di indurre una necrosi miocardica acuta, a risoluzione in circa 2 settimane. Numerosi autori hanno ipotizzato che questo effetto diretto degli enzimi proteolitici pancreatici può essere responsabile di transitorie alterazioni a livello della membrana plasmatica delle cellule miocardiche con una temporanea perdita di potassio intracellulare e una iperkaliemia extracellulare localizzata<sup>3,4</sup>. Tale alterazione elettrolitica sarebbe in grado di abbassare il potenziale di riposo delle cellule miocardiche circostanti sotto il potenziale soglia bloccando la depolarizzazione e la propagazione del potenziale d'azione e, di conseguenza, creando le osservate modificazioni del tratto ST-T sull'elettrocardiogramma, talora indistinguibili da quelle di un infarto miocardico acuto. Le alterazioni locali nella concentrazione di potassio possono accadere senza alcuna corrispettiva alterazione nella concentrazione di potassio sistemico e, le conseguenti modificazioni elettrocardiografiche, persistere per numerosi giorni in assenza di un danno miocardico sierologicamente dimostrato<sup>8</sup>.

È ampiamente riconosciuto che la maggior parte dei pazienti con shock settico sviluppa una significativa disfunzione miocardica<sup>9</sup>. Queste alterazioni della contrattilità possono variare da una depressione globale della funzione ventricolare sinistra e destra<sup>10</sup> fino a una dissinergia regionale o a una dilatazione ventricolare sinistra<sup>11</sup>. La più evidente risposta sistemica alla pancreatite acuta consiste nella tachicardia, ipotensione, aumento delle resistenze vascolari periferiche e una significa-

tiva diminuzione della portata cardiaca. Questa forma di shock circolatorio caratterizzato da bassa gettata cardiaca e da elevate resistenze vascolari periferiche, rappresenta il principale fattore responsabile dell'elevata mortalità nel periodo post-pancreatite<sup>12</sup>. Il meccanismo causale per tale disfunzione miocardica rimane controverso.

Alcuni autori hanno dimostrato l'esistenza nei pazienti con pancreatite di un "fattore di depressione miocardica", presente anche negli stati di shock circolatorio<sup>13</sup>, e identificato come possibile responsabile della riduzione della funzione miocardica<sup>14</sup>. Inoltre, studi sia clinici che sperimentali hanno evidenziato che in corso di pancreatite vi è una marcata alterazione del sistema delle chinine<sup>15</sup> e un incremento delle prostaglandine<sup>16</sup> con conseguenti modificazioni emodinamiche simili a quelle osservate in corso di sepsi.

Al contrario, altri autori hanno ipotizzato che la depressione della funzione miocardica nella pancreatite acuta risulti esclusivamente da un sequestro di liquidi nello spazio extravascolare con conseguente ipovolemia e ridotto riempimento cardiaco<sup>17</sup>.

Il nostro caso clinico presenta, indubbiamente, delle peculiarità rispetto alle precedenti segnalazioni in letteratura, vista l'associazione fra aritmia, alterazioni elettrocardiografiche e alterazioni ecocardiografiche della cinetica globale e segmentaria del ventricolo sinistro. Solitamente, il comune denominatore, nella gran parte dei casi, è la presenza in corso di severa pancreatite di una grave disfunzione metabolica o emodinamica legata allo stato di shock e tale da determinare una temporanea ischemia miocardica<sup>18</sup>. Inoltre, la riferita coesistenza di alterazioni emocoagulative<sup>19</sup> può essere alla base di eventi tromboembolici che potrebbero spiegare la poliedrica presentazione del nostro caso. La paziente, tuttavia, non aveva segni clinici e/o laboratoristici di shock o di coagulazione intravascolare disseminata al momento del ricovero e l'episodio aritmico è stato improvviso e inaspettato in condizioni cliniche del tutto stabili e non preoccupanti. Ciò non toglie che i meccanismi umorali, neurogeni ed emodinamici discussi prima non abbiano giocato un ruolo fondamentale, isolatamente o di concerto, nel drammatico decorso clinico della paziente. Fra le varie ipotesi, riteniamo più plausibile che gli enzimi proteolitici rilasciati dalle cellule pancreatiche infiammate<sup>20</sup> possano aver prodotto un danno transitorio a livello della membrana plasmatica delle cellule miocardiche, tale da causare una temporanea perdita di potassio intracellulare con un suo aumento in sede extracellulare. Questi squilibri elettrolitici locali, non riflessi dalla concentrazione del potassio sistemico<sup>8</sup>, potrebbero essere il meccanismo fisiopatologico della fibrillazione ventricolare e delle alterazioni elettrocardiografiche evidenziate, quali l'allungamento del QT corretto e le diffuse alterazioni della ripolarizzazione ventricolare. Le anomalie della cinetica globale e, successivamente, segmentarie del ventricolo sinistro, a

lenta reversibilità e in assenza di danno miocardico enzimatico, sono di difficile interpretazione<sup>21</sup>. Si potrebbe ipotizzare uno spasmo arterioso coronarico determinante una condizione di "stunning miocardico"<sup>22</sup> o una miocardite in cui non infrequente o inaspettata è la presenza di alterazioni segmentarie della motilità parietale<sup>23</sup>. Inoltre, non è da escludere un danno miocardico diretto da parte degli enzimi pancreatici, come già dimostrato sperimentalmente<sup>7</sup>, o l'effetto di quelle alterazioni emodinamiche precedentemente citate e che qualcuno ha identificato in un ipotetico "fattore di depressione miocardica"<sup>13</sup>. Viceversa, non ci sentiamo di sposare la teoria di un legame fra l'alterazione della cinetica globale e la recente defibrillazione elettrica, proprio sulla base di un'evoluzione in senso segmentario della stessa.

Le considerazioni fatte rimangono, purtroppo, solo nel campo delle ipotesi, anche se la negatività dell'esame emodinamico e la reversibilità delle alterazioni elettrocardiografiche e della cinetica, depongono per un indubbio nesso causale fra la pancreatite acuta e l'episodio aritmico. In una casistica del 1988 di Rosman et al.<sup>24</sup> di 270 pazienti rianimati da un arresto cardiaco extraospedaliero, 43 (16%) non avevano evidenza di coronaropatia e fra questi veniva riferito un caso di pancreatite come precipitante l'evento. La nostra segnalazione pensiamo solleciti a una maggiore attenzione e comprensione di quel complesso scenario umorale, neurogeno ed emodinamico che caratterizza le malattie del pancreas e delle vie biliari.

## Riassunto

Frequenti sono state le segnalazioni in letteratura di malattie del pancreas e/o delle vie biliari come responsabili della comparsa di angina pectoris, aritmie o di alterazioni elettrocardiografiche del tratto ST in assenza di coronaropatia documentabile. Molti sono stati i tentativi per spiegare l'eziologia di questi riscontri. Il presente caso clinico è, a quanto ci risulta, l'espressione più drammatica di quei meccanismi patogenetici che, purtroppo, non sono mai usciti dal campo delle ipotesi.

*Parole chiave:* Fibrillazione ventricolare; Pancreatite acuta.

## Bibliografia

- Walsh BJ, Bland EF, Taquini AC, White PD. The association of gallbladder disease and a peptic ulcer with coronary disease: a postmortem study. *Am Heart J* 1925; 21: 689-98.
- Friedman GD. The relationship between coronary heart disease and gallbladder disease. *Ann Intern Med* 1968; 68: 222-35.
- Cohen MH, Rotsztein A, Bowen JP, Shugoll GI. Electrocardiographic changes in acute pancreatitis resembling acute myocardial infarction. *Am Heart J* 1971; 82: 672-7.
- Spritzer HW, Peterson CR, Jones RC, Overholt EW. Electrocardiographic abnormalities in acute pancreatitis: two patients studied by selective coronary arteriography. *Mil Med* 1969; 134: 687-93.
- Morrison LM. Role of the gastrointestinal tract in production of cardiac symptoms. *JAMA* 1940; 114: 217-23.
- Kaufman JM, Lubera R. Preoperative use of atropine and electrocardiographic changes. *JAMA* 1967; 200: 197-200.
- Kellner A, Robertson T. Selective necrosis of cardiac and skeletal muscle induced experimentally by means of proteolytic enzyme solutions given intravenously. *J Exp Med* 1954; 99: 387-403.
- De Pasquale NP, Burch GE, Phillips JH. Electrocardiographic alterations associated with electrically "silent" area of myocardium. *Am Heart J* 1964; 68: 697.
- Cunione RE, Purrillo JE. Myocardial dysfunction in sepsis. *Crit Care Clin* 1989; 99: 99-118.
- Parker MM, Shelhamer JH, Bachardeh SL, Green MV, Natanson C, Parrillo JE. Profound but reversible myocardial depression in patients with septic shock. *Ann Intern Med* 1984; 100: 483-90.
- Ellrodt AG, Riedinger MS, Kimchi A, et al. Left ventricular performance in septic shock: reversible segmental and global abnormalities. *Am Heart J* 1985; 2: 402-9.
- Ito K, Ramirez Schon G, Shah PM, et al. Myocardial function in acute pancreatitis. *Ann Surg* 1981; 194: 85-8.
- Lovett WL, Wangenstein SL, Glenn TM, Lefer AM. Presence of a myocardial depressant factor in patients in circulatory shock. *Surgery* 1971; 70: 223-30.
- Lee WK, Frasca M, Lee C, Haider B, Regan TJ. Depression of myocardial function during acute pancreatitis. *Circ Shock* 1981; 8: 369-73.
- Orlov V, Belyakov N. Kinin system in acute pancreatitis. *Am J Gastroenterol* 1978; 70: 645-7.
- Glazer G, Bennet A. Elevation of prostaglandin like activity in the blood and peritoneal exudate of dogs with acute pancreatitis. (abstr) *Br J Surg* 1974; 61: 922.
- Horton JW, Burnweit CA. Hemodynamic function in acute pancreatitis. *Surgery* 1988; 103: 538-46.
- Shugoll GI. Transient QRS changes simulating myocardial infarction associated with shock and severe metabolic stress. *Am Heart J* 1967; 74: 402-9.
- Ogawa M. Coagulation abnormalities and DIC in severe acute pancreatitis. *Nippon Rinsho* 1990; 48: 140-7.
- Webster PD, Zieve L. Alterations in serum content of pancreatic enzymes. *N Engl J Med* 1962; 267: 554.
- Patel J, Movahed A, Reeves WC. Electrocardiographic and segmental wall motion abnormalities in pancreatitis mimicking myocardial infarction. *Clin Cardiol* 1994; 17: 505-9.
- Igarashi Y, Tamura Y, Suzuki K, et al. High prevalence of coronary artery spasm in survivors of cardiac arrest with no apparent heart disease. *Jpn Heart J* 1992; 33: 653-63.
- Spodick DH. Myocarditis mimicking myocardial infarction. *J Am Coll Cardiol* 1993; 21: 1302-3.
- Rosman HS, Goldstein S, Landis JR, et al. Clinical characteristics and survival experience of out-of-hospital cardiac arrest victims without coronary heart disease. *Eur Heart J* 1988; 9: 17-23.