

Immagini in medicina cardiovascolare

L'apparenza inganna

Gianaugusto Slavich, Malgorzata Popiel, Daisy Pavoni, Luigi P. Badano

Unità Operativa di Cardiologia, Azienda Ospedaliera "S. Maria della Misericordia", Udine

(Ital Heart J Suppl 2000; 1 (3): 423-424)

La Dr.ssa Malgorzata Popiel è una Fellow in training proveniente dalla I Divisione di Cardiologia della Facoltà di Medicina dell'Università di Poznan (Polonia) che percepisce una borsa di studio semestrale finanziata dalla Fondazione IRCAB di Udine.

Ricevuto il 22 novembre 1999; accettato il 6 dicembre 1999.

Per la corrispondenza:

Dr. Luigi P. Badano

Unità Operativa
di Cardiologia
Azienda Ospedaliera
"S. Maria della
Misericordia"
Piazzale S. Maria della
Misericordia, 15
33100 Udine
E-mail: lbadano@tin.it

Esiste una forte associazione tra presenza di onde T invertite all'elettrocardiogramma di superficie, specie nelle derivazioni precordiali, e la presenza di cardiopatia ischemica. L'ischemia miocardica tuttavia non è l'unica causa di inversione dell'onda T. Fra le tante possibili eziologie, una delle più ingannevoli e meno note è sicuramente il fenomeno della "memoria elettrotonica" o "cardiac memory". Si tratta di alterazioni pseudoischemiche dell'onda T, prevalentemente localizzate nelle derivazioni precordiali destre, conseguenti a lunghi periodi di anomala depolarizzazione indotta o spontanea (ad esempio, dopo stimolazione ventricolare artificiale transitoria o blocco di branca sinistro intermittente)¹.

Durante stimolazione ventricolare artificiale è l'aumento della durata del potenziale d'azione delle cellule endocardiche ed epicardiche che altera il gradiente transmurale di ripolarizzazione², mentre nei casi di blocco di branca sinistro intermittente, sembra essere la lunga durata dell'anomala

depolarizzazione che aumenta la probabilità che in alcuni casi si mantenga un'anomala ripolarizzazione anche dopo l'interruzione del disturbo di conduzione. Quest'ultimo processo prende il nome di "accumulation"³.

Allo scopo di mantenere viva l'attenzione su questa non infrequente causa di inappropriate indagini diagnostiche, anche invasive, riportiamo i casi di 2 pazienti giunti alla nostra osservazione per sospetta cardiopatia ischemica, a seguito del riscontro casuale di alterazioni della ripolarizzazione ventricolare, in cui le indagini diagnostiche hanno escluso la presenza di cardiopatia ischemica. Le transitorie alterazioni della ripolarizzazione sono successivamente state spiegate dal casuale riscontro di blocco di branca sinistro intermittente.

Nel caso 1 (Fig. 1) si trattava di un giovane, asintomatico, senza fattori di rischio cardiovascolare, che eseguì l'elettrocardiogramma per idoneità sportiva. A seguito del riscontro delle alterazioni ST-T si è deciso l'esecuzione di ecocardiogramma, test da

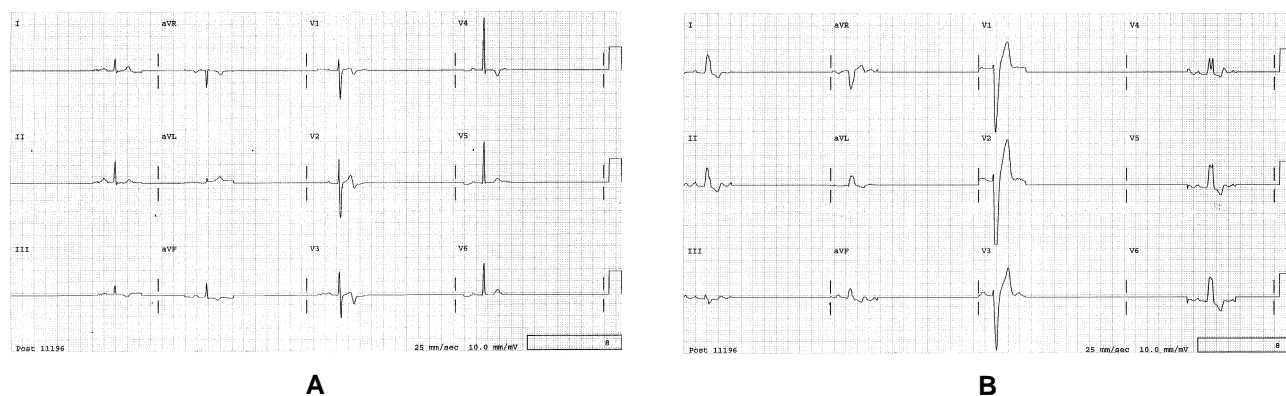


Figura 1. Soggetto di sesso maschile di 26 anni. A: tracciato (un solo complesso per derivazione) registrato il 20 aprile 1993 in cui sono evidenti alterazioni dell'onda T da V₁ a V₃. B: tracciato (un solo complesso per derivazione) registrato il 27 aprile 1994 durante visita ambulatoriale di controllo che mostra il blocco di branca sinistro.

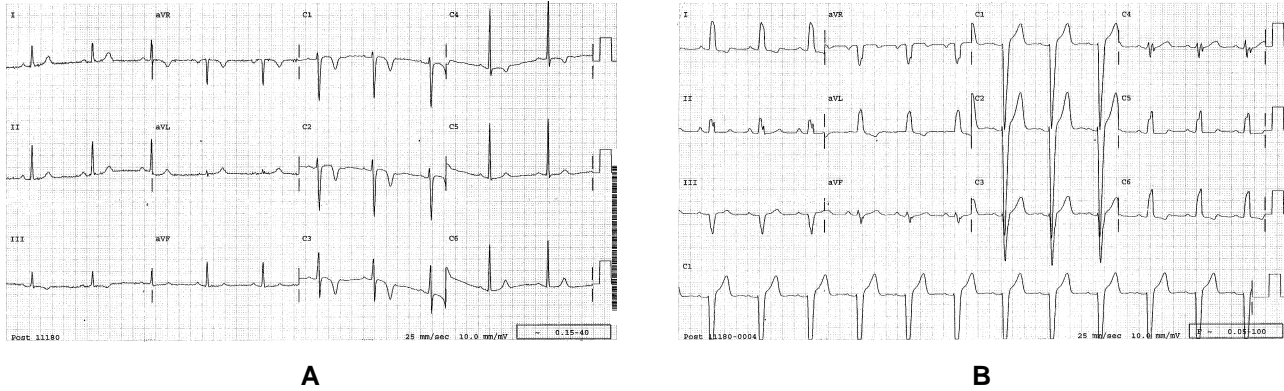


Figura 2. Soggetto di sesso femminile di 50 anni. A: tracciato registrato il 27 marzo 1997 in occasione del ricovero in cui sono evidenti onde T negative, profonde da V_1 a V_4 . B: tracciato registrato il 29 aprile 1998 durante visita ambulatoriale di controllo che mostra il blocco di branca sinistra.

sforzo con scintigrafia miocardica ed elettrocardiogramma dinamico secondo Holter.

Nel caso 2 (Fig. 2) si trattava di una donna di 50 anni con precordialgie atipiche, con familiarità per cardiopatia ischemica, che eseguì il tracciato su indicazione del curante. A seguito del riscontro delle alterazioni ST-T si è deciso l'esecuzione di: ecocardiogramma, esame coronarografico e, dopo la coronarografia, test eco-dobutamina risultato negativo per ischemia inducibile.

Bibliografia

1. Alessandrini RS, McPherson DD, Kadish AH, Kane BJ, Goldberger JJ. Cardiac memory: a mechanical and electrical phenomenon. *Am J Physiol* 1997; 272 (Part 2): H1952-H1959.
2. Shvilkin A, Danilo P, Wang J, et al. Evolution and resolution of long-term cardiac memory. *Circulation* 1998; 97: 1810-7.
3. Rosenbaum MB, Blanco HH, Elizari MV, Lazzari JO, Davidenko JM. Electrotonic modulation of the T wave and cardiac memory. *Am J Cardiol* 1982; 50: 213-22.