

Tecnica di impianto dello scaffold coronarico riassorbibile Absorb™ nel registro IT-DISAPPEARS

Piera Capranzano¹, Luca Testa², Claudia Tamburino¹, Davide Capodanno¹, Giuseppe Biondi-Zoccai³, Giovanni Longo¹, Fabrizio Tomai⁴, Flavio Ribichini⁵, Ciro Indolfi⁶, Antonio L. Bartorelli⁷, Anna Sonia Petronio⁸, Francesco Bedogni², Alessio La Manna¹, Bruno Francaviglia¹, Marco De Carlo⁸, Corrado Tamburino¹

¹Dipartimento Cardiovascolare, Università degli Studi, Catania

²Dipartimento di Cardiologia, Istituto Clinico S. Ambrogio, Milano

³Dipartimento di Scienze e Biotecnologie Medico-Chirurgiche, Sapienza Università di Roma, Latina

⁴Dipartimento di Scienze Cardiovascolari, European Hospital, Roma

⁵Dipartimento di Medicina, Università degli Studi, Verona

⁶Dipartimento di Scienze Mediche e Chirurgiche, Università Magna Graecia, Catanzaro

⁷Centro Cardiologico Monzino, IRCCS, Università degli Studi, Milano

⁸Dipartimento Cardioracico e Vascolare, Azienda Ospedaliero-Universitaria Pisana, Pisa

Currently, one of the most relevant innovations in interventional cardiology is the advent of bioresorbable vascular scaffolds (BVS). Among the BVS developed so far, the Absorb™ BVS 1.1 (Abbott®) is one of the two devices that achieved the CE mark for the use in clinical practice. A reasonable amount of clinical evidence on Absorb™ BVS has been built up from a large series of trials, of which some have been completed and others are in the enrollment and/or follow-up phases. However, at present there is paucity of data on the efficacy and safety of Absorb™ BVS in patients with more complex coronary artery disease, who represent the majority of those undergoing coronary stenting in everyday clinical practice. To fill this gap, several all-comers registries are ongoing, with the aim to assess the efficacy and safety of the scaffold in subgroups with particularly complex coronary lesions. The Absorb™ BVS 1.1 registries include IT-DISAPPEARS (NCT02004730), an Italian multicenter registry, started in December 2013, and endorsed by the Italian Society of Invasive Cardiology (GISE). This registry will enroll only patients with long lesions and/or multivessel coronary disease, with an expected considerable proportion of included patients having complex disease. Therefore, the implementation of meticulous and appropriate implantation technique is of key importance for the accurate assessment of scaffold performance in a broad spectrum of coronary lesions. With the aim of standardizing the procedure for patients included in the IT-DISAPPEARS registry, the present article reports the technical features of Absorb™ BVS 1.1 implantation.

Key words. Absorb; Bioresorbable scaffold; Multivessel coronary disease.

G Ital Cardiol 2014;15(9):475-481

EVIDENZE CLINICHE CON ABSORB™ BVS

Una delle più rilevanti innovazioni apparse di recente nel campo della cardiologia interventistica è rappresentata dagli stent coronarici completamente riassorbibili, con i quali è stata ipotizzata la possibilità di una "terapia di riparazione vascolare"^{1,2}. Gli stent coronarici riassorbibili, la cui struttura di sostegno è costituita da materiale polimerico e non da una lega metallica, vengono più appropriatamente definiti come "scaffold". Tra gli scaffold biorassorbibili finora sviluppati, l'Absorb™ BVS (Bioresorbable Vascular Scaffold, Abbott®) rappresenta uno dei due

dispositivi che hanno ottenuto il marchio CE per l'utilizzo nella pratica clinica³. L'Absorb™ BVS ha una struttura di sostegno costituita da lamelle cristalline di acido poli-L-lattico (PLLA) rivestite e connesse da una matrice amorfa in acido poli-D,L-lattico (PDLLA), che è responsabile del rilascio di everolimus³. L'Absorb™ BVS ha accumulato un discreto numero di evidenze cliniche promettenti che derivano da una consistente serie di studi clinici, randomizzati e non, di cui alcuni già completati e altri in fase di arruolamento e/o di follow-up. Di questi studi clinici, l'ABSORB Coorte A è stato il primo eseguito per la valutazione della sicurezza e dell'efficacia della prima generazione di Absorb™ (BVS 1.0)⁴. In questo studio sono stati arruolati complessivamente 30 pazienti con singola lesione *de novo* focale (stenosi >50% e <100% con flusso TIMI >1, lunghezza massima ≤8 mm per il BVS da 12 mm o ≤14 mm per il BVS da 18 mm) su un vaso nativo con diametro di 3.0 mm. A 5 anni (dal 2006 al 2011) è stata osservata una bassa incidenza (3.4%) di eventi cardiovascolari avversi maggiori (MACE) e non sono sta-

© 2014 Il Pensiero Scientifico Editore

Ricevuto 09.06.2014; nuova stesura 01.07.2014; accettato 03.07.2014.

Gli autori dichiarano nessun conflitto di interessi.

Per la corrispondenza:

Prof. Corrado Tamburino Dipartimento Cardiovascolare, Università degli Studi, Ospedale Ferrarotto, Via Citelli 6, 95124 Catania e-mail: tambucor@unict.it

CHIAVE DI LETTURA

Ragionevoli certezze. Lo scaffold coronarico riassorbibile Absorb™ BVS (Bioresorbable Vascular Scaffold, Abbott®) è un dispositivo rivoluzionario e molto promettente, che offre l'opportunità di una "terapia di riparazione vascolare", con potenziali implicazioni cliniche in termini di riduzione degli eventi aterotrombotici tardivi e di miglioramento della sintomatologia anginosa.

Aspetti controversi. L'Absorb™ BVS 1.1 ha accumulato un discreto numero di evidenze cliniche promettenti che derivano da una serie di studi clinici, randomizzati e non, di cui alcuni già completati e altri in fase di arruolamento e/o di follow-up. Tuttavia, attualmente, c'è ancora scarsità di dati sull'efficacia e la sicurezza dello scaffold in pazienti con lesioni coronariche più complesse, che oggi rappresentano la maggioranza di coloro che sono sottoposti ad angioplastica coronarica. Per questo motivo, svariati registri stanno arruolando pazienti "all-comers" che non prevedono gran parte dei criteri di esclusione dei trial randomizzati, avendo come obiettivo la valutazione dell'efficacia e della sicurezza dello scaffold in sottogruppi di pazienti con lesioni coronariche più complesse. Lo scaffold riassorbibile rispetto allo stent metallico ha delle differenti caratteristiche di design e meccaniche, che hanno rilevanti implicazioni tecniche, comportando l'utilizzo di alcune peculiari tattiche interventistiche per l'impianto di un Absorb™ BVS. Ne deriva che l'accurata valutazione della performance tecnica e clinica dello scaffold in un ampio spettro di lesioni coronariche non può prescindere dall'implementazione e standardizzazione di una tecnica d'impianto meticolosa e appropriata per questo nuovo dispositivo.

Prospettive. L'Absorb™ BVS è un dispositivo con potenziali vantaggi clinici. Gli studi randomizzati e i registri che stanno valutando l'Absorb™ BVS forniranno importanti ragguagli sull'efficacia e la sicurezza dello scaffold in un ampio spettro di lesioni coronariche. Considerati gli aspetti strutturali e meccanici peculiari dello scaffold, un'appropriata tecnica d'impianto è di fondamentale importanza per garantire un'accurata valutazione della performance clinica dello scaffold.

a più fattori, tra cui: a) basso rapporto tra superficie del polimero e parete vasale; b) non ottimale design geometrico; c) riduzione precoce e non uniformità del supporto fornito dalle maglie polimeriche dello scaffold, probabilmente dovuta alla precocità del riassorbimento. Per tali motivi il processo produttivo e il disegno dello scaffold sono stati modificati nella seconda generazione (BVS 1.1), che assicura una distribuzione del sostegno radiale più uniforme, aumentando la superficie vascolare supportata e migliorando la diffusione del farmaco, mentre il rallentamento del processo di riassorbimento del polimero si traduce in un prolungamento dell'integrità meccanica e della forza radiale dello scaffold, che garantiscono un supporto alla parete vasale maggiore e più duraturo nei primi 6 mesi dopo l'impianto³. L'Absorb™ BVS 1.1 è stato valutato nello studio ABSORB Coorte B, anch'esso non randomizzato, con follow-up previsto fino al 2015⁶. Lo studio ha arruolato un totale di 101 pazienti suddivisi in due gruppi, il gruppo B1 (n=45) sottoposto a imaging invasivo (angiografia coronarica quantitativa, ecografia intravascolare [IVUS], IVUS con istologia virtuale e tomografia a coerenza ottica [OCT] a 6 e 24 mesi) e il gruppo B2 (n=56) sottoposto alle stesse indagini a 12 e 36 mesi⁶. I criteri d'inclusione comprendevano fino a due lesioni coronariche *de novo* in due vasi differenti con lunghezza massima della lesione pari a 14 mm. I dati preliminari del follow-up a 3 anni mostrano un profilo di sicurezza sovrapponibile a quello emerso dallo studio ABSORB Coorte A (10% di MACE, assenza di trombosi dello scaffold e solo tre rivascularizzazioni della lesione target [TLR] tra 1 e 3 anni di follow-up)⁷. Nella Coorte B non è stata osservata una rilevante riduzione dell'area dello scaffold, che era stata invece riscontrata nella Coorte A, e la perdita tardiva del lume è stata significativamente minore. Inoltre, lo studio ha confermato il rimodellamento positivo del vaso sottoposto all'impianto dello scaffold, mostrando un aumento progressivo dell'area del lume sia tra 6 mesi e 2 anni nel gruppo B1, sia tra 1 e 3 anni nel gruppo B2^{7,8}.

Dati più rappresentativi della realtà clinica provengono dall'ABSORB EXTEND, un registro multicentrico non randomizzato che sta arruolando pazienti (fino a 800) con malattia coronarica più complessa. Rispetto agli studi precedenti, in questo studio lo scaffold è disponibile anche con lunghezza maggiore (28 mm) e può quindi essere utilizzato per il trattamento di lesioni più lunghe (>22 mm e ≤28 mm), situate in vasi di diametro maggiore (grazie all'introduzione di uno scaffold di 3.5 mm di diametro) e con la possibilità d'impianto in "overlapping". I dati a 12 mesi provenienti dai primi 512 pazienti arruolati nello studio hanno mostrato incidenze cumulative di MACE di 4.3%, di fallimento del vaso target (TLF) guidato dall'ischemia di 4.9% e di trombosi definitiva e probabile di 0.8%⁹. In un'analisi preliminare aggiustata per "propensity score", che confronta i dati degli studi sull'Absorb™ BVS (ABSORB Coorte B e ABSORB EXTEND) e quelli ottenuti negli studi con lo stent medicato (DES) Xience V (braccio Xience V dei trial SPIRIT FIRST, II e III), a 2 anni di follow-up, l'incidenza di TLF, TLR guidata dall'ischemia e MACE è stata inferiore nei pazienti trattati con lo scaffold. Un dato interessante, anche se ancora molto preliminare, proviene dal confronto tra i dati del registro ABSORB EXTEND e quelli dello studio SPIRIT IV con lo stent Xience V, che ha evidenziato una riduzione significativa dell'incidenza di angina a distanza di 1 anno dall'impianto nei pazienti trattati con lo scaffold rispetto a quelli trattati con lo stent Xience (16.5 vs 25.8%, p=0.0002). Nel 2011 si giunge al primo trial randomizzato di confronto tra Absorb™ BVS e DES di seconda generazione

ti osservati casi di trombosi dello scaffold o di morte cardiaca^{4,5}. Tuttavia, a 6 mesi è stata riscontrata una riduzione dell'area dello scaffold pari all'11.8% con perdita tardiva del lume di 0.44 mm, come conseguenza di un'insufficiente forza radiale e di "recoil" tardivo. Questi fenomeni sono stati messi in relazione

TECNICA DI IMPIANTO DELL'ABSORB™ BVS NEL REGISTRO IT-DISAPPEARS

(Xience Prime™, Abbott®). Lo studio, che terminerà nel 2015, coinvolge circa 40 centri in Europa e prevede la randomizzazione in rapporto 2:1 tra Absorb™ BVS e Xience Prime¹⁰. L'obiettivo primario dello studio è valutare a 2 anni dall'impianto la vasomotilità del segmento coronarico sottoposto a impianto dello scaffold. Nei pazienti arruolati in questo studio possono essere trattate fino a un massimo di due lesioni coronariche *de novo* in vasi differenti, di lunghezza ≤ 48 mm, con possibilità d'impianto di stent o scaffold in "overlapping". L'arruolamento è terminato nel giugno 2013 con un totale di 501 pazienti. Altri due studi randomizzati, l'ABSORB III e IV, sono in corso negli Stati Uniti, per valutare la sicurezza e l'efficacia dell'Absorb™ rispetto agli stent della famiglia Xience. I criteri angiografici d'inclusione dell'ABSORB III e IV comprendono fino a un massimo di due lesioni coronariche *de novo* di lunghezza ≤ 24 mm situate in vasi differenti con diametro compreso tra 2.50 e 3.75 mm. L'endpoint primario dell'ABSORB III è la TLF a 1 anno (disegnato per testare la non inferiorità), mentre gli endpoint primari dell'ABSORB IV includono angina a 1 anno e TLF tra 1 e 5 anni.

Gli studi ABSORB Coorte A e B, EXTEND, II, III e IV hanno tutti i seguenti criteri di esclusione: infarto acuto del miocardio, aritmie, frazione di eiezione del ventricolo sinistro $< 30\%$, occlusioni croniche totali, lesioni del tronco comune o localizzate su graft, lesioni con trombo, vasi coronarici eccessivamente tortuosi, lesioni severamente calcifiche, biforcazioni con branca collaterale di diametro ≥ 2 mm e presenza di più di una lesione critica nello stesso vaso. Diversi registri "all-comers" con Absorb™, che non prevedono gran parte dei criteri di esclusione sopra citati, sono ora in corso; tra questi il più ampio è l'ABSORB FIRST, un registro prospettico, internazionale di pazienti con lesioni *de novo* in vasi non trattati in precedenza. Iniziato a gennaio 2013, arruolerà almeno 10 000 pazienti in circa 300 centri in numerosi paesi.

Tra i registri con Absorb™ BVS 1.1, è degno di nota l'IT-DISAPPEARS (NCT02004730), un registro italiano multicentrico iniziato nel dicembre 2013 e patrocinato dalla Società Italiana di Cardiologia Invasiva (GISE), che includerà solo pazienti con malattia coronarica multivasale e/o lesioni lunghe. I criteri di inclusione e di esclusione del registro IT-DISAPPEARS sono elencati nella Tabella 1. In base a tali criteri, una considerevole proporzione di pazienti che saranno arruolati in questo registro avrà lesioni coronariche particolarmente complesse. Nella seconda parte del presente articolo sono riportati i dettagli relativi alla tecnica d'impianto dell'Absorb™ BVS 1.1. L'obiettivo è quello di standardizzare l'esecuzione della procedura nei pazienti inclusi

nel registro IT-DISAPPEARS. I dettagli sul disegno del registro IT-DISAPPEARS saranno oggetto di una successiva pubblicazione.

ASPETTI PECULIARI DELLO SCAFFOLD CORONARICO RIASSORBIBILE CON IMPATTO SULLA TECNICA D'IMPIANTO

La funzione fondamentale di uno stent è di provvedere al contenimento della placca e delle dissezioni, garantendo una forza radiale che si oppone al "recoil" precoce e tardivo del vaso. In particolare, i 6 mesi successivi all'impianto dello stent costituiscono un periodo critico in cui è di cruciale importanza che la struttura dello stent mantenga un'adeguata forza radiale per contrastare il ritorno elastico del vaso ed evitare una riduzione significativa del lume interno. A tal proposito è stato dimostrato che la forza radiale esercitata al tempo 0 (impianto del dispositivo) e a distanza di 6 mesi dall'Absorb™ BVS è comparabile a quella sviluppata dallo stent metallico Xience V (Abbott®), DES di ultima generazione¹¹. L'aumentato spessore degli "strut" dello scaffold rispetto a uno stent metallico non riassorbibile è il prezzo che questa nuova tecnologia ha dovuto pagare per assicurare una forza radiale non inferiore a quella degli stent metallici di uso comune; tale maggiore "ingombro", che a sua volta limita la "crossability" del BVS, rende comprensibile il motivo per cui è opportuno adottare alcuni accorgimenti tecnici per il suo impianto. In particolare, lo spessore degli "strut" comporta l'utilizzo di alcune tattiche interventistiche tra cui: 1) un'accurata selezione di cateteri dotati di buon back-up e di guide con maggiore supporto, 2) la conoscenza di specifiche strategie tecniche per attraversare tortuosità, angolazioni e lesioni stenotiche, e un altro BVS eventualmente già impiantato; 3) la necessità di un'efficace predilatazione; 4) la necessità di ottenere una minima/nulla sovrapposizione nelle sedi di "overlapping". Inoltre va ricordato che le proprietà meccaniche di uno scaffold polimerico differiscono da quelle di uno stent metallico, e ciò deve essere considerato per un appropriato impianto del dispositivo. Le caratteristiche meccaniche del BVS, infatti, ne limitano la post-espansione, con conseguente rischio di frattura in caso di eccessiva dilatazione¹². Da ciò derivano altre importanti implicazioni tecniche quali: 1) un'ottimale preparazione della lesione; 2) un'appropriata stima del calibro vasale; 3) un'espansione dello scaffold proporzionata al suo calibro nominale. Gli aspetti tecnici qui accennati saranno ulteriormente approfonditi nei successivi paragrafi.

Preparazione della lesione

La preparazione della lesione è fondamentale per facilitare il passaggio dello scaffold attraverso la stenosi da trattare e per assicurare una migliore espansione dello scaffold, minimizzando il rischio di doverlo poi sovra-distendere oltre i limiti specificati nel tentativo di ridurre l'entità della stenosi vasale residua.

Per la preparazione della lesione è preferibile predilatare ad alte pressioni utilizzando un pallone non compliant di diametro ≤ 0.5 mm rispetto al calibro del vaso. Il pallone deve essere ben contrastato e di lunghezza adeguata, in modo da rendere visibile l'uniforme espansione della lesione, evitando al contempo la sovra-espansione dei tratti di vaso al di fuori della placca. L'obiettivo di un'adeguata predilatazione è di ottenere una completa espansione del pallone, raggiungendo una stenosi residua $< 40\%$. Dopo la predilatazione è opportuno eseguire un'angiografia di controllo al fine di verificare il buon risultato

Tabella 1. Criteri di inclusione ed esclusione del registro IT-DISAPPEARS.

Criteri di inclusione
• Pazienti con almeno due stenosi significative in due diversi segmenti (non come biforcazione).
• Pazienti con malattia bivasale in cui almeno una lesione sia > 24 mm e sia trattata con Absorb™.
• Pazienti con malattia trivasale in cui è accettabile un approccio ibrido "BVS-DES" purché due lesioni siano trattate con BVS.
• Pazienti con malattia monovasale con lesione lunga (> 24 mm).
Criteri di esclusione
• Lesioni situate in graft arteriosi e venosi.
• Lesioni del tronco comune non protetto.

BVS, scaffold coronarico riassorbibile; DES, stent medicato.

secondo i criteri già descritti, oltre che di rivalutare la dimensione del vaso ai fini della scelta finale del diametro dello scaffold e di identificare eventuali flap di dissezione meritevoli di un dispositivo più lungo. Potremo quindi decidere se la lesione è già pronta a ricevere lo/gli scaffold o se è necessario ripetere la predilatazione per migliorare un risultato subottimale.

Nel caso di lesioni calcifiche o particolarmente resistenti alla dilatazione, dovrebbe essere preso in considerazione l'uso delle tecniche comunemente utilizzate in questi casi, cioè "cutting balloon", "scoring balloon" e atereclomia rotazionale che sono raccomandati per assicurare sia il migliore attraversamento della stenosi sia l'ottimale impianto dello scaffold.

Stima del calibro vasale

Un'accurata stima del calibro vasale è di fondamentale importanza per evitare di sovra-distendere lo scaffold nel tentativo di ottenere un'ottimale apposizione alla parete vasale.

Il controllo angiografico finalizzato alla stima del diametro vasale dovrà essere eseguito dopo somministrazione di 100-200 µg di nitroglicerina intracoronarica. In considerazione della discreta variabilità inter- e intraosservatore nella stima visiva del diametro vasale (fino a $\pm 10\%$), il pallone usato per la predilatazione potrà essere d'aiuto per una migliore stima del calibro coronarico. In quest'ultimo caso, il pallone gonfio dovrà essere visualizzato in due proiezioni ortogonali. Se la scelta del diametro dello scaffold da impiantare è basata sulla stima visiva sarà opportuno sovradimensionare, selezionando uno scaffold con calibro nominale da 2.5 per vasi visivamente stimati nel range 2.25-2.5 mm, da 3.0 per quelli tra 2.5 e 3.0 mm, da 3.5 per quelli stimati da 3.0 a 3.5 mm; sopra un diametro vasale visivamente stimato di 3.5 mm sarà invece opportuno considerare l'impianto di uno stent metallico. Il limite di espansione di ogni BVS è, infatti, di quasi +0.5 mm rispetto al valore nominale per ogni calibro considerato; sopra questo limite di sicurezza si può incorrere nella frattura degli "strut" con conseguente possibile compromissione della forza radiale; inoltre, il "recoil" elastico della parete vasale può determinare una compressione sulle maglie polimeriche fratturate con la loro conseguente invaginazione all'interno del lume vasale. A causa di ciò, si può venire a creare un'area di malapposizione – circoscritta alla zona di frattura – oltre che a un possibile ostacolo al passaggio di altri dispositivi a causa della protrusione degli "strut" fratturati all'interno del vaso.

Nel registro IT-DISAPPEARS, per la scelta del diametro e della lunghezza dello scaffold da impiantare si raccomanda l'analisi angiografica quantitativa (QCA), generalmente associata a una sottostima del 6% circa, o in caso di dubbio, si può considerare l'uso delle tecniche d'imaging intracoronarico come l'IVUS e l'OCT. La valutazione basata sulla QCA on-line dovrebbe includere la misura del massimo diametro luminale dei segmenti prossimali e distali alla lesione, nella zona in cui è previsto l'impianto dello scaffold. La distanza tra tali punti di misurazione dovrebbe corrispondere alla lunghezza del dispositivo da impiantare. Lo schema usato nella selezione dei diametri di Absorb™ è descritto nella Tabella 2.

IMPIANTO DELLO SCAFFOLD

Posizionamento dello scaffold

Preliminarmente è opportuno ricordare che il sistema di rilascio di Absorb™ è il medesimo utilizzato per lo Xience V, e per-

Tabella 2. Intervalli di diametro vasale e corrispondente diametro dell'Absorb™ BVS da impiantare.

Diametri prossimale e distale del vaso target	Diametri dell'Absorb™ BVS
≥ 2.0 e ≤ 3.0 mm	2.5 mm
≥ 2.5 e ≤ 3.3 mm	3.0 mm
≥ 3.0 e ≤ 3.8 mm	3.5 mm

tanto è compatibile con tutti i cateteri guida con diametro interno minimo ≥ 0.070 " (1.8 mm), ed è quindi accettato dai cateteri guida di almeno 6F. Quando si prevede la possibilità di serie difficoltà ad attraversare la lesione per la presenza di tortuosità o angolazioni sfavorevoli è opportuno prevedere l'utilizzo di un catetere guida extra back-up e/o di una guida extra-support. Per quanto riguarda le tecniche usualmente utilizzate per assicurare un maggior supporto e ottenere una migliore capacità di spinta va ricordato che il sistema "child-in-mother" (Heartrail II ST01, Terumo) fornisce un diametro interno di 0.059" (1.5 mm) e quindi non è compatibile con Absorb™; lo stesso dicasi per i sistemi GuideLiner 5 e GuideLiner 6, utilizzati rispettivamente con cateteri guida 6F e 7F, il cui diametro interno è pari rispettivamente a 0.056" e 0.062". Solo il GuideLiner 7, che richiede un catetere guida 8F, ha un diametro interno di 0.071" ed è in grado di accettare un Absorb™. Particolare attenzione dovrebbe essere posta nell'ottenere la migliore co-assialità tra catetere guida e orientamento del vaso. Dopo la predilatazione è opportuno valutare l'agibilità del percorso vasale mediante il passaggio del pallone usato per la predilatazione, al fine di accertare preventivamente la possibilità di avanzare senza ostacolo lo scaffold fino alla lesione. L'avanzamento del BVS fino al segmento da trattare deve essere eseguito con delicatezza, esercitando una tensione costante sul sistema di rilascio. La lesione dovrà essere raggiunta evitando di utilizzare il dispositivo stesso per "forzarla" al fine di non danneggiare la struttura dello scaffold. In particolare, è sconsigliabile utilizzare la tecnica di "dottering". In caso di resistenza rilevante nell'avanzamento dello scaffold, il sistema di rilascio dovrà essere ritirato delicatamente nel catetere guida dopo conferma visiva della co-assialità tra lo stesso e l'orientamento del vaso. In caso di qualsiasi resistenza al ritiro nel catetere guida è raccomandabile rimuovere l'intero sistema insieme al catetere guida stesso. In caso di difficoltà nel ritrarre lo scaffold nel catetere guida e una volta rimosso dal paziente, lo scaffold non dovrebbe essere più riutilizzato.

Gli "strut" dell'Absorb™ sono invisibili ai raggi X, e quindi l'appropriato posizionamento dello scaffold dovrà essere guidato dai marker del pallone non espanso del sistema di rilascio, che coincidono con i marker in platino posti a entrambe le estremità dello scaffold. Questi ultimi, infatti, in fluoroscopia appaiono circa 1 mm all'interno dei marker del pallone.

Rilascio dello scaffold

Una volta posizionato in corrispondenza della lesione, lo scaffold dovrà essere espanso aumentando gradualmente la pressione del pallone, con incrementi di 2 atm ogni 5 s fino al valore desiderato, che dovrà essere mantenuto per circa 30 s. Ne deriva un tempo totale di gonfiaggio del pallone, e quindi di occlusione del vaso, che – nel caso di rilascio a 12 atm – rag-

TECNICA DI IMPIANTO DELL'ABSORB™ BVS NEL REGISTRO IT-DISAPPEARS

giunge i 55-60 s. Sebbene il valore nominale di pressione per l'espansione del BVS sia di 6 atm, il valore medio riportato nei trial clinici (ABSORB II e ABSORB EXTEND) è stato di circa 13 atm, che corrisponde a quello che comunemente si riscontra nella pratica clinica. Il sistema di rilascio può essere gonfiato con sicurezza se non si eccede la pressione nominale di rottura di 16 atm, che è riportato nella tabella allegata al dispositivo. Lo scaffold è da ritenersi impiantato in modo ottimale nel caso la stenosi residua non ecceda il 10%.

Retrazione del sistema di rilascio

Dopo l'impianto dello scaffold, il pallone dovrà essere svuotato completamente e il sistema di rilascio ritirato gentilmente. In considerazione del maggiore spessore degli "strut" dello scaffold, in particolari situazioni di tortuosità vasale, o in presenza di placche con aumentata parte calcifica, le difficoltà di retrazione del pallone dopo rilascio dello scaffold potrebbero essere maggiori rispetto a uno stent metallico, soprattutto nel caso di BVS lunghi e/o di piccolo calibro. In tal caso si può usare l'accorgimento di rigonfiare il pallone a valore nominale e ritirarlo delicatamente mantenendo il manometro a pressione neutrale (cioè a pressione atmosferica) piuttosto che utilizzando l'aspirazione a pressione negativa, che tende a fare "accartocciare" il pallone su se stesso a causa del vuoto che si crea, e può determinare la formazione di "arricciature" sulla superficie del pallone che possono determinare maggiore attrito alla retrazione.

POST-DILATAZIONE DELLO SCAFFOLD

È fortemente consigliata la post-dilatazione per ottenere un'ottimale espansione e apposizione del BVS. È preferibile utilizzare un pallone non compliant a pressione nominale il cui diametro non ecceda il limite massimo di +0.5 mm rispetto al valore nominale del dispositivo impiantato. La post-dilatazione può essere eseguita anche a pressione elevata, purché il diametro del pallone non ecceda il limite massimo di +0.25 mm rispetto al valore nominale del dispositivo.

"OVERLAPPING" TRA SCAFFOLD

Nel definire come eseguire l'impianto di più di uno scaffold Absorb™ in "overlap", è necessario premettere che l'ingombro sterico dovuto al maggiore spessore degli "strut" può determinare – specialmente in tratti di vaso tortuosi o con BVS lunghi e/o di calibro ridotto – difficoltà di transito di uno scaffold all'interno di un altro impiantato prossimalmente, con potenziale danneggiamento o dislocamento (decrimpaggio) del dispositivo. Per tale motivo quando si deve realizzare un "overlap", si ritiene preferibile impiantare per primo il dispositivo distale. Tuttavia tale strategia richiede preliminarmente un'accurata valutazione angiografica della lunghezza della lesione e della zona di atterraggio, per prevenire sia "overlap" eccessivi che l'eventuale atterraggio del BVS prossimale in aree non desiderate – soprattutto se coinvolgenti biforcazioni o tratti con malattia non critica che non si intende trattare. La tecnica di "overlap" con impianto progressivo in senso prossimo-distale può essere presa in considerazione nei casi in cui è necessario un posizionamento preciso dello scaffold prossimale, per esempio in lesioni localizzate in prossimità di un tratto ostiale o di una biforcazione esenti da malattia.

L'impossibilità di visualizzare gli "strut" del BVS con la fluoroscopia o la cineangiografia implica che l'individuazione dello scaffold impiantato dopo la rimozione del sistema di rilascio è possibile solo grazie ad una coppia di marker in platino posti alle due estremità (Figura 1). Per localizzare prima dell'"overlap" la coppia prossimale di marker dello scaffold impiantato è utile adottare alcuni accorgimenti. In casi di scarsa visualizzazione dei marker, si può cercare una proiezione che minimizzi la sovrapposizione con le strutture ossee o il diaframma, usare per qualche secondo la visualizzazione a 30 frame/s, applicare lo zoom, un fermo immagine o le altre tecniche di miglioramento dell'immagine offerte dai software applicativi dei sistemi angiografici.

Quando lo scaffold è montato sul pallone, ambedue le coppie di marker in platino sono adiacenti al marker del pallone, con il bordo dello scaffold che si estende di circa 1 mm all'interno dei marker del pallone. Pertanto, per eseguire un "overlap" sarà sufficiente sovrapporre il marker del sistema di rilascio del BVS da impiantare ai marker del BVS già impiantato (Figura 1). Poiché nella parte prossimale dello scaffold la distanza tra la coppia di marker e la fine dello scaffold varia tra 0.7 e 1.2 mm, l'accostamento dei marker dei due scaffold causerà un "overlap" di circa 1 mm. È fondamentale post-dilatare il sito dell'"overlap", anche se è stato eseguito tra scaffold di diverso diametro. In quest'ultimo caso va usato un pallone non compliant corto il cui diametro non superi di più di 0.5 mm quello nominale dello scaffold distale.

TRATTAMENTO DELLE BRANCHE COLLATERALI

L'apertura delle maglie laterali dell'Absorb™ BVS mediante palloni di calibro >2.5 mm può causare la rottura dei connettori con perdita della forza radiale dello scaffold e la possibile protrusione degli "strut" nel lume vasale. Ciò non accade se si procede all'apertura delle maglie stesse mediante dilatazione con palloni di diametro ≤2.0 mm a pressione nominale. Da quest'osservazione deriva la precauzione di evitare di impiantare lo scaffold attraverso branche collaterali di calibro >2.0 mm. Fatta tale premessa, quando si decide di eseguire la dilatazione di una branca collaterale attraverso le maglie del BVS è bene utilizzare palloni con il diametro più piccolo in grado di assicura-

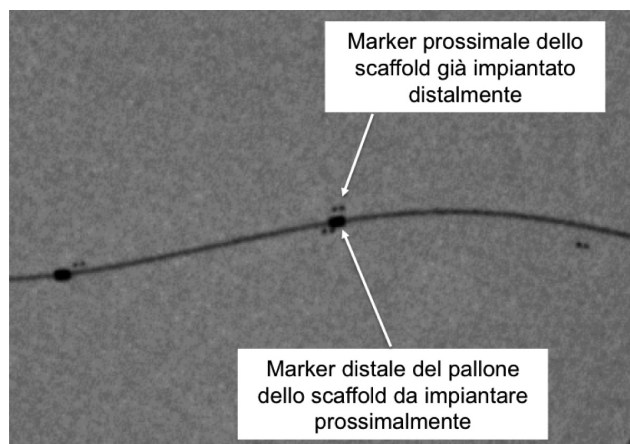


Figura 1. Visualizzazione angiografica della posizione dei marker dell'Absorb™ BVS e del pallone nel punto di "overlap" tra uno scaffold già impiantato distalmente e uno prossimale ancora da impiantare.

re un adeguato flusso nel collaterale, e sempre mediante dilatazione progressiva del pallone stesso. Compiuta quest'ultima manovra, si dovrà sempre completare la procedura con una nuova dilatazione del BVS posto nella branca principale. La tecnica di post-dilatazione mediante "kissing balloon" è attualmente "off-label" e il suo utilizzo è quindi sconsigliato.

"RE-CROSSING" DELLO SCAFFOLD

L'attraversamento delle maglie dello scaffold impiantato con un nuovo dispositivo può essere difficoltoso per il maggior ingombro offerto dai suoi "strut". In caso di difficoltà di "re-crossing", sarà opportuno utilizzare un filo guida di maggior supporto; a volte può essere utile applicare una lieve forza di trazione sulla guida stessa mentre si avanza il nuovo dispositivo attraverso le maglie dello scaffold già impiantato. Si deve evitare di forzare l'avanzamento di un altro scaffold se questo è incastrato contro gli "strut" del precedente; in questo caso si dovrà piuttosto considerare di modificare l'angolo di accesso manipolando il catetere guida o utilizzando una "buddy wire" di supporto.

TERAPIA ANTIAGGREGANTE

La doppia terapia antiaggregante dopo l'impianto di Absorb™ BVS sarà prescritta come da attuali linee guida della Società Europea di Cardiologia: 6-12 mesi nei pazienti in elezione e almeno 12 mesi nei pazienti con sindrome coronarica acuta¹³. A discrezione dell'operatore, potrà essere considerato un ulteriore prolungamento del regime di duplice terapia antiaggregante oltre 12 mesi, soprattutto nei casi di "overlap", ove l'endotelizzazione potrebbe risultare ritardata¹⁴.

CONCLUSIONI

L'Absorb™ BVS è un dispositivo rivoluzionario e molto promettente. Tuttavia, attualmente, c'è ancora scarsità di dati sull'efficacia e sicurezza dello scaffold in pazienti con malattia coronarica più complessa, che oggi rappresentano la maggioranza di coloro che sono sottoposti ad angioplastica coronarica. Per questo motivo, svariati registri stanno arruolando pazienti "all-

comers" avendo come obiettivo la valutazione dell'efficacia e della sicurezza dello scaffold in sottogruppi di pazienti con lesioni coronariche di particolare complessità. Pertanto non vi è dubbio che l'accurata valutazione della performance dello scaffold in un così ampio spettro di lesioni coronariche non possa prescindere da una tecnica d'impianto meticolosa e appropriata per questo nuovo dispositivo, e dalla raccolta sistematica e completa di tutte le informazioni procedurali e cliniche delle procedure, come ci proponiamo di fare con il registro IT-DISAPPEARS.

RIASSUNTO

Una delle più rilevanti innovazioni apparse di recente nel campo della cardiologia interventistica è rappresentata dagli stent coronarici completamente riassorbibili. Tra gli scaffold biorassorbibili finora sviluppati, l'Absorb™ BVS (Bioresorbable Vascular Scaffold, Abbott®) rappresenta uno dei due dispositivi che hanno ottenuto il marchio CE per l'utilizzo nella pratica clinica. L'Absorb™ BVS ha accumulato un discreto numero di evidenze cliniche promettenti che derivano da una consistente serie di studi clinici, randomizzati e non, di cui alcuni già completati e altri in fase di arruolamento e/o di follow-up. Tuttavia, attualmente, c'è ancora scarsità di dati sull'efficacia e sicurezza dello scaffold in pazienti con malattia coronarica più complessa, che oggi rappresentano la maggioranza di coloro che sono sottoposti ad angioplastica coronarica. Per questo motivo, svariati registri stanno arruolando pazienti "all-comers" avendo come obiettivo la valutazione dell'efficacia e della sicurezza dello scaffold in sottogruppi di pazienti con lesioni coronariche di particolare complessità. Tra i registri con Absorb™ BVS 1.1, è degno di nota l'IT-DISAPPEARS (NCT02004730), un registro Italiano multicentrico iniziato nel Dicembre 2013 e patrocinato dalla Società Italiana di Cardiologia Invasiva (GISE), che includerà solo pazienti con lesioni lunghe e/o malattia coronarica multivasale. Una considerevole proporzione di pazienti che saranno arruolati in questo registro avrà lesioni coronariche complesse. Pertanto non vi è dubbio che l'accurata valutazione della performance dello scaffold in un così ampio spettro di lesioni coronariche non possa prescindere da una tecnica d'impianto meticolosa e appropriata per questo nuovo dispositivo. Con l'obiettivo di standardizzare l'esecuzione della procedura nei pazienti inclusi nel registro IT-DISAPPEARS, nel presente articolo sono riportati gli aspetti tecnici dell'impianto dell'Absorb™ BVS 1.1.

Parole chiave. Absorb; Malattia coronarica multivasale; Scaffold biorassorbibile.

BIBLIOGRAFIA

1. Corti R. A further step towards vascular reparative therapy. *Eur Heart J* 2012;33:1302-4.
2. Serruys PW, Garcia-Garcia HM, Onuma Y. From metallic cages to transient bioresorbable scaffolds: change in paradigm of coronary revascularization in the upcoming decade? *Eur Heart J* 2012; 33:16-25b. **Interessante rassegna sul razionale e sulle prospettive terapeutiche dell'uso di scaffold riassorbibili.**
3. Onuma Y, Serruys PW. Bioresorbable scaffold: the advent of a new era in percutaneous coronary and peripheral revascularization? *Circulation* 2011;123:779-97.
4. Ormiston JA, Serruys PW, Regar E, et al. A bioabsorbable everolimus-eluting coronary stent system for patients with single de-novo coronary artery lesions (ABSORB): a prospective open-label trial. *Lancet* 2008;371:899-907. **First in man eseguito per la valutazione della sicurezza e dell'efficacia della prima generazione di Absorb™ (BVS 1.0).**
5. Onuma Y, Dudek D, Thuesen L, et al. Five-year clinical and functional multislice computed tomography angiographic results after coronary implantation of the fully resorbable polymeric everolimus-eluting scaffold in patients with de novo coronary artery disease: the ABSORB cohort A trial. *JACC Cardiovasc Interv* 2013;6:999-1009.
6. Serruys PW, Onuma Y, Ormiston JA, et al. Evaluation of the second generation of a bioresorbable everolimus drug-eluting vascular scaffold for treatment of de novo coronary artery stenosis: six-month clinical and imaging outcomes. *Circulation* 2010;122:2301-12. **First in man eseguito per la valutazione della sicurezza e dell'efficacia della seconda generazione di Absorb™ (BVS 1.1).**
7. Serruys P; ABSORB Cohort B Investigators. First report of the three year clinical and multi-modality imaging results of the ABSORB trial evaluating the Absorb everolimus eluting bioresorbable vascular scaffold in the treatment of patients with de novo native coronary artery lesions [abstract]. *J Am Coll Cardiol* 2013;61(10 Suppl):E1731.

TECNICA DI IMPIANTO DELL'ABSORB™ BVS NEL REGISTRO IT-DISAPPEARS

- 8.** Serruys PW, Onuma Y, Garcia-Garcia HM, et al. Dynamics of vessel wall changes following the implantation of the Absorb everolimus-eluting bioresorbable vascular scaffold: a multi-imaging modality study at 6, 12, 24 and 36 months. *EuroIntervention* 2014;9:1271-84.
- 9.** Abizaid A1, Costa JR Jr, Bartorelli AL, et al. The ABSORB EXTEND study: preliminary report of the twelve-month clinical outcomes in the first 512 patients enrolled. *EuroIntervention* 2014 Apr 29 [Epub ahead of print].
- 10.** Diletti R, Serruys PW, Farooq V, et al. ABSORB II randomized controlled trial: a clinical evaluation to compare the safety, efficacy, and performance of the Absorb everolimus-eluting bioresorbable vascular scaffold system against the XIENCE everolimus-eluting coronary stent system in the treatment of subjects with ischemic heart disease caused by de novo native coronary artery lesions: rationale and study design. *Am Heart J* 2012;164:654-63.
- 11.** Agrawal CM, Haas KF, Leopold DA, Clark HG. Evaluation of poly(L-lactic acid) as a material for intravascular polymeric stents. *Biomaterials* 1992;13:176-82.
- 12.** Ormiston JA1, De Vroey F, Serruys PW, Webster MW. Bioresorbable polymeric vascular scaffolds: a cautionary tale. *Circ Cardiovasc Interv* 2011;4:535-8.
- 13.** Wijns W, Kolh P, Danchin N, et al.; Task Force on Myocardial Revascularization of the European Society of Cardiology (ESC) and the European Association for Cardio-Thoracic Surgery (EACTS); European Association for Percutaneous Cardiovascular Interventions (EAPCI). Guidelines on myocardial revascularization. *Eur Heart J* 2010;31:2501-55.
- 14.** Farooq V, Serruys PW, Heo JH, et al. Intracoronary optical coherence tomography and histology of overlapping everolimus-eluting bioresorbable vascular scaffolds in a porcine coronary artery model: the potential implications for clinical practice. *JACC Cardiovasc Interv* 2013;6:523-32.