

# Infarto miocardico acuto in corso di terapia con nuovo anticoagulante orale in paziente con trombofilia

Mauro Li Calzi, Angelo Placci, Daniela Lina, Francesca Grassi, Giorgia Paoli, Michele Bianconcini, Maria Alberta Cattabiani, Alberto Menozzi

U.O.C. Cardiologia, Azienda Ospedaliero-Universitaria di Parma, Parma

We report the case of a 65-year-old woman admitted for inferior ST-segment elevation myocardial infarction complicated by complete atrioventricular block. The patient was under treatment with a novel oral anticoagulant (NOAC, rivaroxaban) because of a history of recurrent idiopathic pulmonary embolism. Emergency angiography showed complete acute thrombotic occlusion of the right coronary artery. After manual thrombectomy, there was no angiographic evidence of underlying atherosclerosis, therefore no further percutaneous coronary intervention was performed. Subsequent clinical course was uneventful. Laboratory tests demonstrated the presence of a heterozygous mutation of the factor II gene (*G20210A*), confirming the clinical evidence of a thrombophilic state. As rivaroxaban seemed to be ineffective in preventing spontaneous coronary thrombosis in this patient, antithrombotic therapy was shifted to warfarin plus low-dose aspirin. No further ischemic events occurred during the 1-year follow-up. It can be hypothesized that factor Xa inhibition by NOACs, such as rivaroxaban, could be insufficient in case of a thrombophilic state due to thrombin mutation. A brief review of the current literature on use of NOACs in acute coronary syndromes is also reported.

**Key words.** Acute coronary syndrome; Antithrombotic agents; Anticoagulants; Thrombectomy; Prothrombin; Thrombophilia.

G Ital Cardiol 2016;17(6 Suppl 2):235-255

## INTRODUZIONE

Le attuali linee guida raccomandano l'uso a lungo termine della terapia anticoagulante in pazienti con episodi recidivanti di tromboembolia polmonare e in caso di trombofilia accertata<sup>1</sup>. Recentemente, nel trattamento del tromboembolismo venoso, le opzioni terapeutiche si sono ampliate con l'approvazione dei nuovi anticoagulanti orali (NAO), quali dabigatran, rivaroxaban, apixaban ed edoxaban, in aggiunta all'uso consolidato degli antagonisti della vitamina K (warfarin e acenocumarolo). Ad oggi, tuttavia, sono disponibili pochi dati sull'efficacia e sulla sicurezza di tali farmaci in caso di diatesi trombofilica e nell'ambito delle sindromi coronariche acute.

## CASO CLINICO

Riportiamo il caso clinico di una paziente di 65 anni, di sesso femminile, ricoverata per sindrome coronarica acuta con persistente sopraslivellamento del tratto ST a sede inferiore, complicata da blocco atrioventricolare di terzo grado. La paziente assumeva cronicamente rivaroxaban (20 mg/die) a causa di pregressi episodi recidivanti di embolia polmonare idio-

patica. La paziente era inoltre in trattamento farmacologico con inibitore dell'enzima di conversione dell'angiotensina per ipertensione arteriosa e in passato era stata ricoverata per un precedente episodio di sindrome coronarica acuta senza persistente sopraslivellamento del tratto ST da dissezione spontanea del primo ramo diagonale.

Previo impianto di pacemaker temporaneo per correggere il blocco atrioventricolare, è stata eseguita coronarografia in emergenza che ha mostrato la presenza di un'occlusione trombotica acuta al tratto medio della coronaria destra in assenza di lesioni a carico del restante albero coronarico. Contestualmente è stata eseguita tromboaspirazione manuale, risultata efficace nell'ottenere ricanalizzazione completa del vaso e ripristino di flusso TIMI 3 (Figura 1). In assenza di significativa malattia aterosclerotica sottostante, non si è proceduto ad angioplastica coronarica o ad impianto di stent. All'ecocardiogramma si è riscontrata la presenza di ipocinesia della parete inferiore con lieve disfunzione ventricolare sinistra (frazione di eiezione 45%), lieve rigurgito mitralico e sostanziale normalità delle sezioni destre (escursione sistolica del piano valvolare tricuspidalico [TAPSE] 20 mm, pressione arteriosa polmonare sistolica 30 mmHg).

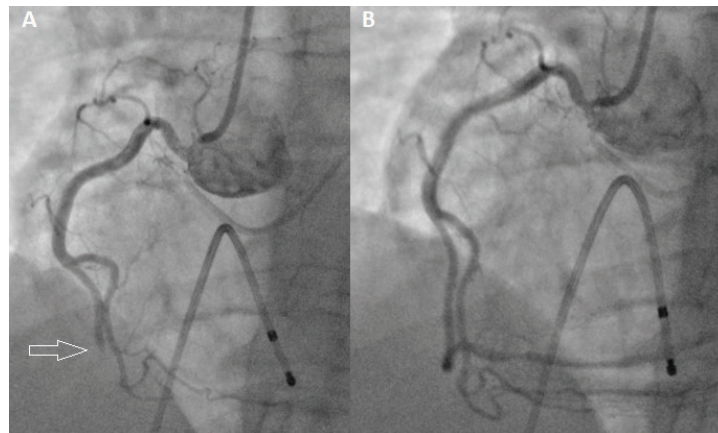
Visti i ripetuti fenomeni trombotici che hanno caratterizzato la storia clinica della paziente, nel sospetto di uno stato trombofilico, sono stati eseguiti alcuni test di laboratorio che hanno portato al riscontro di mutazione in eterozigosi del gene codificante il fattore II della coagulazione (*G20210A*). È risultata negativa, invece, la ricerca del fattore V di Leiden, del lupus anticoagulante, degli anticorpi antifosfolipidi, dell'iperomocisteinemia e del deficit degli anticoagulanti naturali.

© 2016 Il Pensiero Scientifico Editore

Gli autori dichiarano nessun conflitto di interessi.

Per la corrispondenza:

Dr. Mauro Li Calzi U.O.C. Cardiologia, Azienda Ospedaliero-Universitaria di Parma, Via Gramsci 14, 43126 Parma  
e-mail: mauro.licalzi@gmail.com



**Figura 1.** Esame angiografico con cateterismo selettivo della coronaria destra: occlusione al tratto medio (A); ricanalizzazione efficace dopo trombectomia manuale (B).

Considerando l'inefficacia della terapia anticoagulante che la paziente stava assumendo (rivaroxaban 20 mg/die) nel prevenire la trombosi coronarica spontanea, la terapia anti-trombotica è stata modificata passando all'associazione di warfarin (international normalized ratio 2-3) con bassa dose di acido acetilsalicilico (100 mg/die). Il successivo decorso clinico è stato regolare e non si sono registrati ulteriori eventi ischemici ad 1 anno di follow-up.

## DISCUSSIONE

L'effetto terapeutico dei NAO è stato chiaramente dimostrato in numerosi contesti clinici, quali il tromboembolismo venoso<sup>2</sup> e la fibrillazione atriale<sup>3</sup>. Nel caso clinico in questione, la paziente, affetta da trombofilia legata a mutazione della protrombina, nonostante fosse in terapia con un NAO, è andata incontro a trombosi coronarica spontanea e conseguente infarto miocardico acuto.

Allo stato attuale la letteratura fornisce poche informazioni circa l'uso dei NAO nell'ambito della trombofilia. Altri autori hanno descritto casi aneddotici di fallimento dei NAO nella prevenzione del tromboembolismo venoso e arterioso in pazienti affetti da sindrome da anticorpi antifosfolipidi<sup>4-6</sup>. Sono in corso trial randomizzati sull'uso di rivaroxaban (Ri-

varoxaban in Antiphospholipid Syndrome, RAPS) e apixaban (Apixaban for the Secondary Prevention of Thrombosis Among Patients With Antiphospholipid Syndrome, ASTRO-APS) in tale contesto clinico.

Controverso, al momento, è anche l'uso dei NAO nelle sindromi coronariche acute (Tabella 1). Nello studio ATLAS ACS 2-TIMI 51 (Anti-Xa Therapy to Lower Cardiovascular Events in Addition to Standard Therapy in Subjects with Acute Coronary Syndrome-Thrombolysis in Myocardial Infarction 51) l'uso di rivaroxaban, in aggiunta alla duplice terapia antiaggregante piastrinica in pazienti con recente episodio di sindrome coronarica acuta, ha significativamente ridotto l'incidenza di infarto miocardico spontaneo (tipo 1) rispetto al placebo (4.4 vs 5.7%, hazard ratio [HR] 0.80, p=0.01) sia al dosaggio di 2.5 mg bid (4.7 vs 5.7%, HR 0.84, p=0.08) che al dosaggio di 5 mg bid (4.1 vs 5.7%, HR 0.77, p=0.01). Si è tuttavia registrato un incremento del tasso di emorragie totali (2.1 vs 0.6%, p<0.001) ed emorragie intracraniche (0.6 vs 0.2%, p=0.009), senza differenza circa le emorragie fatali (0.3 vs 0.2%, p=0.66)<sup>7,8</sup>.

Anche apixaban è stato valutato in pazienti con sindrome coronarica acuta, in aggiunta a singola/duplice terapia antiaggregante orale con acido acetilsalicilico ± clopidogrel, nel trial APPRAISE-2 (Apixaban for Prevention of Acute Ischemic and Safety Events 2). Non sono state osservate differenze tra

**Tabella 1.** Revisione della letteratura sull'uso dei nuovi anticoagulanti orali nelle sindromi coronariche acute.

Studio	Terapia antitrombotica	MACE	Sanguinamenti maggiori TIMI
ATLAS ACS 2-TIMI 51 <sup>8</sup>	Rivaroxaban vs placebo + ASA e/o clopidogrel	HR 0.84 p=0.008	HR 3.96 p<0.001
APPRAISE-2 <sup>9</sup>	Apixaban vs placebo + ASA e/o clopidogrel	HR 0.91 p=NS	HR 6.62 (ASA) HR 2.44 (ASA + clopidogrel)
RE-DEEM <sup>10</sup>	Dabigatran vs placebo + ASA e clopidogrel	ND	HR 2.0-4.0
GEMINI-ACS-1 <sup>11</sup>	ASA o rivaroxaban + clopidogrel o ticagrelor	In corso	In corso

ASA, acido acetilsalicilico; HR, hazard ratio; MACE, eventi cardiovascolari avversi maggiori; ND, non disponibile; TIMI, Thrombolysis in Myocardial Infarction.

## INFARTO MIOCARDICO IN CORSO DI TERAPIA CON NAO

farmaco e placebo per l'endpoint composto di morte cardiovascolare, infarto miocardico e ictus. Rispetto al placebo, tuttavia, apixaban ha incrementato significativamente il tasso di sanguinamenti maggiori TIMI e lo studio, per tale motivo, è stato interrotto prematuramente<sup>9</sup>.

Nel trial di fase II RE-DEEM (Dabigatran vs Placebo in Patients With Acute Coronary Syndromes on Dual Antiplatelet Therapy) i pazienti trattati con dabigatran (50, 75, 110 o 150 mg bid), in aggiunta a terapia antiaggregante con acido acetilsalicilico e clopidogrel, hanno registrato un incremento significativo dei sanguinamenti maggiori e minori, senza benefici circa gli endpoint ischemici<sup>10</sup>.

Attualmente è inoltre in corso lo studio GEMINI-ACS-1 (A Study to Compare the Safety of Rivaroxaban Versus Acetylsalicylic Acid in Addition to Either Clopidogrel or Ticagrelor Therapy in Participants With Acute Coronary Syndrome) che sta confrontando l'efficacia e la sicurezza di una duplice terapia antitrombotica composta da rivaroxaban 2.5 mg bid + inibitore del recettore P2Y<sub>12</sub> (clopidogrel 75 mg/die o ticagrelor 90 mg bid) vs duplice terapia antiaggregante piastrinica con acido acetilsalicilico (100 mg/die) più inibitore del recettore P2Y<sub>12</sub><sup>11</sup>.

Il presente caso clinico e i dati attualmente disponibili in letteratura sottolineano la necessità di ulteriori studi per valutare l'efficacia dei NAO nella terapia e nella prevenzione delle recidive in pazienti con sindrome coronarica acuta, particolar-

mente in quelli con eventi trombotici spontanei non associati a malattia aterosclerotica.

### RIASSUNTO

Riportiamo il caso clinico di una paziente di 65 anni ricoverata per infarto miocardico acuto con sopraslivellamento del tratto ST a sede inferiore e concomitante blocco atrioventricolare di terzo grado. La paziente si trovava in terapia cronica con un nuovo anticoagulante orale (NAO, rivaroxaban) in seguito ad episodi recidivanti di tromboembolia polmonare. La coronarografia in emergenza ha mostrato un'occlusione trombotica acuta della coronaria destra in coronaropatia monovasale. Dopo efficace trombectomia manuale, in assenza di evidenza angiografica di aterosclerosi sottostante, non si è reso necessario procedere ad angioplastica né ad impianto di stent. Regolare il successivo decorso clinico. I test di laboratorio hanno dimostrato la presenza di mutazione in eterozigosi del gene per il fattore II (*G20210A*), confermando il sospetto di trombofilia. Vista l'inefficacia del NAO nel prevenire una trombosi coronarica spontanea, la terapia antitrombotica è stata modificata con l'associazione di warfarin ed acido acetilsalicilico. Non si sono verificati ulteriori eventi nel successivo follow-up ad 1 anno. Possiamo quindi ipotizzare che l'inibizione del fattore Xa da parte dei NAO, come rivaroxaban, possa essere inefficace in caso di diatesi trombofilica legata a mutazione della protrombina. Riportiamo inoltre una breve revisione della letteratura circa l'uso dei NAO nelle sindromi coronariche acute.

**Parole chiave.** Anticoagulanti; Antitrombotici; Protrombina; Sindrome coronarica acuta; Trombectomia; Trombofilia.

### BIBLIOGRAFIA

1. Konstantinides SV, Torbicki A, Agnelli G, et al. 2014 ESC guidelines on the diagnosis and management of acute pulmonary embolism. *Eur Heart J* 2014;35:3033-69.
2. Büller HR, Prins MH, Lensin AW, et al.; EINSTEIN-PE Investigators. Oral rivaroxaban for the treatment of symptomatic pulmonary embolism. *N Engl J Med* 2012;366:1287-97.
3. Patel MR, Mahaffey KW, Garg J, et al.; ROCKET AF Investigators. Rivaroxaban versus warfarin in nonvalvular atrial fibrillation. *N Engl J Med* 2011;365:883-91.
4. Schaefer JK, McBane RD, Black DF, Williams NL, Moder KG, Wysokinski WE. Failure of dabigatran and rivaroxaban to prevent thromboembolism in antiphospholipid syndrome: a case series of three

patients. *Thromb Haemost* 2014;112:947-50.

5. Win K, Rodgers GM. New oral anticoagulants may not be effective to prevent venous thromboembolism in patients with antiphospholipid syndrome. *Am J Hematol* 2011;89:1017.
6. Son M, Wypasek E, Lowenhoff-Celinska M, Undas A. The use of rivaroxaban in patients with antiphospholipid syndrome: a series of 12 cases. *Thromb Res* 2015;135:1035-6.
7. Cavender MA, Gibson CM, Braunwald E, et al. The effect of rivaroxaban on myocardial infarction in the ATLAS ACS 2-TIMI 51 trial. *Eur Heart J Acute Cardiovasc Care* 2015;4:468-74.
8. Mega JL, Braunwald E, Wiviott SD, et al.; ATLAS ACS 2-TIMI 51 Investigators. Rivaroxaban in patients with a recent

acute coronary syndrome. *N Engl J Med* 2012;366:9-19.

9. Hess CN, James S, Lopes RD, et al. Apixaban plus mono versus dual antiplatelet therapy in acute coronary syndromes: insights from the APPRAISE-2 trial. *J Am Coll Cardiol* 2015;66:777-87.
10. Oldgren J, Budaj A, Granger CB, et al.; RE-DEEM Investigators. Dabigatran vs placebo in patients with acute coronary syndromes on dual antiplatelet therapy: a randomized, double-blind, phase II trial. *Eur Heart J* 2011;32:2781-9.
11. Povsic TJ, Roe MT, Ohman EM, et al. A randomized trial to compare the safety of rivaroxaban vs aspirin in addition to either clopidogrel or ticagrelor in acute coronary syndrome: the design of the GEMINI-ACS-1 phase II study. *Am Heart J* 2016;174:120-8.