- Copyright - Il Pensiero Scientifico Editore downloaded by IP 216.73.216.91 Sat, 05 Jul 2025, 20:27:28

Impianto transcatetere di valvola aortica in paziente con bioprotesi aortica sutureless degenerata: descrizione di un caso e revisione della letteratura

Corrado Lettieri[1], Michele Romano[1], Nicola Camurri[2], Tullio Niglio[3], Federica Serino[3], Francesca Cionini[1], Nicola Baccaglioni[1], Francesca Buffoli[1], Renato Rosiello[1], Manfredo Rambaldini[2]

[1]*S.C. Cardiologia, Dipartimento Cardio-Toraco-Vascolare, ASST "Carlo Poma", Mantova*
[2]*S.C. Cardiochirurgia, Dipartimento Cardio-Toraco-Vascolare, ASST "Carlo Poma", Mantova*
[3]*Laboratorio di Emodinamica, Dipartimento di Scienze Biomediche Avanzate, Università degli Studi "Federico II", Napoli*

Sutureless aortic bioprostheses (SAB) provide shorter aortic cross-clamp time and cardiopulmonary bypass duration compared to conventional aortic valve replacement. Similarly to other bioprostheses, reintervention may become necessary in some cases because of long-term structural degeneration of the valve. Valve-in-valve (ViV) transcatheter aortic valve replacement may represent an effective and safe alternative to aortic valve replacement in patients with degenerated bioprostheses who carry a high risk for reintervention. We report the case of a self-expandable transcatheter ViV procedure in a degenerated SAB.

Key words. Sutureless aortic bioprostheses; Transcatheter aortic valve implantation; Valve-in-valve procedure.

G Ital Cardiol 2017;18(12 Suppl 1):18S-21S

INTRODUZIONE

L'utilizzo di bioprotesi aortiche sutureless (SAB) è in continuo incremento per i ridotti tempi di clampaggio aortico e la minor durata di bypass cardiopolmonare rispetto alle tecniche standard di sostituzione valvolare aortica[1]. Come altre bioprotesi, alcune possono necessitare di reintervento per degenerazione strutturale nel tempo.

La sostituzione valvolare transcatetere mediante tecnica valve-in-valve (ViV) si è dimostrata una valida alternativa, in termini di efficacia e sicurezza, alla sostituzione valvolare aortica chirurgica nella maggior parte dei pazienti con bioprotesi degenerata e ad elevato rischio chirurgico[2,3]. Tuttavia, i vantaggi di una ViV nel trattamento di una SAB degenerata non sono ancora definiti.

Di seguito viene presentato un caso di ViV transcatetere con valvola self-expandable in una SAB degenerata, in merito al quale vengono fornite considerazioni tecniche ed una revisione della letteratura scientifica sull'argomento.

CASO CLINICO

Una paziente donna, 84 anni, con storia di fibrillazione atriale parossistica, artrite reumatoide in terapia steroidea cronica e precedente (2012) sostituzione valvolare aortica chirurgica con impianto di SAB Perceval™ M (Liva Nova PLC, Londra, UK), è stata ricoverata nel 2017 presso il nostro Istituto per dispnea da sforzo ingravescente.

Durante il ricovero l'esame ecocardiografico transtoracico e transesofageo hanno evidenziato degenerazione della bioprotesi (gradiente transvalvolare aortico medio di 36 mmHg, gittata sistolica 34 ml, area valvolare 0.41 cm^2, rigurgito intraprotesico moderato-severo, funzione sistolica sinistra conservata ed ipertensione polmonare sistolica di circa 65 mmHg) (Figura 1).

Lo studio angiografico ed emodinamico ha confermato la presenza di degenerazione protesica combinata (gradiente transvalvolare di picco di 55 mmHg e rigurgito aortico di grado 3) (Figura 1).

Le diverse opzioni terapeutiche sono state discusse dall'Heart Team con la decisione per una procedura ViV percutanea rispetto ad un reintervento tradizionale in considerazione dell'elevato rischio chirurgico della paziente.

La tomografia computerizzata multidetettore (MDCT) ha mostrato una protesi valvolare deformata con incompleta espansione dovuta ad in-folding a livello del seno coronarico di destra (Figura 2).

Mediante approccio percutaneo transfemorale in lieve sedazione, si è proceduto ad impianto di valvola 26 mm Evolut R™ (Medtronic, Minneapolis, MN, USA) senza predilatazione, con posizionamento a livello del margine inferiore della SAB. Durante l'iniziale fase di rilascio, è stata esercitata una leggera spinta sulla guida per garantire un orientamento coassiale della protesi percutanea con la SAB. Successivamente, dopo il flaring della protesi, è stata applicata una leggera spinta sul sistema di rilascio durante lo "screwing" del dispositivo per evitare il "pop-up" della Evolute R e il rischio di trascinamento o dislocamento della Perceval (Figura 3).

© 2017 Il Pensiero Scientifico Editore
Gli autori dichiarano nessun conflitto di interessi.
Per la corrispondenza:
Dr. Corrado Lettieri S.C. Cardiologia, Dipartimento Cardio-Toraco-Vascolare, ASST "Carlo Poma", Strada Lago Paiolo 10, 46100 Mantova
e-mail: corrado.lettieri@gmail.com

- Copyright - Il Pensiero Scientifico Editore downloaded by IP 216.73.216.91 Sat, 05 Jul 2025, 20:27:28

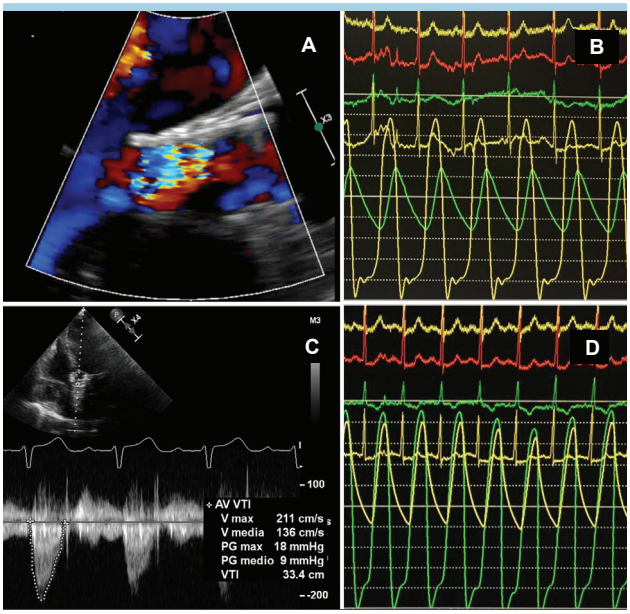

Figura 1. Misurazioni ecocardiografiche ed emodinamiche. *A*: rigurgito intraprotesico all'ecocardiogramma transesofageo. *B*: gradiente transaortico di picco pre-impianto transcatetere di valvola aortica (TAVI). *C*: gradiente transaortico medio post-TAVI. *D*: gradiente transaortico di picco post-TAVI.

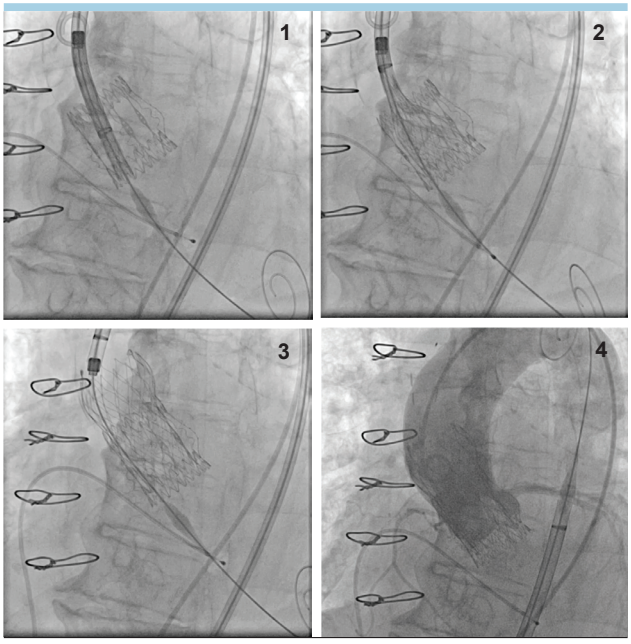

Figura 3. Step fluoroscopici sequenziali del rilascio della valvola Evolut R 26 mm.

I risultati emodinamici, ecocardiografici ed angiografici sono mostrati nelle Figure 1 e 3. L'emostasi arteriosa è stata ottenuta mediante doppio dispositivo di chiusura vascolare Proglide™ (Abbott, Abbott Park, IL, USA).

La MDCT pre-dimissione ha evidenziato il corretto posizionamento del margine distale della Evolut R circa 2 mm sopra l'anello distale della SAB, con minima compressione della valvola impiantata per via percutanea a tale livello ma con circolarità del perimetro in corrispondenza dei lembi della Evolut R (Figura 4).

La paziente è stata dimessa in terapia con warfarin e clopidogrel 75 mg/die e il decorso clinico a 90 giorni è stato privo di eventi.

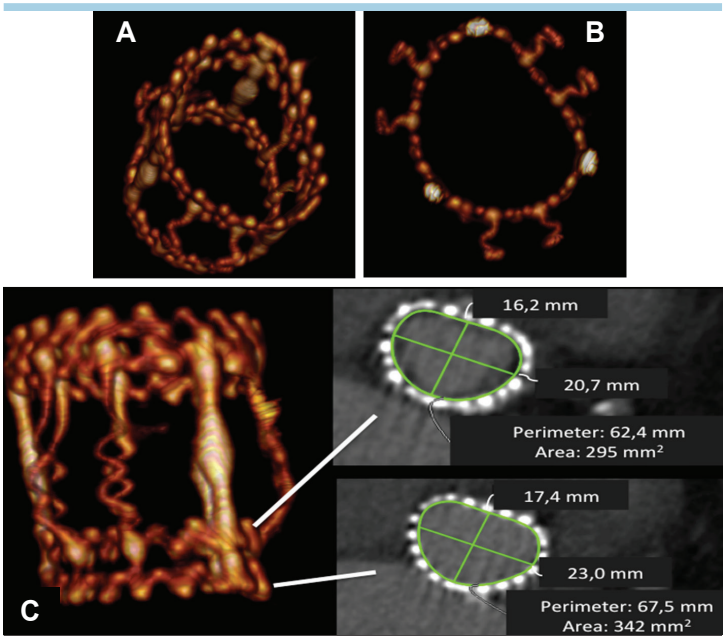

Figura 2. Tomografia computerizzata multidetettore (MDCT). *A* e *B*: ricostruzione MDCT della Perceval M che mostra in-folding della protesi a livello del seno coronarico destro. *C* e *D*: diametri, perimetro ed area a livello degli anelli di inflow e outflow.

- Copyright - Il Pensiero Scientifico Editore downloaded by IP 216.73.216.91 Sat, 05 Jul 2025, 20:27:28

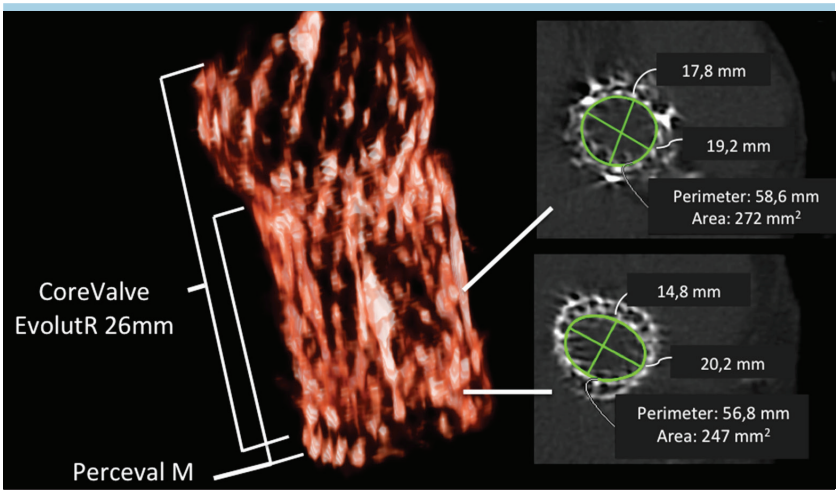

Figura 4. Misurazioni alla tomografia computerizzata multidetettore post-impianto transcatetere di valvola aortica: diametri, perimetro e area a livello dell'anulus e dei lembi della valvola Evolut R.

DISCUSSIONE

La procedura ViV transcatetere è attualmente una strategia alternativa nel trattamento di bioprotesi valvolari aortiche degenerate nei pazienti con elevato rischio chirurgico[2].

Per quanto riguarda le SAB degenerate, i dati sono molto limitati per l'esperienza relativamente recente nell'impianto di tali bioprotesi e la conseguente bassa incidenza di degenerazione delle stesse. In un registro pilota di Amabile et al.[4], su 265 impianti in un periodo di 9 anni, la degenerazione di una SAB si è verificata nell'1.9% dei casi. Nella casistica di Baert et al.[5] una severa disfunzione di una SAB si è verificata nel 2.9% dei pazienti operati.

Nel nostro istituto, su un totale di 150 Perceval™ impiantate in un periodo di 5 anni, questo è il primo caso rilevato di degenerazione di SAB (0.7%). Nel trattamento di una protesi sutureless due elementi dovrebbero essere tenuti in considerazione: a) problematiche correlate al malfunzionamento o alla degenerazione di SAB, b) problematiche correlate alla procedura ViV percutanea in SAB degenerata.

Problematiche correlate al malfunzionamento o alla degenerazione di bioprotesi aortica sutureless

Il malposizionamento e l'inappropriato sizing della valvola sono fattori associati allo sviluppo di leak paravalvolare e a precoce degenerazione della protesi[5]. In caso di malposizionamento, la valvola è generalmente ben ancorata, ma l'anello di inflow è dislocato al di sotto o al di sopra dell'anulus della valvola nativa. La sovrastima della misura della protesi può generare precoce degenerazione dei lembi e recoil della struttura metallica con perdita di contatto tra la protesi e la parete aortica, e conseguente sviluppo di leak paravalvolare. Anche in assenza di recoil, un lieve in-folding della protesi può determinare precoce degenerazione e malfunzionamento dei lembi, con conseguente rischio di stenosi e/o rigurgito intraprotesico.

Nel nostro caso l'anello di inflow era posizionato correttamente con conservato contatto a livello dell'anulus, ma era presente un lieve in-folding con rigurgito intrapotesico e degenerazione dei lembi, suggerendo che il meccanismo determinante la disfunzione valvolare fosse più probabilmente legato all'oversizing protesico. Come sottolineato da alcuni autori[5], nell'impianto delle SAB è necessario ottimizzare i metodi di misurazione e seguire le raccomandazioni del produttore, cioè scegliere la protesi più piccola in caso di indecisione tra due misure.

Problematiche correlate alla procedura valve-in-valve percutanea in bioprotesi aortica sutureless degenerata

In letteratura sono stati riportati solo 8 casi di ViV percutanea in bioprotesi degenerate sutureless, di cui 5 con valvole self-expandable e 3 con valvole balloon-expandable[4,6-8].

L'impianto percutaneo di valvola aortica in una SAB richiede specifiche avvertenze:

- innanzitutto, il corpo elastico dello stent della SAB e l'assenza di suture possono teoricamente comportare il rischio di instabilità valvolare e dislocazione nel momento in cui si impianta un'ulteriore valvola (percutanea) all'interno di quella già presente;
- secondo, l'ottimale posizionamento delle valvole transcatetere all'interno di valvole con struttura metallica richiede la dettagliata conoscenza delle caratteristiche strutturali di ogni specifico dispositivo. La SAB è caratterizzata da due anelli (uno inferiore e uno superiore), tre elementi commissurali che supportano la valvola e tre paia di elementi sinusoidali che ne garantiscono la fissazione ai seni di valsalva. Quando la SAB è correttamente posizionata, l'anello superiore si localizza a livello dell'anulus decalcificato, mentre il segmento inferiore della valvola protrude nel tratto di efflusso ventricolare sinistro per circa 5 mm. Una ViV con impianto troppo basso, in particolare con valvola self-expandable, può determinare una incompleta espansione della protesi con malfunzionamento dei lembi a causa della costrizione dell'anello di nitinolo a livello dell'anulus o dei lembi della SAB. Di conseguenza, il margine distale della valvola self-expandable dovrebbe essere posizionato a livello del bordo inferiore della SAB o 2-3 mm più in alto;
- terzo, non è noto quale sia il miglior dispositivo per una ViV in una SAB. Sia le valvole self-expandable che quelle balloon-expandable hanno mostrato buoni risultati nei casi

- Copyright - Il Pensiero Scientifico Editore downloaded by IP 216.73.216.91 Sat, 05 Jul 2025, 20:27:28

riportati[4,6-8], ma permangono alcune problematiche relative all'inadeguato sealing, con possibile rigurgito residuo, ed ai gradienti transvalvolari postprocedurali. Teoricamente, una valvola balloon-expandable dovrebbe garantire una migliore espansione grazie alla maggiore forza radiale, riducendo così il rischio di leak paravalvolare. D'altra parte, considerata la modalità di impianto di tali dispositivi (posizionamento con i lembi valvolari protesici a livello dell'anulus), gradienti transprotesici più elevati potrebbero essere maggiormente frequenti dopo una procedura ViV con una valvola balloon-expandable rispetto ad una self-expandable[5]. Nel nostro caso la modalità di posizionamento del dispositivo e la funzione sovra-anulare dei lembi valvolari della Evolut R hanno permesso di ottenere gradienti transvalvolari simili a quelli delle procedure di impianto transcatetere su valvole native, con leak paraprotesico triviale.

Conclusioni

Come in altri report precedentemente pubblicati, il presente caso dimostra come la ViV aortica transcatetere in una SAB degenerata sia fattibile e possa rappresentare una valida opzione di trattamento in pazienti selezionati. Ulteriori dati da registri multicentrici sono necessari per confermare questi risultati immediati e valutare l'outcome a lungo termine.

RIASSUNTO

Le bioprotesi aortiche sutureless (SAB) garantiscono ridotti tempi di clampaggio aortico e minor durata di bypass cardiopolmonare, se confrontate con le tecniche standard di sostituzione valvolare aortica. Come per altre bioprotesi, in alcuni casi è necessario il reintervento a causa della degenerazione strutturale della valvola a lungo termine. In pazienti con bioprotesi degenerata e ad alto rischio per il reintervento chirurgico convenzionale, la sostituzione transcatetere della valvola aortica mediante tecnica valve-in-valve (ViV) si è dimostrata essere un'efficace e sicura alternativa alla sostituzione valvolare aortica. Riportiamo un caso di ViV transcatetere con valvola self-expandable in una SAB degenerata.

Parole chiave. Bioprotesi aortica sutureless; Impianto transcatetere di valvola aortica; Procedura valve-in-valve.

BIBLIOGRAFIA

1. Phan K, Tsai YC, Niranjan N, et al. Sutureless aortic valve replacement: a systematic review and meta-analysis. Ann Cardiothorac Surg 2015;4:100-11.

2. Dvir D, Webb JG, Bleiziffer S, et al. Transcatheter aortic valve implantation in failed bioprosthetic surgical valves. JAMA 2014;312:162-70.

3. Bapat V, Attia R, Redwood S, et al. Use of transcatheter heart valves for a valve-in-valve implantation in patients with degenerated aortic bioprosthesis: technical considerations and results. J Thorac Cardiovasc Surg 2012;144:1372-9.

4. Amabile N, Zannis K, Veugeois A, Caussin CJ. Early outcome of degenerated self-expandable sutureless aortic prostheses treated with transcatheter valve implantation: a pilot series. J Thorac Cardiovasc Surg 2016;152:1635-7.

5. Baert J, Astarci P, Noirhomme P, de Kerchove L. The risk of oversizing with sutureless bioprosthesis in small aortic annulus. J Thorac Cardiovasc Surg 2017;153:270-2.

6. Landes U, Sagie A, Kornowski R. Transcatheter aortic valve implantation in degenerative sutureless Perceval aortic bioprosthesis. Catheter Cardiovasc Interv 2016 Oct 3. doi: 10.1002/ccd.26576 [Epub ahead of print].

7. Di Eusanio M, Saia F, Pellicciari G, et al. In the era of the valve-in-valve: is transcatheter aortic valve implantation (TAVI) in sutureless valves feasible? Ann Cardiothorac Surg 2015;4:214-7.

8. Durand E, Tron C, Eltchaninoff H. Emergency transcatheter aortic valve implantation for acute and early failure of sutureless Perceval aortic valve. Can J Cardiol 2015;31:1204.e13-5.