- Copyright - Il Pensiero Scientifico Editore downloaded by IP 216.73.216.252 Tue, 15 Jul 2025, 20:48:16

Procedura percutanea combinata di riparazione dell'insufficienza mitralica con tecnica "edge-to-edge" e di chiusura dell'auricola sinistra

Gianpiero D'Amico, Tommaso Fabris, Chiara Fraccaro, Giuseppe Tarantini

Dipartimento di Scienze Cardiache, Toraciche e Vascolari, Policlinico Universitario di Padova

Percutaneous mitral valve repair (MVR) using MitraClip system has been shown to be effective in patients with severe symptomatic mitral regurgitation deemed at high surgical risk. Atrial fibrillation is frequently observed in this setting, and the presence of a contraindication to oral anticoagulation is also very common in these patients. In this context, percutaneous left atrial appendage occlusion (LAAO) may be a valid alternative in reducing the thromboembolic risk. Since there is a large overlap between these two populations and the two procedures share some common steps, a combined approach of percutaneous MVR using the MitraClip system and LAAO may be considered a suitable strategy for patients with serious contraindications to both cardiac surgery and chronic antithrombotic therapy.

Here we report the case of a patient affected by severe functional mitral regurgitation, secondary to post-infarction ventricular dilation, symptomatic for heart failure despite optimal medical therapy and cardiac resynchronization, and by atrial fibrillation with a contraindication for systemic anticoagulation due to high bleeding risk. Therefore, it was decided to perform a combined transcatheter procedure of MVR and LAAO.

Key words. Atrial fibrillation; Percutaneous left atrial appendage occlusion; MitraClip; Mitral regurgitation.

G Ital Cardiol 2019;20(3 Suppl 1):35S-39S

INTRODUZIONE

Una significativa insufficienza mitralica (IM) è presente in circa il 30% dei pazienti con infarto miocardico pregresso o scompenso cardiaco cronico[1,2]. In assenza di intervento, l'IM rappresenta per i pazienti sintomatici un importante predittore di mortalità. La procedura di riparazione percutanea con tecnica "edge-to-edge" mediante dispositivo MitraClip (Abbott Vascular) si è dimostrata sicura ed efficace nel ridurre il grado di IM e nel migliorare la classe funzionale se paragonata alla terapia chirurgica[3] e superiore in termini di mortalità e riospedalizzazioni per scompenso cardiaco in pazienti selezionati, se confrontata alla terapia medica[4].

Nei pazienti con fibrillazione atriale (FA) non reumatica, la sede in cui sono localizzati i trombi nel 90% dei casi è l'auricola sinistra, a causa della stasi che deriva dalla perdita della contrazione atriale e auricolare. La chiusura percutanea dell'auricola sinistra è emersa come strategia terapeutica alternativa per i pazienti con controindicazione alla terapia anticoagulante orale a lungo termine, dimostrando di essere non inferiore alla terapia con warfarin nella prevenzione di eventi tromboembolici, con una minore incidenza di eventi emorragici[5].

© 2019 Il Pensiero Scientifico Editore
Gli autori dichiarano nessun conflitto di interessi.
Per la corrispondenza:
Prof. Giuseppe Tarantini Clinica Cardiologica, Dipartimento di Scienze Cardiache, Toraciche e Vascolari, Università degli Studi, Viale Giustiniani 2, 35128 Padova
e-mail: giuseppe.tarantini.1@gmail.com

La procedura combinata transcaterere di riparazione dell'IM e di chiusura dell'auricola sinistra potrebbe essere considerata una strategia terapeutica completa ed efficace, mirata da un lato alla riduzione dei sintomi e delle riospedalizzazioni, dall'altro lato alla riduzione del rischio tromboembolico ed emorragico a lungo termine.

CASO CLINICO

Riportiamo il caso di un uomo di 74 anni, iperteso, dislipidemico, affetto da FA cronica in terapia anticoagulante e da insufficienza renale cronica al IV stadio (filtrato glomerulare 29 ml/min/1.73 m^2) con conseguente anemia cronica. Era inoltre affetto da una cardiopatia dilatativa postinfatuale in esiti di un infarto miocardico con sopraslivellamento del tratto ST sottoposto in urgenza a rivascolarizzazione percutanea con stent medicati su tronco comune e ramo discendente anteriore prossimale-medio e successivo completamento di rivascolarizzazione a carico della coronaria destra. Alcuni mesi dopo il paziente, nonostante terapia medica ottimale, aveva presentato un primo ricovero per scompenso cardiaco e concomitante riscontro di blocco atrioventricolare parossistico di secondo grado, blocco di branca destra ed emiblocco anteriore sinistro con durata complessiva del QRS >140 ms, per cui veniva sottoposto a terapia di resincronizzazione cardiaca (CRT). Subito dopo l'impianto di dispositivo per CRT, l'ecocardiogramma transtoracico mostrava un ventricolo sinistro moderatamente dilatato (volume telediastolico indicizzato 97 ml/m^2), con moderata riduzione della funzione di pompa (frazione di eiezione 33%), in presenza di alte-

- Copyright - Il Pensiero Scientifico Editore downloaded by IP 216.73.216.252 Tue, 15 Jul 2025, 20:48:16

razioni della cinetica regionale prevalentemente a carico di setto e parete anteriore, IM di grado severo da meccanismo funzionale, severa dilatazione atriale sinistra e segni indiretti di ipertensione polmonare. Seguiva ciclo di riabilitazione cardiologica, al termine del quale, nonostante terapia medica ottimizzata e CRT, il vizio mitralico persisteva e risultava invariata la dispnea da sforzi lievi (classe NYHA III). Un ecocardiogramma transesofageo (ETE) eseguito al termine del ciclo di riabilitazione confermava il rigurgito mitralico severo con jet eccentrico diretto contro la parete posteriore dell'atrio sinistro dovuto a "tethering" a carico principalmente del lembo posteriore e dilatazione dell'anulus mitralico (volume rigurgitante 60 ml) (Figura 1). Poche settimane dopo il paziente giungeva alla nostra osservazione in seguito alla comparsa da circa 1 settimana di contrazione della diuresi e peggioramento della dispnea da sforzo, comparsa di tosse secca, tale da indurlo ad accedere in Pronto Soccorso. Seguiva ricovero presso il nostro reparto, durante il quale si otteneva un sufficiente ma labile compenso clinico.

Il paziente presentava un rischio chirurgico non trascurabile (STS 5%, EuroSCORE logistico 17.6%, EuroSCORE II 6.4%), pertanto dopo discussione collegiale del caso in Heart Team veniva posta indicazione a correzione transcatetere del vizio mitralico. Inoltre, in considerazione dell'elevato rischio emorragico (HAS-BLED pari a 4 in assenza di fattori correggibili), si optava per combinare l'impianto di MitraClip alla chiusura percutanea di auricola sinistra con dispositivo Amplatzer Amulet (Abbott Vascular).

La procedura veniva condotta in sala di emodinamica, in anestesia generale, previa intubazione orotracheale. Dopo reperimento di accesso venoso femorale, il paziente veniva sottoposto a puntura transettale mediante sistema introduttore-dilatatore di Mullins e ago di Brockenbrough. Mediante guida ETE, la puntura veniva eseguita a 3 cm dall'anulus mitralico e a 4 cm dal punto di coaptazione dei lembi, in una posizione tendenzialmente posteriore della fossa ovale (Figura 2A). Subito dopo la puntura transettale, venivano somministrate 5000 U endovena di eparina sodica, e successivi boli in modo da mantenere un tempo di coagulazione attivato >250 s. Mediante una guida stiff adagiata in vena polmonare superiore sinistra, il catetere di Mullins veniva rimosso e sostituito con il catetere guida e con il sistema di rilascio del dispositivo MitraClip (24 Fr). La clip veniva pertanto portata a livello dell'orifizio mitralico. Attraverso la guida ETE bi- e tridimensionale, la clip veniva posizionata e rilasciata a livello degli scallop A2 e P2 (Figure 2B e 2C). L'ETE intraprocedurale documentava una insufficienza residua di grado trascurabile (Figura 2D).

Dopo aver rimosso il sistema di rilascio e aver nuovamente posizionato una guida stiff in vena polmonare superiore sinistra, il catetere guida della MitraClip veniva ritirato e sostituito con il sistema catetere-introduttore da 12 Fr Amplatzer Torq-Vue 45°x45° (Abbott Vascular) del dispositivo Amulet. Data la differenza di calibro dei cateteri, veniva posizionato a livello dell'accesso venoso femorale un "punto a otto", in modo da garantire un'adeguata emostasi (Figura 2E).

L'ETE e l'angiografia mostravano un'auricola monolobata a morfologia "windsock". Le misure a livello della "landing zone" risultavano pari a 15 mm. Veniva pertanto scelto un dispositivo Amulet di misura 20 mm, che attraverso il caricatore veniva inserito e fatto avanzare nel catetere guida fino all'auricola sinistra e rilasciato sotto guida fluoroscopica ed ETE al primo tentativo in assenza di complicanze (Figure 2F e 2G). Al controllo angiografico ed ecocardiografico l'auricola appariva ben esclusa, in assenza di leak. Si procedeva pertanto alla rimozione del catetere guida e al completamento dell'emostasi vascolare mediante il punto a otto posizionato in precedenza.

Il tempo procedurale (cute-cute) è stato di 90 min; il tempo di scopia è stato di 20 min. In totale il mezzo di contrasto utilizzato è stato pari a 180 ml.

Il paziente è stato dimesso pochi giorni dopo la procedura in singola terapia antiaggregante con acido acetilsalicilico. L'ecocardiogramma pre-dimissione ha mostrato un'IM residua di grado lieve (Figura 2H), una riduzione del grado di dilatazione del ventricolo sinistro (volume telediastolico indicizzato 84 ml/m^2), associato a severa riduzione della funzione di pompa (frazione di eiezione 24%). Al follow-up clinico a 10 mesi il paziente si presenta in classe funzionale NYHA II con riferito miglioramento della qualità di vita, e nel frattempo non si sono verificati nuovi episodi di scompenso cardiaco né episodi ischemici cerebrali. Inoltre, all'ecocardiografia di controllo è stato confermato il successo procedurale con IM residua di grado lieve-moderato.

DISCUSSIONE

In questo caso clinico abbiamo mostrato la fattibilità di un intervento transcatetere combinato di riparazione di IM con MitraClip e chiusura di auricola sinistra in un paziente

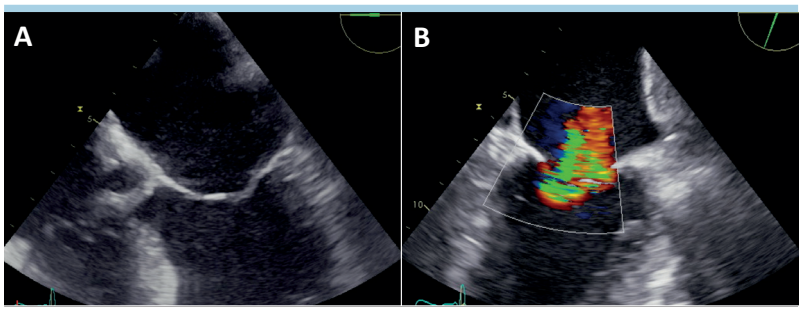

Figura 1. (*A*) L'ecocardiogramma transesofageo (ETE) basale in proiezione 3 camere mostra il "tethering" prevalentemente a carico del lembo posteriore della valvola mitrale, quale principale meccanismo dell'insufficienza mitralica funzionale. (*B*) Rigurgito valvolare mitralico di grado severo documentato all'ETE con color Doppler in proiezione 2 camere apicale.

- Copyright - Il Pensiero Scientifico Editore downloaded by IP 216.73.216.252 Tue, 15 Jul 2025, 20:48:16

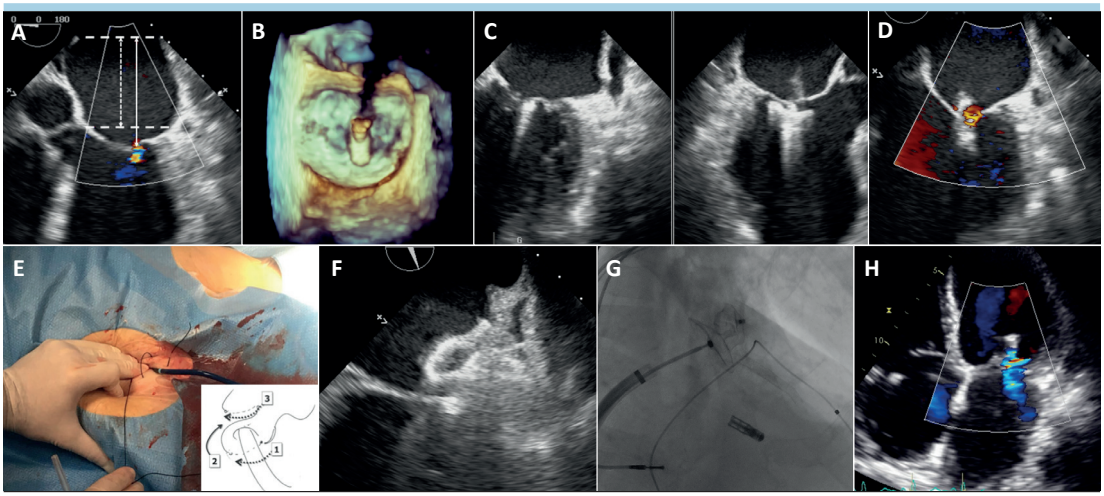

Figura 2. (*A*) L'ecocardiogramma transesofageo (ETE) intraprocedurale mostra il "tenting" a livello della fossa ovale, ad una distanza dal piano anulare e dal piano di coaptazione dei lembi mitralici di rispettivamente 3 cm (linea tratteggiata) e 4 cm (linea continua). (*B*) L'ETE intraprocedurale con ricostruzione tridimensionale mostra l'avanzamento della clip a livello degli scallop A2 e P2. (*C*) L'ETE con ricostruzione biplanare conferma il corretto posizionamento della clip prima del "grasping". (*D*) A fine procedura il rigurgito mitralico residuo appare di grado trascurabile all'ETE con color Doppler, con un gradiente transmitralico pari a 3 mmHg. (*E*) Emostasi a livello dell'accesso femorale venoso con "punto a otto" (foto e schema) dopo rimozione del catetere guida della MitraClip, prima dell'inserimento del catetere guida del dispositivo di chiusura dell'auricola sinistra. (*F*) L'ETE intraprocedurale mostra il corretto posizionamento del dispositivo Amulet all'interno dell'auricola sinistra. (*G*) Immagine fluoroscopica durante la fase finale di rilascio del dispositivo Amulet. (*H*) L'ecocardiogramma transtoracico color Doppler pre-dimissione conferma il successo della procedura di MitraClip con una insufficienza residua di grado lieve.

affetto da IM severa funzionale considerato ad alto rischio per correzione chirurgica del vizio valvolare. L'indicazione a occlusione dell'auricola sinistra è stata dettata dall'elevato rischio tromboembolico combinato ad un elevato rischio di eventi emorragici in corso di terapia anticoagulante orale.

I pazienti con IM vanno incontro a FA in una percentuale non trascurabile di casi; inoltre alcune delle comorbilità che configurano l'alto rischio chirurgico sono associate ad un elevato rischio emorragico, specie in presenza di terapia anticoagulante orale. Prendendo in considerazione le casistiche di MitraClip a maggior rischio chirurgico (Tabella 1), si può

Tabella 1. Caratteristiche di base dei pazienti sottoposti ad impianto di MitraClip arruolati negli studi ACCESS-EU[6] e EVEREST II High Risk[7].

	ACCESS-EU (n=567)	EVEREST II High Risk Study braccio MitraClip (n=78)
Età media (anni)	73.7	76.7
Pazienti di età >75 anni	45.1%	61.5%
Ipertensione arteriosa	76.1%	89.7%
Diabete mellito	29.6%	41%
Insufficienza renale cronica	41.6%	23.1%
Pregressa rivascolarizzazione miocardica percutanea	38.2%	38.5%
Pregresso bypass aortocoronarico	28.9%	55.1%
Scompenso cardiaco	70.1%	100%
Malattia coronarica	62.7%	84.2%
Pregresso infarto miocardico	32%	55.8%
Fibrillazione atriale	67.7%	61.6%
Eventi cerebrovascolari	12.9%	17.9%
EuroSCORE logistico medio	23	–
STS risk score medio	–	14.2

EuroSCORE, European System for Cardiac Operative Risk Evaluation; STS, Society of Thoracic Surgeons.

- Copyright - Il Pensiero Scientifico Editore downloaded by IP 216.73.216.252 Tue, 15 Jul 2025, 20:48:16

notare come la prevalenza di FA raggiunga circa i due terzi della popolazione e come le caratteristiche che definiscono un aumentato rischio chirurgico ed emorragico (insufficienza renale, diabete mellito, eventi cerebrovascolari pregressi, ecc.) siano ampiamente presenti nelle popolazioni in studio[6,7]. Il caso descritto presentava molte delle caratteristiche di queste popolazioni, essendo affetto da insufficienza renale cronica, ipertensione arteriosa, pregressa rivascolarizzazione miocardica percutanea e scompenso cardiaco.

L'esclusione o l'escissione chirurgica dell'auricola sinistra in corso di interventi cardiochirurgici è attualmente raccomandata dalle linee guida europee sul trattamento della FA e da quelle sul trattamento delle valvulopatie, con una raccomandazione di classe IIb e un livello di evidenza B, mentre ha una raccomandazione di classe IIa (con livello di evidenza C) nelle linee guida della Società di Chirurgia Toracica[8-10]. Tali evidenze tuttavia provengono da trial randomizzati di bassa numerosità e insufficiente potenza statistica e da dati retrospettivi, che nel complesso mostrano come l'escissione chirurgica dell'auricola sinistra si associ a un vantaggio in termini di eventi cerebrali embolici a breve e medio termine[11]. A tale riguardo il trial LAAO III randomizzerà 4700 pazienti sottoposti a chirurgia cardiaca e affetti da FA alla chiusura vs non chiusura chirurgica dell'auricola sinistra. Il trial avrà un'adeguata potenza statistica per evidenziare differenze tra i due trattamenti in termini di ictus o eventi embolici periferici[12].

Limitate evidenze esistono anche per quanto riguarda la procedura combinata interamente transcatetere di riparazione di IM e occlusione di auricola sinistra. Queste derivano principalmente da singoli casi clinici o casistiche esigue (al massimo 25 pazienti arruolati)[13-16], che mostrano la fattibilità tecnica e la sicurezza della procedura combinata.

Da un punto di vista teorico, combinare le due procedure potrebbe avere i seguenti punti di forza:

- evitare un secondo accesso vascolare e una seconda puntura transettale, minimizzando le relative complicanze associate;
- ridurre il tempo cumulativo di procedura e di scopia, in quanto le due procedure condividono gli step iniziali;
- ridurre il tempo di degenza ospedaliera in una popolazione anziana e fragile.

In caso di procedura combinata particolare attenzione deve essere posta alla puntura transettale. Per l'intervento di MitraClip la puntura deve essere localizzata nella parte superiore e posteriore della fossa ovale, al fine di poter direzionare il catetere di rilascio al di sopra della valvola mitrale; l'altezza della puntura dovrebbe essere compresa tra 35 e 45 mm al di sopra del piano valvolare mitralico per poter garantire uno spazio adeguato di manovrabilità della clip durante le fasi di movimento, angolazione e orientamento del catetere rispetto al piano valvolare mitralico[17]. Punture più alte sono in genere richieste in caso di jet più mediali. Essendo invece l'auricola sinistra orientata anteriormente, una puntura transettale posteriore e lievemente inferiore permette un adeguato allineamento del catetere guida con l'asse maggiore dell'auricola[18]. Pertanto una puntura transettale troppo alta potrebbe rappresentare un problema per la chiusura dell'auricola a causa del conseguente malallineamento.

Altro passaggio delicato è rappresentato dall'accesso vascolare e dalla sua emostasi; i cateteri guida di MitraClip e Amulet (ma il concetto può essere generalizzato a occlusori di altre case produttrici), presentano differenti calibri, essendo di 24 Fr quello della MitraClip e di 12-14 Fr quello del dispositivo Amulet. Nel caso di procedure combinate in cui la procedura di chiusura di MitraClip preceda quella di chiusura di auricola, passando da un catetere guida di calibro maggiore a uno di calibro minore è indispensabile garantire un'emostasi efficace. Nel caso in questione questa è stata garantita dall'utilizzo del punto a otto. Altri autori hanno suggerito l'utilizzo di uno "sheath" lungo da 24 Fr all'interno del quale far scorrere il catetere guida per l'occlusione auricolare[19], altri ancora hanno suggerito l'utilizzo di sistemi di chiusura mediante sutura (Perclose Proglide, Abbott Vascular) premontati a livello dell'accesso venoso[13,16].

In conclusione, nell'ambito di una procedura programmata di correzione transcatetere di IM, nei pazienti affetti da FA ad aumentato rischio di sanguinamento, un approccio combinato di impianto di MitraClip e di chiusura dell'auricola sinistra potrebbe essere utile per ridurre il rischio emorragico legato alla terapia anticoagulante. Combinare due procedure entrambe consolidate da un punto di vista scientifico risulta fortemente attrattivo anche da un punto di vista tecnico, dal momento che prevedono entrambe l'accesso all'atrio sinistro. Il caso presentato dimostra la fattibilità e relativa sicurezza di tale procedura combinata, che dovrebbe essere destinata a pazienti selezionati. Ai fini del successo procedurale, minimizzando il rischio di complicanze, sono richiesti alcuni accorgimenti tecnici, legati principalmente all'accurata scelta della sede della puntura transettale e alla gestione dell'accesso vascolare. Sono necessari ulteriori studi, con casistiche più numerose e dati a medio e lungo termine, per dimostrare la sicurezza e l'efficacia di questa procedura.

RIASSUNTO

La riparazione percutanea della valvola mitrale mediante dispositivo MitraClip è un trattamento che si è dimostrato efficace in pazienti affetti da insufficienza mitralica severa sintomatica e considerati ad alto rischio operatorio. La fibrillazione atriale è un'aritmia di frequente riscontro in questa categoria di pazienti, una parte dei quali presenta concomitanti controindicazioni alla terapia anticoagulante per via di un elevato rischio emorragico. In questo contesto, la chiusura percutanea dell'auricola sinistra si è dimostrata una valida alternativa per ridurre il rischio tromboembolico. Poiché le due singole procedure condividono alcuni passaggi procedurali, l'impianto di MitraClip in combinazione all'occlusione percutanea dell'auricola sinistra nella medesima procedura può essere preso in considerazione in questi pazienti che presentano un elevato rischio sia tromboembolico che emorragico.

Riportiamo il caso clinico di un paziente affetto da insufficienza mitralica funzionale di grado severo, secondaria ad una cardiopatia dilatativa post-infartuale, e da fibrillazione atriale. Considerando la persistenza dei sintomi nonostante terapia medica ottimale e resincronizzazione cardiaca e la concomitante controindicazione alla terapia anticoagulante sistemica a causa di un elevato rischio emorragico, si è deciso di sottoporre il paziente a una procedura combinata transcatetere di impianto di MitraClip e di chiusura di auricola sinistra.

Parole chiave. Chiusura percutanea di auricola sinistra; Fibrillazione atriale; Insufficienza mitralica; MitraClip.

- Copyright - Il Pensiero Scientifico Editore downloaded by IP 216.73.216.252 Tue, 15 Jul 2025, 20:48:16

BIBLIOGRAFIA

1. Levine RA, Schwammenthal E. Ischemic mitral regurgitation on the threshold of a solution: from paradoxes to unifying concepts. Circulation 2005;112:745-58.

2. Trichon BH, Felker GM, Shaw LK, Cabell CH, O'Connor CM. Relation of frequency and severity of mitral regurgitation to survival among patients with left ventricular systolic dysfunction and heart failure. Am J Cardiol 2003;91:538-43.

3. Feldman T, Foster E, Glower DD, et al.; EVEREST II Investigators. Percutaneous repair or surgery for mitral regurgitation. N Engl J Med 2011;364:1395-406.

4. Stone GW, Lindenfeld J, Abraham WT, et al.; COAPT Investigators. Transcatheter mitral-valve repair in patients with heart failure. N Engl J Med 2018;379:2307-18.

5. Holmes DR, Reddy VY, Turi ZG, et al.; PROTECT AF Investigators. Percutaneous closure of the left atrial appendage versus warfarin therapy for prevention of stroke in patients with atrial fibrillation: a randomised non-inferiority trial. Lancet 2009;374:534-42.

6. Maisano F, Franzen O, Baldus S, et al. Percutaneous mitral valve interventions in the real world: early and 1-year results from the ACCESS-EU, a prospective, multicenter, nonrandomized post-approval study of the MitraClip therapy in Europe. J Am Coll Cardiol 2013;62:1052-61.

7. Whitlow PL, Feldman T, Pedersen WR, et al.; EVEREST II Investigators. Acute and 12-month results with catheter-based mitral valve leaflet repair: the EVEREST II (Endovascular Valve Edge-to-Edge Repair) High Risk Study. J Am Coll Cardiol 2012;59:130-9.

8. Kirchhof P, Benussi S, Kotecha D, et al. 2016 ESC Guidelines for the management of atrial fibrillation developed in collaboration with EACTS. Eur Heart J 2016;37:2893-962.

9. Baumgartner H, Falk V, Bax JJ, et al. 2017 ESC/EACTS Guidelines for the management of valvular heart disease. Eur Heart J 2017;38:2739-91.

10. Badhwar V, Rankin JS, Damiano RJ Jr, et al. The Society of Thoracic Surgeons 2017 Clinical Practice Guidelines for the surgical treatment of atrial fibrillation. Ann Thorac Surg 2017;103:329-41.

11. Tsai YC, Phan K, Munkholm-Larsen S, Tian DH, La Meir M, Yan TD. Surgical left atrial appendage occlusion during cardiac surgery for patients with atrial fibrillation: a meta-analysis. Eur J Cardiothorac Surg 2015;47:847-54.

12. Whitlock R, Healey J, Vincent J, et al. Rationale and design of the Left Atrial Appendage Occlusion Study (LAAOS) III. Ann Cardiothorac Surg 2014;3:45-54.

13. Kuwata S, Taramasso M, Zuber M, et al. Feasibility of concomitant MitraClip and left atrial appendage occlusion. EuroIntervention 2017;12:1940-5.

14. Freixa X, Estévez-Loureiro R, Carrasco-Chinchilla F, et al. Initial results of combined MitraClip® implantation and left atrial appendage occlusion. J Heart Valve Dis 2017;26:169-74.

15. Francisco AR, Infante de Oliveira E, Nobre Menezes M, et al. Combined MitraClip implantation and left atrial appendage occlusion using the Watchman device: a case series from a referral center. Rev Port Cardiol 2017;36:525-32.

16. Tichelbäcker T, Puls M, Jacobshagen C, et al. MitraClip® and Amplatzer® cardiac plug implantation in a single procedure: a reasonable approach? Int J Cardiol 2016;220:107-11.

17. Ussia GP, Cammalleri V, Scandura S, Tamburino C. Correzione percutanea dell'insufficienza mitralica: un nuovo strumento nell'armamentario per lo scompenso cardiaco? G Ital Cardiol 2012;13:356-65.

18. Alkhouli M, Rihal CS, Holmes DR Jr. Transseptal techniques for emerging structural heart interventions. JACC Cardiovasc Interv 2016;9:2465-80.

19. Schade A, Kerber S, Hamm K. Two in a single procedure: combined approach for MitraClip implantation and left atrial appendage occlusion using the Watchman device. J Invasive Cardiol 2014;26:E32-4.