- Copyright - Il Pensiero Scientifico Editore downloaded by IP 216.73.216.204 Sat, 12 Jul 2025, 04:08:51

Poster

P1

A LESS-INVASIVE TOTALLY ENDOVASCULAR (LITE) TECHNIQUE FOR TRANSFEMORAL TRANSCATHETER AORTIC VALVE REPLACEMENT

Cristina Aurigemma[1], Francesco Burzotta[1], Enrico Romagnoli[1], Osama Shoeib[2], Giulio Russo[1], Aniello Zambrano[1], Piergiorgio Bruno[1], Carlo Trani[1]

[1]Dipartimento di Scienze Cardiovascolari e Toraciche, Fondazione Policlinico Universitario A. Gemelli IRCCS, Istituto di Cardiologia, Roma, [2]Cardiology Department, Tanta University, Tanta, Egypt

Background. Trans-femoral (TF) approach represents the commonest transcatheter-aortic-valve-replacement (TAVR) technique. Reduction in procedure invasiveness may reduce TAVR complications. To describe a less- invasive totally-endovascular (LITE) technique for TF-TAVR and to report the results obtained by its systematic adoption.

Methods. The key aspects of LITE technique for TF-TAVR (Figure 1) are: (i) non-invasive pacing (by retrograde left ventricle stimulation or by definitive pace-maker external programmer); (ii) radial approach as the "secondary access" (to guide valve positioning and to manage TAVR-access hemostasis and complications); (iii) precise TAVR access puncture using angiographic-guidewire-ultrasound (AGU) guidance. The LITE technique has been systematically adopted at our Institution since January 2017. Procedure details, procedure complications and clinical outcomes occurring during hospitalization were prospectively recorded. In-hospital all-cause mortality, Valve Academic Research Consortium-2 major vascular complication and life- threatening or major bleeding were the study end-points.

Results. A total of 153 consecutive patients referred for TF-TAVR were approached using the LITE technique. Mean Society of Thoracic Surgeons predicted operative mortality was 4.9% and mean TAVR predicted mortality was 3.9%. The procedure was successfully carried out in all cases (no intraprocedural death or stroke). In 134 (87.6%) patients, TAVR was completed without the need for additional femoral artery access or transvenous temporary pace-maker implantation (Figure 2).

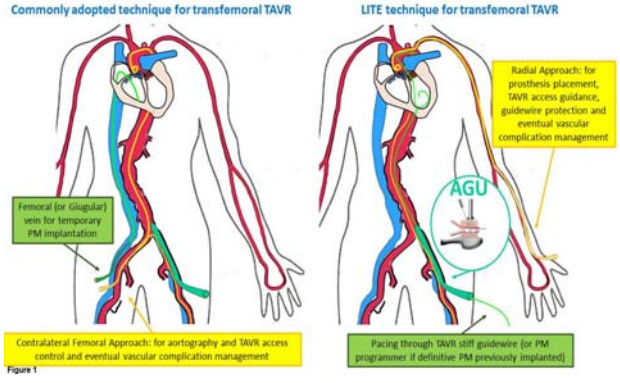

Figure 1

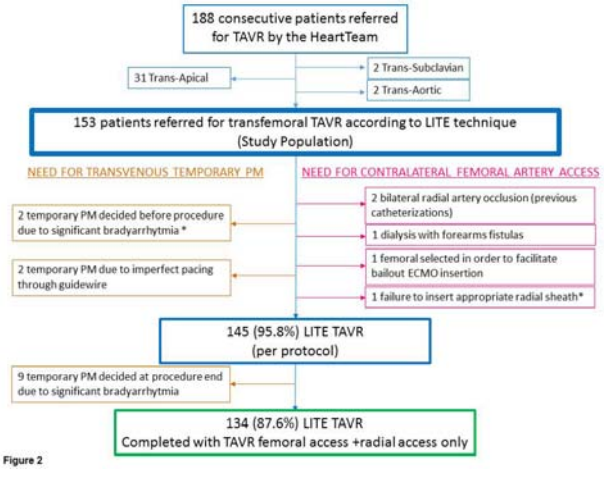

Figure 2

Balloon-facilitated hemostasis and bail-out endovascular intervention were successfully performed in 4 (2.6%) and 9 (5.9%) patients, respectively. Overall, major vascular complications occurred in 2 (1.3%) and life-threatening or major bleedings occurred in 4 (2.6%) patients. All-cause death occurred in 3 patients (2.0%) only (Table 1).

Conclusions. TF-TAVR according to LITE technique is feasible and is associated with low rates of vascular or bleeding complications and early mortality.

Table 1. Adverse events according to the updated standardized endpoint from Valve Academic Research Consortium-2.

ADVERSE EVENTS	N (%)	Adverse event description and Management
PRIMARY END-POINT		
All-cause death or disabling stroke	3 (2.0%)	
MAJOR ADVERSE EVENTS		
All-cause mortality	3 (2.0%)	
-Cardiovascular mortality	2 (1.3%)	One patient died after cardiac surgery and one had sudden death one day after permanent pace-make implantation
-Non-cardiovascular mortality	1 (0.7%)	One patient died for pulmonary infection
Myocardial infarction	0	
All stroke	1 (0.7%)	
-Disabling stroke	0	
-Non-disabling stroke	1 (0.7%)	One patient had aphasia onset after 36 hours, neuro-imaging was positive for limited ischemic damage and needed specific rehabilitation
BLEEDING COMPLICATIONS		
-Life-threatening or disabling bleeding or bleeding in a critical organ	2 (1.3%)	Two pericardial tamponades: one percutaneous pericardiocentesis; one treated by surgery (right ventricular suture in a patients who did not received temporary PM during TAVR but had recent permanent PM implantation)
-Major bleeding	2 (1.3%)	2 patients requiring blood transfusion (< units) without clear bleeding source).
-Minor bleeding	5 (3.3%)	4 patients requiring blood transfusion (1 unit) without clear bleeding source). One patient required blood transfusion (<4 Units) after vascular surgery
VASCULAR COMPLICATIONS		
-Major vascular complications	2 (1.3%)	One intraprocedural iliac rupture successfully treated by covered stent and followed by surgery due to ischemia related with the TAVR sheath that was left on site One ipsilateral lower extremity ischemia due to common femoral thrombosis occurring in the second post-operative day and successfully treated by balloon angioplasty
-Minor vascular complications	9 (5.9%)	
--Access site or access-related vascular injury (not leading to death, life-threatening or major bleeding, visceral ischaemia, or neurological impairment)	7 (4.6%)	Femoral or iliac artery dissection successfully treated by balloon angioplasty during the index procedure
--Distal embolization	0	
--Any unplanned vascular intervention (endovascular stenting or unplanned surgical intervention not meeting the criteria for a major vascular complication)	1 (0.7%)	One radial artery rupture successfully treated by covered stent implantation during the index procedure
--Need for vascular repair (via surgery, ultrasound-guided compression, transcatheter embolization, or stent-graft)	2 (1.3%)	Femoral pseudo-aneurysm solved by thrombin injection and ultrasound-guided compression. One surgical hemostasis of the TAVR access-site after percutaneous sheath insertion in calcific artery
OTHER TAVI-RELATED COMPLICATIONS		
New permanent pace-maker implantation	17 (11.1%)	
Cardiac tamponade	2 (1.3%)	One treated by percutaneous pericardiocentesis; one treated by surgery (right ventricular suture in a patients who had recent permanent PM implantation and not temporary PM)
Endocarditis	0	
Valve thrombosis	0	

P2

MID-TERM OUTCOMES OF TRANSFEMORAL TRANSCATHETER AORTIC VALVE IMPLANTATION USING THE NEW GENERATION ACURATE NEO DEVICE: EXPERIENCE OF A SINGLE CENTRE

Simona Guarino, Giuliano Costa

Divisione di Cardiologia, A.O.U. Policlinico Vittorio Emanuele, Catania

Background. The Acurate Neo Transfemoral (TF) is a new generation self-expanding device for transfemoral transcatheter aortic valve implantation (TAVI) that demonstrated to have excellent early outcomes. Nevertheless, data on mid-term outcomes are scarce. The aim of this study was to assess 2-year outcomes of TAVI with Acurate Neo TF valve.

Methods. One-hundred forty six consecutive patients underwent transfemoral TAVI with the Acurate Neo device from July 2015 to January 2018.

Results. They had a mean age of 81.4+/- 4.7 years and a mean STS Mortality score of 3.7+/- 2.4%. Device success was achieved in 140 patients (96%). Mean transaortic gradient post TAVI was 8.6±4.6 mmHg. More than mild paravalvular regurgitation (PVR) was reported in 2.25% of patients. 30-day all cause death rate was 3.4%. Life-threatening bleeding was reported in 2.7% of patients. No cases of disabling stroke were reported. New pacemaker implantation was required in 5 patients (3.4%). At 2 year, all-cause mortality was 9.6% (14 patients), no disabling stroke occurred, while permanent pacemaker implantation was performed in 9 patients (6,1%). Valve performance remained stable.

Conclusions. Transfemoral TAVI with Acurate Neo TF demonstrated to be safe with excellent clinical outcomes up to 2 years and low complication rates.

- Copyright - Il Pensiero Scientifico Editore downloaded by IP 216.73.216.204 Sat, 12 Jul 2025, 04:08:51

P3

THE IMPACT OF PRE-EXISTING PERIPHERAL ARTERY DISEASE ON TRANSCATHETER AORTIC VALVE IMPLANTATION OUTCOMES: A SYSTEMATIC REVIEW AND META- ANALYSIS

Alberto Barioli[1], Daisuke Ueshima[1], Luca Nai Fovino[1], Gianpiero D'Amico[1], Tommaso Fabris[1], Chiara Fraccaro[1], Andrea Pavei[1], Massimo Napodano[1], Sorin J. Brener[2], Giuseppe Tarantini[1]
[1]Department of Cardiac, Thoracic and Vascular Sciences, University of Padua Medical School, Padova, [2]Cardiac Catheterization Laboratory, New York-Presbyterian Brooklyn Methodist Hospital, Brooklin, New York, NY, USA

Background. Peripheral arterial disease (PAD) plays a decisive role in the pre-interventional selection process of the optimal vascular access site in patients undergoing transcatheter aortic valve implantation (TAVI). However, the impact of PAD on mortality and vascular complications (VC) in TAVI-treated patients remains unclear. Accordingly, we aimed to assess the outcomes of patients with and without PAD undergoing TAVI, by performing a meta-regression analysis.

Methods. Studies published between January 2002 and March 2018 and reporting outcomes according to the presence of PAD in TAVI patients were identified. Outcome measures analyzed were short-, mid- and long-term mortality, and peri-procedural VC. The interaction between sheath size and PAD on outcomes was also assessed.

Results. A total of 26 studies (68,581 TAVI patients, of whom 17,326 with pre-procedural PAD) were included in the analysis. Patients with PAD had higher risk of mortality at short- (HR 1.36, 95% confidence interval [CI] 1.13-1.63, p = 0.0009), mid- (HR 1.18, 95% CI 1.08-1.30, p = 0.0005), and long-term (HR 1.36, 95% CI 1.24-1.48, p<0.0001) follow-up, and higher risk of VC (RR 1.55, 95% CI 1.27; 1.89, p < 0.0001). Moreover, the adoption of smaller sheaths during TAVI procedures was associated with fewer VC both in PAD and non-PAD patients, but the latter group had a more pronounced benefit.

Conclusions. Patients with pre-existent PAD are at increased risk of all-cause mortality and VC after TAVI. The adoption of smaller sheaths during the procedure seems to be associated with fewer peri-procedural VC both in PAD and non-PAD patients.

P4

REAL WORLD SINGLE-EQUIP PROFICIENCY EVALUATION OF TRANSCHATHETER AORTIC VALVE IMPLANTATION

Mattia Lunardi, Gabriele Pesarini, Gabriele Venturi, Flavio Ribichini
Divisione di Cardiologia, AOUI Verona, Verona

Background. Transcatheter aortic valve implantation (TAVI) proved a paradigm-shift in therapy for aortic stenosis and its indications are now expanding towards intermediate and even low-risk subjects. The aim of this research is to describe the presence of learning curve for TAVI interventions in an all-comer, real-world population treated by a single equip over time.

Methods. Patients referred for TAVI by the Heart Team (n=580) were prospectively enrolled between 2010 and 2019. Self-Expanding (Medtronic) and Balloon-Expandable (Edwards–both transfemoral and transapical) were used for this study. Mean Logistic Euroscore and STS score(mortality) were 21.5 and 4.1%, respectively. As expected, risk-scores significantly reduced over time.

Results. By means of Cumulative Sum of failures analysis (CUSUM) significant learning curves for standardized combined endpoints, as defined by the Valve Academic Research Consortium-2 (VARC-2) were observed and consisted in around 125 and 190 cases for Device Success and Early Safety, respectively. Acceptable and unacceptable performance limits were derived from the recent studies on TAVI in intermediate and low-risk patients, to fit the higher required standards for current expanding indications. Higher risk (STS≥8) correlates with longer learning curves at sub-analysis. Clinically relevant single end-points, such as death, major bleedings and major vascular complications appear to be influenced by the operators' experience, as well.

Conclusions. Learning Curves for current TAVI-interventions based on standardized endpoints suggest the need for a relevant experience to achieve excellent clinical results, especially in higher risk subjects. Occurrence of clinically relevant individual endpoints also appear to be influenced by experience in most cases.

P5

IMPATTO DELL'ANEMIA SULLA PROGNOSI A LUNGO TERMINE IN PAZIENTI SOTTOPOSTI A TAVI

Mattia Lunardi, Andrea Gratta, Gabriele Pesarini, Michele Pighi, Flavio Ribichini
Divisione di Cardiologia, AOUI Verona, Verona

Background. Anemia is frequent in patients with cardiovascular diseases and often associated with adverse outcome. Among TAVI patients, what is the best management of it is still unclear. We aim to analyze the impact of anemia and of its treatment on long-term outcome after transcatheter aortic valve implantation (TAVI).

Methods. A total of 423 consecutive patients undergoing TAVI were retrospectively analyzed. The primary endpoint was death from any cause at 2-year of follow-up. At baseline, anemia was present in 244 (58%) of them, according to the WHO definition (hemoglobin <12 g/dl in female, <13 g/dl in male).

Results. Anemic patients presented a trend towards worse survival at 2 years compared to non-anemic. (90.2% vs 96.5%, p=0.09). Among the first, patients treated with blood transfusions (BT) before TAVI had similar outcome against those not treated (88.9% vs 91.2%, p=0.34). Baseline anemia was strongly associated with the need of BT within 30 days after TAVI (HR 0.22, 95%, CI 0.09-0.58, p=0.001), conversely it didn't impact the rate of post-procedural major vascular complications or major bleeding. Survival at 2 years was significantly lower among anemic patients treated with BT in the 30 days after TAVI (89.7% vs 95.8%, p=0.02).

Conclusions. In TAVI patients, baseline anemia and need of blood transfusion have an unfavorable impact on long-term outcome. The normalization of hemoglobin levels immediately before TAVI seems to give no benefits. A more in depth assessment of anemia in this frail population is mandatory in order to find out the most appropriate timing and way of treatment.

P6

OUTCOMES DI PAZIENTI SOTTOPOSTI AD IMPIANTO DI DOPPIA VALVOLA AORTICA PERCUTANEA

Mattia Lunardi, Gabriele Pesarini, Gabriele Venturi, Michele Pighi, Flavio Ribichini
Divisione di Cardiologia, AOUI Verona, Verona

Background. Implantation of two valves in the same patient in the setting of TAVI is a rare event. This may be a pre-planned off-label strategy or a bail-out option due to unexpected complications related to the placement of the first prosthesis. Clinical and echocardiographic outcomes in this setting are limited to few single case reports. The aim of this study is to analyse the short, mid and long-term outcome of a single-centre series of patients treated with two valves.

Methods. Between July 2011 and May 2018, patients scheduled for TAVI that received 2 valves (either planned or as bail-out strategy) to treat severe aortic stenosis (AS) or severe pure aortic regurgitation (AR) were followed prospectively. Self-expandable and balloon-expandable valves were used. Thirty-day and 1-year echocardiographic and clinical data were collected according to VARC-2 criteria.

Results. Eight patients out of a total of 553 procedures required a second valve. The mean age was 788 years, mean Log-EuroSCORE was 328%. TAVI was performed to treat severe pure AR in 6 patients and severe AS in 2. In 2 cases the second valve was planned before-hand. Among the 6 patients with AR, 3 were VAD-carriers, for 2 of them the double valve strategy (like a valve-in-valve procedure) was planned because of the too large size of the aortic annulus compared to the largest size of the available valves, in order to minimize the residual perivalvular regurgitation (PVR). In the other case the second valve was implanted after the embolization of the first one in the ascending aorta. The 3 patients without VAD required a second unplanned valve because of severe residual PVR after the implantation of the first valve in 2 cases (valve-in-valve) or the embolization of the first valve in the ascending aorta in the last case. Both patients with AS required a double valve as consequence of procedure-related complications: an embolization of a balloon-expandable valve implanted in the abdominal aorta, and a severe leak, due to a leaflet malfunction that required a second bail-out valve. At 30-day 2 patients (25%) died because of irreversible heart failure, one was VAD carrier. Two patients needed a single haemodialysis treatment to treat AKI, and 3 required pace maker implantation; no other clinical complications occurred. The 6 survivors were discharged in NYHA class I-II with echocardiographic evidence of a well-functioning prosthesis: mean gradient (MG) 9,32,4 mmHg and a mean left ventricular ejection fraction (LVEF) improved to 448,5%. At 1-year the 6 patients were alive, presenting stable functional class (NYHA I-II) and no clinical recurrences. Of note, the two remaining VAD-patients underwent successfully heart transplantation. Echocardiography at 1-year follow-up confirmed stable MG of 71 mmHg, no or mild PVR, and a further increment of the LVEF (616%). Longer follow-up is available at 5, 6 and 7 years, with unchanged hemodynamic performance of the valves as assessed by echography.

Conclusions. in this small series, the implantation of a second valves to treat severe pure AR, severe residual PVR or first valve embolization does not seem to impact the hemodynamic efficacy of TAVI at long term, showing results comparable to larger cohorts. Until larger studies become available, this option may be life-saving in very critical cases.

P7

TAVI COME TERAPIA "BRIDGE" AL TRAPIANTO CARDIACO IN PAZIENTI CON INSUFFICIENZA AORTICA CHE RICHIEDEVANO L'IMPIANTO DI DEVICE DI ASSISTENZA VENTRICOLARE (LVAD)

Mattia Lunardi, Gabriele Pesarini, Gabriele Venturi, Federico Marin, Michele Bellamoli, Flavio Ribichini
Divisione di Cardiologia, AOUI Verona, Verona

Background. The use of TAVI in patients with pure aortic regurgitation (AR) and advanced heart failure (HF) as bridge therapy to ventricular

- Copyright - Il Pensiero Scientifico Editore downloaded by IP 216.73.216.204 Sat, 12 Jul 2025, 04:08:51

assist device (VAD) implantation or cardiac transplantation is described only in few isolated case reports. The aim of this analysis is to evaluate the feasibility and the impact of TAVI for pure AR on the prognosis of such complex patients.
Methods. We analysed 5 consecutive patients treated with TAVI at our centre between July 2012 and June 2018 with advanced HF and severe AR, as bridge therapy to VAD or to cardiac transplantation. In all cases self-expandable Core-Valves were used. The immediate and long-term clinical outcomes were prospectively assessed according to the VARC-2 criteria.
Results. All patients presented advanced HF at the time of TAVI with severe reduction of LVEF (<30%) and NYHA class IV, associated with multi organ failure (MOF) and a prohibitive surgical risk (Log EuroSCORE>40%). All patients were male, and the mean age was 605 [51-75]. In 4 patients TAVI was performed as bridge therapy to cardiac transplantation, because of a severe AR secondary to the hemodynamic effect of a previously implanted Heart Mate-II LV-VAD. In one patient, TAVI was performed, as bridge therapy to VAD, to treat a pre-existing degenerative non-calcific severe AR causing terminal HF. In three patients with LV-VAD, the placement of two valves was required to obtain a successful result: in 2 of them the second valve was pre-planned given the too large size of the aortic annulus, while in the remaining case a second unplanned valve was implanted because of the embolization of the first one in the ascending aorta. A single valve was successfully positioned in the other two cases. None or mild residual AR was detected at the end in all cases, and no procedure-related complications occurred during or after TAVI. Two patients with LV- VAD died within 30 days of TAVI because of irreversible MOF. The other two LV-VAD-carriers underwent successful cardiac transplantation after 4 and 6 months respectively, and are alive with NYHA class I without recurrence of clinical events after 6 years and 1 year respectively. The patient who received TAVI as bridge therapy to LV-VAD underwent device positioning one month after TAVI and is still alive at 6 months, in the waiting list for heart transplant.
Conclusions. the implantation of self-expandable trans-catheter valves to treat severe AR and advanced HF as bridge to LV-VAD or to cardiac transplantation is feasible and represents a valuable option for the survival of these young and extremely complex patients.

P8

VALVULOPLASTICA AORTICA PERCUTANEA PER VIA RADIALE: ESPERIENZA MONOCENTRICA

Daniele Forlani, Massimo Di Marco, Roberta Magnano, Alberto D'Alleva, Laura Pezzi, Leonardo Paloscia
UTIC e Cardiologia Interventistica Ospedale Civile, AUSL Pescara, Pescara

Background. La stenosi aortica è una patologia valvolare molto comune nei Paesi Occidentali, la più frequente in Italia: la fascia di età a rischio è compresa tra i 60 e i 70 anni. Se non adeguatamente trattata, l'evoluzione della malattia è causa di morte nel 50% degli individui a distanza di 3 anni dall'inizio dei sintomi. Nei pazienti anziani debilitati con stenosi aortica che non sono candidati o sono candidati ad alto rischio per la chirurgia, si effettua talora una valvuloplastica con palloncino per trattare i sintomi. A causa del calibro dei materiali utilizzati in tali procedure, nella valvuloplastica aortica, generalmente si utilizza l'accesso femorale. Vi sono iniziali esperienze nell'eseguire la valvuloplastica aortica attraverso un accesso arterioso radiale, invece che femorale. Per quanto questo approccio mini-invasivo rappresenti una novità molto interessante, sviluppata allo scopo di provare a ridurre le complicanze vascolari procedurali, sarà necessario studiare approfonditamente questa tecnica in ampie casistiche. Infatti, l'approccio radiale ha diminuito enormemente l'incidenza di complicanze durante le procedure di angioplastica coronarica, ma questo è stato ottenuto anche grazie ad una riduzione del calibro degli introduttori e dei cateteri utilizzati (5-6 Fr nella maggioranza dei casi). Presso la Unità intensiva Cardiologica dell'Azienda Ospedaliera di Pescara, la valvuloplastica percutanea da anni rappresenta uno strumento utilizzato dal cardiologo con fini sia terapeutici, sia di stratificazione del rischio di alcuni pazienti sintomatici e di valutazione del loro seguente iter terapeutico. L'obiettivo del presente lavoro è quello di presentare la nostra esperienza sull'uso dell'accesso radiale nelle procedure di valvuloplastica aortica.
Materiali e metodi. Otto pazienti (72–86anni), maschi, con stenosi aortica severa (Gr.medio 55±8 mmHg, velocità di picco 4,1±0,3 m/sec, Area valvolare funzionale 0,41±0,08 cm^2, FE >50%), sintomatici per angina (CCS II-III) e dispnea (NYHA II-III), si sono ricoverati presso la nostra UTIC con indicazione a valvuloplastica percutanea. Le procedure sono state eseguite mediante doppio accesso radiale. La procedura consiste nel posizionare gli elettrodi di pacing, uno sulla porzione distale della guida in ventricolo sinistro e l'altro collegato ad un ago posizionato a livello inguinale sottocute. Nell'accesso radiale si utilizza un introduttore 6F per poi posizionare PIG Tail in aorta ascendente; dall'altro accesso radiale si posiziona introduttore 8F, si procede a crossing della valvola aortica, cateterismo con PIG Tail in ventricolo sinistro e poi si procede a posizionamento di guida Safari, passaggio del pallone Crystal con cui si eseguiranno 3 gonfiaggi efficaci di circa 5-6 secondi.
Risultati. Nella nostra popolazione, non si sono presentate complicanze. Tutti i pazienti sono stati sottoposti ad ecocardiogramma in predimissione che ha mostrato una riduzione dei valori di stenosi aortica al grado moderato (Gr.medio 30±5mmHg, velocità di picco 3,5±0,4m/sec, Area valvolare funzionale 1,43±0,11cm2). Inoltre, al follow–up dopo un mese si è assistito ad un miglioramento delle condizioni cliniche dei pazienti, con una riduzione del grado di angina (CCS I-II) e della dispnea (classe NYHA I-II).
Conclusioni. La valvuloplastica aortica per via radiale sembrerebbe conferire lievi vantaggi riguardanti il comfort del paziente durante la procedura e una minore incidenza di alcuni eventi secondari di sicurezza. L'approccio radiale è una valida alternativa per le procedure di valvuloplastica aortica percurtanea, riducendo le complicanze vascolari, consentendo la precoce mobilizzazione del paziente con minori tempi di degenza ospedaliera e di complicanze, pur garantendo uno standard procedurale elevato.

P9

SYSTEMATIC CEREBRAL PROTECTION DURING TAVI: WELL SPENT OR WASTED TIME?

Tommaso Piva[1], Elisa Nicolini[1], Andi Muçaj[1], Alessandro Maolo[2], Mirko Beltrame[1], Francesco Terracciano[3], Massimiliano Serenelli[1], Alessandro Aprile[1], Gabriele Gabrielli[1]
[1]Lancisi, Ospedali Riuniti di Ancona, Ancona, [2]Cardiologia, Ospedale di Macerata, Macerata, [3]Cardiologia, Ospedale Monaldi, Napoli

Background. Despite technical improvement of devices, simplification of procedures and increased operators skills, TAVI procedures are still affected by ischemic cerebral events. Cerebral protection devices during TAVI are effective in reducing cerebral embolization extent, but their role is largely debated as previous studies failed in demonstrating a clear clinical benefit. The aim of this study is to analyse our single centre experience with embolic protection during TAVI, in terms of procedural times, deployment success rate, and early clinical outcomes.
Methods. Between January 2018 and April 2019, 150 consecutive patients, mean age 82.6 years, mean STS score 5.2% underwent to TAVI with systematic cerebral protection with Claret Sentinel dual filter device.
Results. The device deployment was successful in 140 cases at first attempt. In 10 cases (6.7%) the delivery system was damaged by sustained manipulation, and in 8 of them a second device was needed, while in the other 2 cerebral protection was aborted. Two patients received a Claret device from both radial arteries, having an arteria lusoria. No additional contrast dye was needed to guide protection device implantation. Macroscopic debris were harvested in 63/148 cases (42.6%). Mean added procedural time (time from right radial artery puncture to dual filter removal) and filter implantation time were 5.37 minutes and 4.07 minutes respectively. In 39 patients (26%) Claret implantation required more than 2 minutes. A prosthesis was implanted in all patients: 64 Evolut Pro, 41 Sapien 3, 12 Sapien 3 Ultra, 28 Acurate Neo, 5 Portico. There were 3 major vascular complications (2%): two ascending aorta dissections, whose one was successfully managed with surgery and one caused patient death; one contained annular rupture, managed conservatively. None of the patients experienced stroke or TIA during the procedure, during hospital stay and at 30 day follow-up. We didn't observe device-related complications.
Conclusions. Systematic cerebral protection during TAVI is safe, doesn't affect dramatically procedural times nor requires additional contrast dye injection, and is effective in preventing cerebral embolization.

P10

VALVE-IN-VALVE TRANSCATHETER AORTIC VALVE REPLACEMENT IN A PATIENT WITH LATE FAILURE OF A BIOPROSTHETIC BENTALL PROCEDURE

Simone Budassi, Stefan Verheye, Pierfrancesco Agostoni, Benjamin Scott, Paul Vermeersch
Hartcentrum, ZNA Middelheim, Antwerp, Belgium

Background. In the last years transcatheter aortic valve replacement (TAVR) has become a treatment option in patients at high surgical risks. Nowadays few data are available in the setting of aortic regurgitation and in prosthetic valves. While the aetiology of AS, especially in elderly patients is correlated with progressive valvular degenerative calcification, the aetiology of native pure AR is correlated with other pathologies (endocarditis, progressive annulus and aortic root dilatation) and, in patient with aortic valve replacement, with prosthesis disfunction. The main problem with valvular regurgitation is the absence of calcification that challenges anchoring of the transcatheter aortic prosthesis. The lack of calcifications makes the procedure technically more challenging due to the lack of visibility of the target valve. We present a patient who underwent a valve in valve TAVR in the setting of a previous surgical aortic substitution with a bioconduit (bioprosthetic Bentall). In this setting, not only the aforementioned issues are present, but also in most of the cases the anatomy of a Bentall prosthesis is largely different from the anatomy of the original valve-ascending aorta anatomy, adding additional challenges to the transcatheter procedure.
Methods. Our patient is a 68-year-old woman, who has a history of aortic

- Copyright - Il Pensiero Scientifico Editore downloaded by IP 216.73.216.204 Sat, 12 Jul 2025, 04:08:51

valve and aortic conduit substitution with a Bio Integral 25 mm prosthesis (BioIntegral Surgical, Inc. Mississauga, ON, Canada), a totally biologic aortic valved conduits (Bentall procedure) in 2014 and a pacemaker implantation for advanced atrio-ventricular block in 2015. Furthermore, in 2018 she underwent an abdominal aortic endoprosthesis (including iliac bifurcation) implantation for an abdominal aortic aneurysm. In October 2018 she presented with several septic episodes, during which positive blood cultures were obtained (Enterococcus faecalis). A whole-body positron emission tomography-computed scan (PET-CT) scan with fluorine 18 fluorodeoxyglucose (FDG) showed signs of inflammation of the abdominal aortic endoprosthesis and the surrounding aneurysm sac. Antibiotic therapy was started and the fever subsided. Despite positive evolution of the inflammatory syndrome, the patient became progressively dyspnoeic. Echocardiography showed a depressed left ventricular function and severe aortic regurgitation. New blood cultures remained sterile. Transoesophageal echocardiography and PET-CT ruled out active endocarditis. The PET-CT still showed active inflammation of the peri-prosthetic tissues in the abdominal aorta. Multidisciplinary discussion judged a TAVR procedure to have the lowest risk due to surgical risk (EUROSCORE II 33,8%) and the risk of secondary infection of a new valve prosthesis. After a CT a transfemoral access was chosen.

Results. TAVR was performed under general anaesthesia and with transoesophageal echocardiography guidance. An Evolut R 26 was chosen and implanted using a standard technique via a 14 F femoral sheath. Of note, the device was carefully passed through the previously implanted abdominal aortic prosthesis. Reasons for choosing the Evolut R valve were retrievability and low crossing profile. Immediately after implantation, trans-oesophageal echocardiography confirmed the correct positioning of the valve, absence of residual aortic valve regurgitation and absence of significant transvalvular gradient (max gradient 14 mmHg, mean gradient 6 mmHg).. No complications occurred during and after the procedure. The transthoracic echocardiography three days after the procedure showed a good function of the valve, without presence of paravalvular leak. The patient was discharged home 4 days after the procedure. There were no new signs of inflammation.

Conclusions. To the best of our knowledge this is the first valve-in-valve procedure performed in a fully biological aortic valve- aortic conduit. Our clinical case demonstrated the feasibility of the TAVR procedure in the setting of a degenerated prosthetic biological aortic valve. The most important challenges were: (i) the absence of landmarks (absence of calcification and fully biological valve) to help positioning of the valve, (ii) the necessity of a low-profile valve to pass through the aortic/bi-iliac prosthesis. The Medtronic Evolut Pro valve was chosen and was associated with a good procedural and clinical outcome.

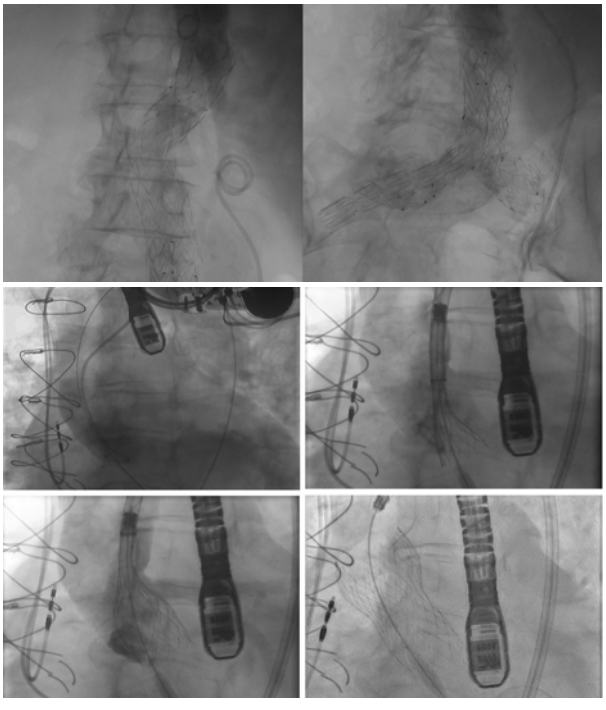

P11

VALVULOPLASTICA AORTICA PERCUTANEA MEDIANTE SINGOLO ACCESSO RADIALE. ESPERIENZA MONOCENTRICA

Mirko Beltrame[1], Elisa Nicolini[1], Andrea Angelozzi[1], Alessandro Maolo[2], Gabriele Gabrielli[1], Andi Mucaj[1], Alessandro Aprile[1], Massimiliano Serenelli[1], Francesco Terracciano[1], Carlo Tumscitz[3], Tommaso Piva[1]

[1]Emodinamica GM Lancisi, Ospedali Riuniti di Ancona, Ancona, [2]UO Emodinamica, Presidio Ospedaliero di Macerata, Macerata, [3]Emodinamica, Azienda Univeristaria Ospedaliera di Ferrara, Ferrara

Background. La valvuloplastica aortica transradiale si sta diffondendo rapidamente nella pratica clinica,per la minore invasività, l'elevato profilo di sicurezza e la parità di efficacia rispetto all'approccio transfemorale. La tecnica standard, prevede l'impiego di due accessi arteriosi, uno dei quali 8-9 Fr per la procedura, l'altro 4-6 Fr per il monitoraggio angiografico e pressorio. L'impiego di un singolo accesso arterioso, può essere utile in generale per un'ulteriore riduzione dell'invasività procedurale e, in particolare in pazienti fragili, ad elevato rischio emorragico o con ostacoli al transito dell'arteria radiale controlaterale.

Materiali e metodi. La procedura di valvuloplastica aortica con utilizzo di singolo accesso radiale è stata effettuata in 10 pazienti con stenosi aortica severa sintomatica, su 30 arruolati nel registro SOFLTY II nel nostro centro. Sono posizionati in successione in arteria radiale introduttori 6F e, previa somministrazione di nitrati e calcioantagonisti in bolo intra-arterioso, 8F. In 8 casi, il cateterismo di base, l'aortografia iniziale e di controllo ed il cateterismo di controllo sono stati eseguiti con 2 cateteri Pigtail 4Fr in parallelo introdotti attraverso il medesimo accesso, mentre in 2 casi è stato impiegato il PigTail Langston 6F a 2 lumi. In 4/10 casi, la dilatazione è stata effettuata con pallone CBV 18 mm; in 3 di questi, è stato necessario un upgrade con pallone CBV 20 mm. In 6/10 casi, è stato utilizzato un pallone CBV 20 mm. Il rapid pacing è stato sempre effettuato mediante stimolazione su guida del ventricolo sn. Per l'emostasi dell'arteria radiale è stata impiegata la tecnica dell'emostasi pervia associata ad applicazione del dispositivo TR-Band.

Risultati. Il successo procedurale è stato ottenuto in tutti e 10 i pazienti. Non si sono verificate complicanze peri o post-procedurali. L'ecocardiogramma pre-dimissione ha confermato una riduzione dei gradienti transvalvolari aortici. A 30 giorni di follow-up, si è ottenuto un significativo miglioramento della classe funzionale NYHA in tutti i pazienti e in 9/10 casi l'arteria radiale usata come accesso è risultata pervia. 2 pazienti sono successivamente stati trattati con TAVI.

Conclusioni. L'approccio radiale è un'alternativa sicura ed efficace per le procedure di valvuloplastica percutanea aortica. Il singolo accesso radiale contribuisce ad una ulteriore riduzione del grado d'invasività procedurale e non ha impatto negativo sull'efficacia procedurale.

P12

PROTOCOLLO INTERAZIENDALE PER L'ESECUZIONE DI PROCEDURE DI TAVI IN UN CENTRO SPROVVISTO DI CARDIOCHIRURGIA

Fulvio Furbatto[1], Alessandro Bellis[1], Carlo Bitello[1], Gerardo Carpinella[1], Davide D'Andrea[1], Anna De Vita[1], Rossella Gottilla[1], Riccardo Granata[2], Crescenzo Materazzi[1], Fabio Minicucci[1], Plinio L. Cirillo[3], Giovanni Esposito[3], Ciro Mauro[1]

[1]Cardiologia con UTIC, Ospedale A. Cardarelli, [2]Cattedra di Cardiologia, Dipartimento di Scienze Biomediche Avanzate, [3]Divisione di Cardiologia, Dipartimento di Scienze Biomediche Avanzate, Università Federico II, Napoli

Background. Le procedure di TAVI sono in costante aumento nelle emodinamiche italiane ed i risultati brillanti dei recenti studi sul trattamento con TAVI nei pazienti a basso rischio di fatto potrà portare ad un ulteriore estensione di indicazioni e numero di procedure. Tuttavia ad oggi il numero di procedure per milione di abitante nel nostro paese e soprattutto nella nostra regione pur se in costante ascesa non raggiunge il target desiderato né si avvicina a quello della media europea. Una delle limitazioni potrebbe essere riconosciuta nell'attuale necessità di presenza della cardiochirurgia in loco per effettuare tali procedure nei laboratori di emodinamica.

Materiali e metodi. L'Azienda Ospedaliera Cardarelli è sprovvista di un reparto di Cardiochirurgia e per tale motivo non è stata avviata l'attività di TAVI: tuttavia la nostra Azienda è quella con il maggior numero di accessi al pronto soccorso di tutto il Sud Italia. Tale enorme mole di pazienti rende di fatto frequente il riscontro di stenosi valvolare aortica severa in pazienti afferenti al nostro nosocomio. Per assicurare ai pazienti il trattamento di questa patologia e per evitare complesse procedure di trasferimento vista la carenza di posti letto nella nostra regione si è deciso di dar vita ad una convenzione tra la Cardiologia UTIC ed Emodinamica dell'AORN A. Cardarelli ed il Laboratorio di Emodinamica dell'UOS di Angiologia del DAI Emergenze Cardiovascolari, Medicina Clinica e dell'Invecchiamento dell'AOU Federico II. Il protocollo d'intesa tra le due Aziende prevede che il paziente con diagnosi di stenosi aortica severa con rischio chirurgico elevato-intermedio esegua tutti i test diagnostici e strumentali (Ecocardiogramma, Angio TC, Coronarografia, esami ematochimici), propedeutici alla procedura di TAVI presso la Cardiologia

- Copyright - Il Pensiero Scientifico Editore downloaded by IP 216.73.216.204 Sat, 12 Jul 2025, 04:08:51

UTIC dell'AORN Cardarelli, e la valutazione del rischio anestesiologico e chirurgico tramite i colleghi anestesisti dell'AORN Cardarelli e il Consulente Cardiochirurgo della Federico II. Successivamente in caso di indicazione alla procedura di TAVI viene effettuata riunione collegiale con i colleghi del Laboratorio di emodinamica della Federico II per la valutazione clinica del caso e fattibilità tecnica della procedura.

Risultati. Il paziente viene quindi accompagnato in giorno dell'intervento dal personale medico ed infermieristico della Cardiologia UTIC ed Emodinamica dell'AORN Cardarelli presso l'Emodinamica della Federico II e la procedura di TAVI viene eseguita congiuntamente dagli operatori della Federico II e dell'AORN Cardarelli. Dopo la procedura il paziente viene monitorato presso l'emodinamica della Federico II e se non sussistono complicanze viene ritrasferito prontamente sotto monitoraggio e con PM temporaneo presso l'UTIC dell'AORN Cardarelli con ambulanza rianimatoria e con la presenza del cardiologo e dell'infermiere della struttura di provenienza. Cardiologia UTIC dell'AORN Cardarelli dapprima in UTIC e poi a quadro clinico stabile presso la sub intensiva da dove viene dimesso con indicazione ai successivi programmi di follow up.

P13

PROTOCOLLO INTERAZIENDALE PER L'ESECUZIONE DI PROCEDURE DI TAVI IN UN CENTRO SPROVVISTO DI CARDIOCHIRURGIA: RISULTATI DOPO IL PRIMO ANNO DI ATTIVITÀ

Fulvio Furbatto[1], Alessandro Bellis[1], Carlo Bitello[1], Gerardo Carpinella[1], Davide D'Andrea[1], Anna De Vita[1], Rossella Gottilla[1], Riccardo Granata[2], Crescenzo Materazzi[1], Fabio Minicucci[1], Plinio L. Cirillo[2], Giovanni Esposito[2], Ciro Mauro[1]

[1]Cardiologia con UTIC, Ospedale A. Cardarelli, Napoli, [2]Divisione di Cardiologia, Dipartimento di Scienze Biomediche Avanzate, Università Federico II, Napoli

Background. Nell'ottica di fornire ai pazienti con stenosi aortica severa a rischio chirurgico elevato intermedio il miglior trattamento mediante procedura di TAVI, da circa 1 anno è attivo un protocollo di convenzione interaziendale tra la Cardiologia UTIC ed Emodinamica dell'AORN A. Cardarelli, centro sprovvisto di cardiochirurgia, ed il Laboratorio di Emodinamica dell'UOS di Angiologia del DAI Emergenze Cardiovascolari, Medicina Clinica e dell'Invecchiamento dell'AOU Federico II.

Materiali e metodi. Tale convenzione prevede l'effettuazione di procedure di TAVI per i pazienti dell'AORN Cardarelli mediante trasferimento in ambulanza rianimatoria presso l'emodinamica della Federico II con successivo rientro presso la struttura di provenienza dopo l'esecuzione della procedura interventistica sotto stretta sorveglianza medico infermieristica dell'equipe dell'AORN Cardarelli. Dall'avvio della convenzione a fine aprile del 2018 ad oggi sono strati trattati con tale protocollo 29 pazienti con una età media di 81,37 (età minima 73 anni età massima 94). Tutte le procedure si sono svolte mediante accesso femorale destro o sinistro senza significative complicanze procedurali e postprocedurali significative. Nei primi 7 mesi della convenzione nell'anno 2018 sono stati trattati con TAVI 11 pazienti dell'AORN Cardarelli presso la Federico II. Il rodaggio del protocollo dopo i primi casi ha portato ad un rapido incremento del numero di procedure con già 18 pazienti trattati nei soli primi 6 mesi del 2019.

Risultati. I risultati di tale protocollo sono estremamente incoraggianti con totale assenza di complicanze dovute al trasporto dei pazienti per l'effettuazione della procedura ed il successivo ritorno presso l'UTIC di provenienza. Non vi sono state complicanze vascolari significative, in due soli casi è stata necessaria emotrasfusione in due pazienti già con valori di emoglobina ridotti prima dell'impianto. In 4 pazienti è stato necessario impianto di PM definitivo effettuato presso l'AORN Cardarelli per l'insorgenza di BAV completo in due pazienti e blocco trifascicolare negli altri due (due pazienti presentavano tuttavia già turbe della conduzione pre-impianto). Tutti i pazienti sono stati dimessi al domicilio con una media di ricovero di circa 6 giorni.

Conclusioni. È stato quindi iniziato un protocollo di controlli ambulatoriali presso la Cardiologia UTIC dell'AORN Cardarelli per il followup dei pazienti. Abbiamo riscontrato un decesso per un episodio di morte improvvisa ad 11 mesi dall'impianto in una paziente di 88 anni fino a quel momento in buon compenso emodinamico e con netto miglioramento clinico. Ai controlli clinici e strumentali al follow up tutti i pazienti sono asintomatici ed in buon compenso di circolo con miglioramento clinico significativo e buon funzionamento della protesi valvolare all'ecocardiogramma.

P14

INCIDENCE OF ACUTE KIDNEY INJURY IN PATIENTS UNDERGOING TRANSCATHETER AORTIC VALVE IMPLANTATION: A NOVEL PARAMETER TO CHOOSE THE BETTER VALVE?

Matteo R. Reccia, Francesco Notaristefano, Roberto Annunziata, Andrea Santucci, Gaetano Bernardini, Fabio Angeli, Salvatore Notaristefano, Rocco Sclafani, Claudio Cavallini

Cardiologia-Emodinamica, Università degli Studi di Perugia, Ospedale S. Maria della Misericordia, Perugia

Background. Transcatheter aortic valve implantation (TAVI) is an alternative to surgical aortic valve replacement (SAVR) for inoperable and high surgical risk patients. TAVI patients are have many comorbidities and among them chronic renal failure is one of the most common. Moreover TAVI requires high doses of contrast medium increasing the risk of contrast-induced acute kidney injury (CIN). For this reason CIN is an active research area in patients undergoing TAVI. Our aim was to assess risk factors for CIN in the setting of TAVI.

Methods. we retrospectively analyzed data from 330 consecutive patients (171 men, mean age 80 ± 7 years) undergoing to TAVI at our centre. AKI was defined, according to VARC-2 criteria, as an increase in serum creatinine ≥ 0.3 mg/dL from baselineduring the first 72 hours after contrast media administration.

Results. AKI developed in 51/307 (15.5%) patients. Differences between AKI and non-AKI group are reported in the Table 1. The risk of AKI during hospitalization was unaffected by age (p=0.798), sex (p=0.591), and type of contrast media (high vs low osmolar contrast media, p=0.838). Serum creatinine level at baseline (p=0.002), quantity of administered contrast media adjusted for weight (p=0.018), and type of valve (balloon-expandable vs self-expanding, p=0.023) significantly increased the risk of developing AKI (Figure, upper panel).Nonetheless, a significant interaction (p<0.0001) between type of valve and administration of contrast media was demonstrated (balloon-expandable: 4.9 ml/Kg, self-expanding: 5.3 ml/Kg). In a multivariable model (Figure, lower panel), only quantity of contrast adjusted for weight (odds ratio [OR]: 1.34, 95% confidence interval [CI]: 1.07-1.67) and serum creatinine levels at baseline (OR: 1.97, 95% CI: 1.14-3.42) were independently associated to AKI.

Table 1

Variable	Overall	non-AKI No	AKI	P
Age (years)	80±7	80±8	80±6	0.799
Sex (female, %)	49	49	45	0.591
Type of contrast (low osmolarity, %)	16	15	17	0.838
Contrast/weight (ml/Kg)	5.1±1.7	4.9±1.5	5.8±2.2	0.013
Valve type (self-expandible, %)	42	55	73	0.021
Creatinine (baseline level, mg/dl)	0.97±0.83	0.88±0.65	1.42±1.34	<0.0001

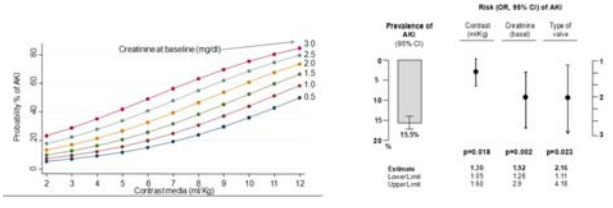

Conclusions. In our registry the incidence of CIN after TAVI was not negligible. The dose of contrast medium indexed for body weight is directly associated with the risk of developing AKI; therefore it is necessary to reduce, as much as possible possible, the dose of contrast medium used, especially in patients with higher creatinine values at baseline. Self-expandable valves require higher contrast doses for implantation and, according to our results, they should be probably avoided in patients with impaired renal function. These findings improve risk stratification and can generate risk reduction strategies to prevent AKI in patients undergoing TAVI mainly minimizing contrast media administration renal function and choosing, whenever is possible, a balloon expandable valve in patients with impaired baseline renal function.

P15

A CASE OF AORTIC COMPLEX RUPTURE AFTER TRANSCATHETER AORTIC VALVE IMPLANTATION WITH ACURATE NEO

Claudia Reddavid

Divisione di Cardiologia, Università di Catania, Catania

Background. This is an 80-years old woman with symptomatic severe aortic stenosis referred to our department for transcatheter aortic valve implantation (TAVI). His Society of Thoracic Surgeons predicted risk of mortality was 2,65%. Transthoracic echocardiogram (TTE) disclosed an aortic valve area of 0,6 cm2 and a mean aortic gradient of 55 mmHg. Coronary angiography demonstrated non-obstructive coronary disease. Computed tomography angiography (CTA) reveled an aortic annulus perimeter of 73 mm and an area of 407 mm2, with a calcific nodule extending into the left ventricular outflow tract (LVOT) and narrow sinuses of Valsalva.

Methods. The Heart Team decided to treat the patient with TAVI with a size M Acurate Neo device. The aortic valve was predilated with a 22/45 mm Nucleus balloon. Aortic root angiography demonstrated moderate aortic regurgitation and device frame hypo-expansion after valve deployment. So, the valve was postdilated with a 24/40 mm True Dilatation balloon obtaining trace aortic regurgitation and well expansion of frame. Patient was discharged 3 days later without complications.

Results. Four weeks later, the patient developed asthenia and fever and returned to our department. TTE did not suggest transcatheter heart valve (THV) dysfunction (mean gradient 6 mmHg and well leaflets motion).

- Copyright - Il Pensiero Scientifico Editore downloaded by IP 216.73.216.204 Sat, 12 Jul 2025, 04:08:51

CTA, unexpectedly, disclosed chronic pseudoaneurysm/periaortic hematoma on the extra-prosthetic right anterolateral side extended to the middle third of the ascending aorta. Computed tomography in combination with repeated echocardiography was performed for follow-up surveillance. However, the patient's condition deteriorated and fourteen days later the patient died for pulmonary embolism.

Conclusions. Aortic complex rupture represents a rare and potentially fatal complication. It is of paramount importance pay attention in patients with small sinuses of Valsalva and sino-tubular junction. The Acurate Neo three arches and the upper crown could damage the aortic root wall. Sometimes it needs to avoid post-dilation for aortic regurgitant in the presence of significant calcifications.

P16

CORONARY-PULMONARY ARTERY FISTULA ARISING FROM THE LEFT ANTERIOR DESCENDING CORONARY ARTERY DRAINING INTO THE PULMONARY ARTERY: A CLINICAL CASE AND THE STATE OF THE ART

Gerardo Musuraca[1], Pierfrancesco Agostoni[2], Clotilde Terraneo[3], Ferdinando Imperadore[1], Emiliano Boldi[4], Maurizio Centonze[5]
[1]Division of Cardiology, S. Maria del Carmine Hospital, Rovereto, [2]Division of Cardiology, Ziekenhuis Netwerk Antwerpen (ZNA) Middelheim, Antwerp, Belgium, [3]Division of Cardiology, Policlinico Hospital, Monza, [4]Division of Cardiology, Clinica S. Rocco di Franciacorta, Ome, [5]Division of Radiology, Borgo Hospital, Borgo Valsugana

Background. A 76-year-old woman with hypercholesterolemia and hypertension presented with dyspnea and initial heart failure. An echocardiography showed a severe aortic regurgitation but normal left ventricular volume. Coronary angiography showed no significant atherosclerotic lesions in the major epicardial coronary arteries and a coronary artery to pulmonary artery fistula (CAF) originating from the left anterior descending artery. A multi-detector row computed angio-tomography (MDCT) confirmed the CAF and it was treated using ligation and endocardial closure. The aortic valve was replaced. MDCT was useful for understanding the spatial relation of the CAF.

Methods. This article presents the case of a 76-year-old woman with hypercholesterolemia and hypertension presented with dyspnea and initial heart failure. An echocardiography showed a severe aortic regurgitation but normal left ventricular volume. Coronary angiography showed no significant atherosclerotic lesions in the major epicardial coronary arteries and a coronary artery to pulmonary artery fistula (CAF) originating from the left anterior descending artery. A multi-detector row computed angio-tomography (MDCT) confirmed the CAF and it was treated using ligation and endocardial closure. The aortic valve was replaced. MDCT was useful for understanding the spatial relation of the CAF. This article confirms the utility of MDCT for the diagnostic setting and the treatment of CAF.

Results. A 76-year-old woman with hypertension presented with dyspnea upon minimal exertion (NYHA class II-III). The vital signs were normal. Echocardiography showed normal left ventricular (LV) ejection fraction and volume, non-critical aortic valvular stenosis and severe regurgitation with LV diastolic dysfunction. Coronary arteriography showed no atherosclerotic lesions; however, in the anterior descending artery a communication with the pulmonary artery (PA) cavity through a complex fistula was detected (Fig. 1 and 2) with very important pulmonary artery contrast opacification. The patient was stabilised on medical therapy and referred for surgical correction with a ligation of the fistula and replacement of aortic valve.

Coronary artery fistulae (CAF) represent the most frequent congenital anomalies of the coronary arteries, but remain a relatively uncommon clinical problem. Coronary artery fistula is an abnormal direct connection between a coronary artery and either a cardiac chamber (coronary–cameral fistula), a vein (coronary arteriovenous fistula) or, most rarely, the pulmonary artery. Coronary artery fistulae are observed with an incidence of less than 0.5% (1). Most CAF are small and asymptomatic. The clinical presentation depends mainly on the extent of the left to right shunt. Symptoms include angina pectoris, resulting in a coronary steal phenomenon or, as in this case, dyspnea on exertion, fatigue, and congestive heart failure with volume overload. It is widely accepted that all symptomatic CAF patients should be treated surgically but surgery for asymptomatic patients is still controversial (2). A PubMed search was performed to describe the current characteristics of congenital CAFs in adults (3). The subjects were tabulated into unilateral, bilateral or multilateral fistulas.

Conclusions. The appropriate management of patients with symptomatic coronary artery fistulae is controversial. Sixty percent of these fistulae arise from the right coronary artery, and 90% terminate in the right side of the heart. (3-4). Depending upon the size and location of the fistulae, epicardial and endocardial surgical ligation or percutaneous endoluminal procedures (embolization) may be performed in some cases. Intervention is difficult or impossible when the fistulae are diffuse. Transcatheter closure approaches have emerged as a less invasive strategy and are nowadays considered a valuable alternative to surgical correction with similar effectiveness, morbidity and mortality. Therapeutic approaches are designed to reduce myocardial oxygen demand and thereby ameliorate the demand–supply mismatch (5). In our case, the junction of the CAF and the drainage site was identified. The fistula vessel was resected and closed. Concomitantly, the aortic valve was replaced.

Figure 1 A Figure 1B

Fig. 1. Selective coronary arteriography (40° cranial 0° antero-posterior view, 1A) shows the fistula arising from the proximal left anterior descending artery with diagonal branches communicating with the pulmonary artery (arrows). The preoperative angio-TC (3D reconstrucion, 1B) confirms the communication between the LAD and PA (arrow).

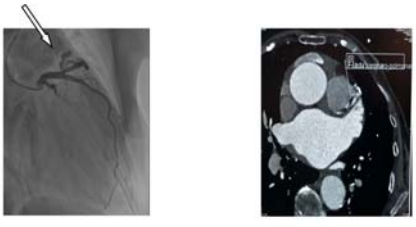

(A) Angiography view (B) Preoperative angio-TC in axial view

Fig. 2. Selective coronary arteriography (30° cranial 30° left view) shows communication arising from the diagonal branch of the left anterior descending artery (arrow). The preoperative angio TC confirms the fistula with axial (B), three-dimensional reconstruction (C), sagittal (D).

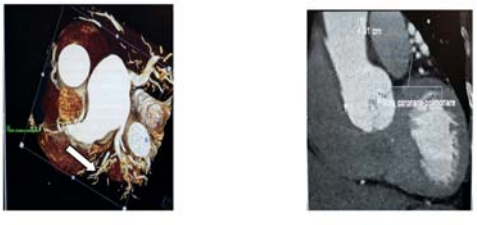

(B) Preoperative angio-TC reconstruction 3D view (D) Preoperative angio-TC in sagittal view

References

1. Yamanaka O, Hobbs RE. Coronary artery anomalies in 126,595 patients undergoing coronary arteriography. Cathet Cardiovasc Diagn 1990;21:28-40.
2. Kanzaki T, Numata S, Yamazaki S, Yaku H. Coronary arteriovenous fistula draining into persistent left superior vena cava. Ann Thorac Surg 2019.
3. Iadanza A, del Pasqua A, Fineschi M, Pierli C. Three-vessel left-ventricular microfistulization syndrome: a rare case of angina. Int J Cardiol 2004;96:109-11.
4. Gowda RM, Vasavada BC, Khan IA. Coronary artery fistulas: clinical and therapeutic considerations. Int Int J Cardiol 2006;107:7-10.
5. Albeyoglu S, Aldag M, Ciloglu U, et al. Coronary artery fistulas in adult patients: surgical management and outcomes. Braz J Cardiovasc Surg 2017;32:15-21.

P17

RETROSPECTIVE EVALUATION OF THE ACCURACY OF CORONARY COMPUTED TOMOGRAPHY ANGIOGRAPHY COMPARED TO INVASIVE CORONARY ANGIOGRAPHY: RADIOLOGICAL AND THERAPEUTIC APPROACH IN CAD-RADS 3/V

Roberta Magnano, Daniele Forlani, Alberto D'Alleva, Massimo Di Marco, Laura Pezzi, Piergiusto Vitulli, Leonardo Paloscia
UTIC e Cardiologia Interventistica, Ospedale Civile, AUSL Pescara, Pescara

Background. CAD-RADS is an excellent tool finalized to the optimisation of the management of patients affected by coronary artery disease (CAD) undergoing Coronary Computed Tomography Angiography (CCTA). However, it only allows a marginal consideration of plaque characteristics (modifier V).

Methods. Our study aims to assess the radiological and therapeutic management of CAD patients, classified by CT examination as CAD-RADS 3/V (stenosis of 50-69% with vulnerable plaque). We retrospectively evaluated 71 patients who underwent CCTA and were defined as CAD-RADS 3V because of the display of two or more morphological features (low attenuation plaque, spotty calcifications, napkin-ring sign, positive remodelling). Clinical and therapeutic follow up was performed. A first group of 15 patients was sent to ICA (Invasive Coronary Angiography) with IVUS within three months after CCTA; a second group of 56 patients underwent functional evaluation (cardiac magnetic resonance stress imaging with adenosine) and ICA within a year.

- Copyright - Il Pensiero Scientifico Editore downloaded by IP 216.73.216.204 Sat, 12 Jul 2025, 04:08:51

Results. The first group displayed an excellent conformity between CCTA and ICA stenosis values (μ=1.03, Variation Coefficient=12%); in the second, we highlighted a significant discrepancy because of stenosis progression or overlaid thrombosis. A strong correlation was noticed between stenosis entity and morphological features, except for positive remodelling. In the first group, 8 patients underwent PTCA, 50 in the second, 17 of which experienced cardiovascular accident in the period of time between CCTA and ICA.
Conclusions. Our experience confirms the importance of a more effective approach to CAD-RADS 3/V patients, for whom a functional evaluation risks to represent a therapeutic delay.

P18

TC PERFUSION: VALIDA ALTERNATIVA NEI PAZIENTI DA SOTTOPORRE A PROCEDURA DI INTERVENTISTICA CORONARICA COMPLESSA: ESPERIENZA MONOCENTRICA

Roberta Magnano, Massimo Di Marco, Daniele Forlani, Alberto D'Alleva, Laura Pezzi, Leonardo Paloscia
UTIC e Cardiologia Interventistica, Ospedale Civile, AUSL Pescara, Pescara

Background. Viene definita occlusione cronica totale (CTO) la presenza di un segmento coronarico occluso con flusso TIMI 0 che perdura da almeno 3 mesi. Il beneficio della rivascolarizzazione mediante intervento coronarico percutaneo (PCI) delle CTO è controverso nonostante numerosi studi retrospettivi hanno dimostrato un miglioramento dei sintomi, della funzione sistolica ventricolare sinistra e un prolungamento della sopravvivenza. In alcuni pazienti non è sempre possibile effettuare test di ischemia inducibile come l'eco-stress o la risonanza magnetica cardiaca da stress, a causa della scarsa finestra acustica del paziente, della presenza di protesi valvolari meccaniche, di device o claustrofobia. La TC coronarica è uno strumento diagnostico molto accurato per identificare o escludere la presenza di stenosi coronariche, perché consente non soltanto una visualizzazione anatomica non invasiva del lume coronarico, ma anche della parete dei vasi, con la possibilità di identificare anche placche ateromasiche molto precoci dotate di rilevanza clinica e prognostica. Da alcuni anni, grazie all'evoluzione tecnologica delle apparecchiature TC, dotate di sempre maggior risoluzione spaziale e temporale, una nuova metodica si sta sempre più affermando in campo clinico, supportata da rilevanti lavori scientifici, la cosiddetta CT Perfusion, ovvero lo studio della perfusione miocardica mediante TC del cuore, ottenuto dopo infusione di Adenosina per via endovenosa per indurre nel paziente condizioni di stress farmacologico idonee a dimostrare la presenza di deficit perfusionali, ovvero ischemia inducibile. Il grande vantaggio di questa metodica è che essa consente di valutare l'ischemia miocardica con un'accuratezza pari a quella della scintigrafia miocardica, in aggiunta al dato anatomico e quindi di ottenere con un solo esame non invasivo una doppia informazione sul paziente, una di tipo anatomico con la tradizionale TC coronarica e una di tipo funzionale mediante lo studio di perfusione post-adenosina.Lo scopo dello studio è stato quello di determinare se la valutazione dell'ischemia miocardica inducibile e della vitalità mediante TC Perfusion sul territorio fornito dalla CTO, possa essere un valida alternativa in quei pazienti candidabili a disostruzione dell'occlusione cronica ma che non possono effettuare altri esami di ischemia stress inducibile.
Materiali e metodi. Abbiamo studiato 3 pazienti (42–76 anni), di sesso maschile, con evidenza di CTO della coronaria destra all'angiografia che non potevano effettuare test come eco stress eo RM cardiaca per la presenza di protesi valvolari aortica, PMK o soffrivano di claustrofobia. La valutazione clinica, la frazione d'eiezione, sono state valutate prima e dopo un mese dalla procedura. La TC perfusion è stata effettuata prima e a due mesi dalla PCI della CTO. Indicazioni alla PCI di CTO sono state un significativo difetto di perfusione inducibile (>5%) e l'indice di vitalità del miocardio corrispondente.
Risultati. Tutti i pazienti arruolati hanno mostrato un difetto di perfusione inducibile del 5–10% nel territorio della coronaria destra e sono stati sottoposti a PCI della CTO con approccio anterogrado, retrogrado o misto. Un significativo incremento della frazione d'eiezione è stato trovato al follow up (52±4 pre VS 58±2), accompagnato da una riduzione significativa del grado di angina, classe NYHA (II–III pre versus I–II post) (p value < 0.05).
Conclusioni. La rivascolarizzazione delle occlusioni coronariche croniche totali si associa ad una migliore qualità di vita. La TC perfusion si è mostrata essere un metodo accurato nella selezione dei pazienti eleggibili a PCI di CTO. Per il paziente, l'indagine consente di limitare l'iter diagnostico a un unico test, eseguibile in regime ambulatoriale, per escludere la presenza di stenosi coronariche significative con valore predittivo negativo prossimo al 100%, per identificare la presenza di stenosi dal punto di vista anatomico, per valutarne composizione di placca e severità di stenosi, e infine per caratterizzare la presenza di ischemia miocardica inducibile relata alla placca stessa.

P19

ANALISI DELLO STRAIN LONGITUDINALE E CORRELAZIONE CON IL TIMI FRAME COUNT IN UNA POPOLAZIONE DI PAZIENTI AFFETTI DA ANGINA MICROVASCOLARE

Vincenzo Sucato, Alessandro D'Agostino, Salvatore Evola, Alfredo R. Galassi
UOC Cardiologia, AOU Policlinico Paolo Giaccone, Università degli Studi di Palermo

Background. Lo studio si propone l'obiettivo di approfondire le caratteristiche cliniche, i dati ecocardiografici e la prognosi di una popolazione di pazienti con angina microvascolare ricoverati presso l'UOC di Cardiologia dell'AOUP di Palermo tra il 2010 e il 2018. Con l'ausilio dell'ecocardiografia speckle-tracking 2D (2D-STE) è stato valutato lo strain miocardico longitudinale per valutare la eventuale presenza di alterazioni rispetto ad una popolazione di controllo. Ci siamo chiesti pertanto se tali alterazioni della microcircolazione coronarica possano compromettere la meccanica miocardica anche ad un livello più sottile e tale da non esitare in difetti maggiori della cinesi segmentaria ma capaci comunque di provocare alterazioni della deformazione miocardica. Infine è stata valutata la correlazione tra il grado di disfunzione microvascolare, valutata con un indice semplice qual è il TIMI frame count, la severità dei sintomi correlati all'ischemia e l'eventuale entità dell'alterazione dello strain longitudinale globale e regionale
Materiali e metodi. Lo studio ha incluso 39 pazienti (25 uomini, 14 donne), di età compresa tra i 45 e i 75 anni ricoverati per angor o equivalenti clinici di angina (dispnea, ridotta tolleranza allo sforzo) che erano stati in precedenza sottoposti ad uno stress test risultato positivo (elettrocardiogramma da sforzo su tappeto rotante, scintigrafia miocardica, ecocardiogramma da stress) e che hanno mostrato alla coronarografia eseguita durante il ricovero coronarie esenti da stenosi angiograficamente significative. Si tratta quindi di una tipica popolazione di pazienti con angina microvascolare. Tutti i pazienti inclusi presentavano funzione sistolica ventricolare sistolica sinistra conservata (FE> 50%) e assenza di evidenti e significative alterazioni della cinesi segmentaria a riposo. Sono stati esclusi dallo studio pazienti in cui la documentata ischemia miocardica era imputabile a patologie non coronariche e determinata ad esempio da discrepanza tra fabbisogno e apporto di O_2 o imputabile a patologie coronariche immediatamente identificabili alla coronarografia. Sono stati esclusi inoltre i pazienti affetti da valvulopatie di entità moderata e severa, malattie del miocardio, e i pazienti con disturbi della conduzione atrioventricolare, intraventricolare o portatori di PM/ICD per le conseguenti intrinseche alterazioni della cinetica. Tutti i pazienti hanno eseguito l'ecocardiogramma a riposo utilizzando un ecocardiografo della General Electric modello Vivid q in corso di monitoraggio elettrocardiografico. Sono stati valutati i principali parametri morfofunzionali, la cinesi, la funzione diastolica con l'impiego del TDI (Tissue Doppler Imaging) anche per il calcolo del rapporto E/e'm. È stata effettuata l'analisi dello strain longitudinale utilizzando il software in dotazione all'ecocardiografo. Le immagini sono state acquisite ad una velocità di acquisizione compresa tra 50,3 e 54,9 fps utilizzando le tre proiezioni di analisi previste dal software: apicale asse lungo, apicale quattro camere e apicale due camere. L'identificazione dell'AVC (aortic valve closure) è stata effettuata automaticamente dal software mentre la definizione del bordo endocardico e della ROI (region of interest) è stata ottimizzata manualmente. Sono state ottenute quindi le curve di strain longitudinale e lo strain di picco sistolico globale e per ciascuno dei 18 segmenti graficamente distribuiti sul Bull's eye. I dati ecocardiografici raccolti sono stati confrontati con quelli raccolti in un campione di pazienti di controllo. Al fine di valutare la eventuale disfunzione microvascolare, sono state riviste le immagini angiografiche di tutti i pazienti ed è stato calcolato il TIMI frame count per i tre vasi coronarici secondo le indicazioni di Gibson, avendo cura di dividere il valore ottenuto per l'arteria interventricolare anteriore per un fattore di correzione pari a 1,7. È stata quindi ricercata la eventuale correlazione tra caratteristiche cliniche dei pazienti, parametri ecocardiografici, analisi strain e TIMI frame count.
Risultati. All'analisi strain, la popolazione con MVA presentava un GLS lievemente ridotto (-18,61) rispetto alla popolazione di controllo (-19,64) ma tale riduzione non raggiungeva la significatività statistica (p= 0,207). È stato osservato che pazienti con alterazione del TFC in almeno un vaso coronarico (tTFC medio di 99,38 fps, pazienti in cui eseguita analisi strain), clinicamente identificabili come pazienti con angina microvascolare, presentavano valori di GLS ridotti (-17,88) rispetto al totale della popolazione di controllo, e tale riduzione risultava statisticamente significativa (p= 0,028). È stata poi valutata la correlazione tra lo strain dei 18 segmenti miocardici con il TFC del vaso tributario nel totale della popolazione con MVA. Si è osservata una correlazione statisticamente significativa tra strain longitudinale dei segmenti perfusi dalla coronaria destra e TFC di CD che è risultato il più alto tra i TFC dei tre vasi coronarici. Non è stata osservata invece una correlazione statisticamente significativa tra strain dei segmenti perfusi da IVA e Cx e rispettivi TIMI frame count ad eccezione del segmento apicale della parete anteriore. Anche nell'analisi della correlazione dunque è emersa una maggiore significatività delle alterazioni a carico dei segmenti inferiori e apicali e quindi dei territori irrorati da CD che presentava la maggiore alterazione del TFC rispetto agli altri vasi coronarici. Si osservava infine una correlazione statisticamente significativa (p= 0,021) tra valore di GLS e corrispettivo valore di tTFC con un coefficiente di correlazione di 0,418.

- Copyright - Il Pensiero Scientifico Editore downloaded by IP 216.73.216.204 Sat, 12 Jul 2025, 04:08:51

Conclusioni. Nei pazienti con angina microvascolare si è osservata invece una riduzione del GLS statisticamente significativa. Tale riduzione è risultata più marcata nei pazienti che presentavano un TFC notevolmente aumentato. Si è osservata dunque una correlazione statisticamente significativa tra TFC e GLS nei pazienti con angina microvascolare. Il TFC e lo strain longitudinale appaiono pertanto due metodiche affidabili, sensibili e facilmente accessibili per lo studio delle alterazioni della microcircolazione coronarica e la caratterizzazione dei pazienti con angina microvascolare.

P20

YIN E YANG IN SALA EMODINAMICA

Andrea Demarchi, Chiara Cavallino, Danilo Reale, Gabriele Tumminello, Francesco Rametta
Cardiologia, Sant'Andrea, Vercelli

Background. L'aneurisma coronarico è una malattia non comune riscontrata tra 1.5-4.9% dei pazienti sottoposti a coronarografia. Nella maggior parte dei casi a decorso silente, eccezionalmete colpisce il tronco comune.

Materiali e metodi. Paziente di 65 anni, fumatrice, ipertesa, ipercolesterolemica. Non precedenti cardiologici di rilievo, asintomatica. Durante valutazione pre-operatoria per intervento ginecologico, all'elettrocardiogramma riscontro di segni di pregressa necrosi anteriore. Ad approfondimento eseguito ecocardiogramma che mostra FE45% con acinesia apicale, non vizi valvolari di rilievo. Si è quindi proceduto a indagine coronarografica in elezione.

Risultati. Alla coronarografia evidenza di voluminoso aneurisma tondeggiante ad origine dalla biforcazione del tronco comune, in parte con presenza di trombo intraluminale, con immagine riferibile a possibile minuscola fissurazione tamponata dal trombo stesso. Stenosi sub-occlusiva del tratto ostiale di arteria discendente anteriore, occlusione di interventricolare posteriore a verosimile genesi embolica. Dopo discussione in HeartTeam posta indicazione a correzione chirurgica del difetto.

Conclusioni. La diagnosi e il trattamento degli aneurismi coronarici è tuttora incerto. Solo il giusto equilibrio tra cardiologo interventista e cardiochirurgo può risolvere i casi eccezionali.

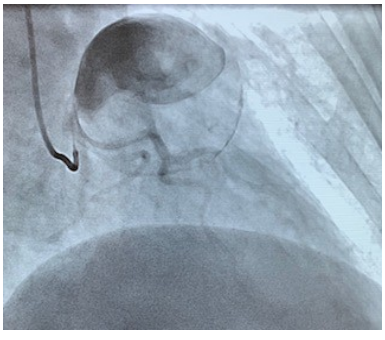

P21

POLYMER FREE VS POLYMER-COATED DRUG-ELUTING STENTS FOR THE TREATMENT OF CORONARY ARTERY DISEASE: A META-ANALYSIS OF 14 RANDOMIZED TRIALS

Monica Verdoia[1], Elvin Kedhi[2], Harry Suryapranata[3], Gennaro Galasso[4], Giuseppe De Luca[5]
[1]Cardiologia-Emodinamica, Ospedale degli Infermi, Università del Piemonte Orientale, Novara, [2]ISALA Hospital, Zwolle, Germany, [3]Cardiologia-Emodinamica, UMC ST Radboud, Nijmegen, Netherlands, [4]Cardiologia-Emodinamica, Università degli Studi, Salerno, [5]Cardiologia-Emodinamica, Università del Piemonte Orientale, Novara

Background. Polymer-coating represents one of components of drug-eluting stents (DES) to have undergone a more intensive technological evolution. Polymer-free DES (PF-DES) have offered promising angiographic results, with earlier complete re-endothelization, potentially reducing the thrombotic risk and offering the option of a shorter antiplatelet therapy. However, contrasting prognostic data have been reported so far with PF- DES. Therefore, the aim of the present study was to perform a comprehensive updated meta-analysis of randomized trials (RCT) comparing the impact of PF-DES vs polymer- coated DES (PC-DES) on clinical outcome.

Methods. Literature and main scientific session abstracts were searched for RCTs comparing PF-DES vs PC-DES for the treatment of CAD. The primary efficacy endpoint was mortality, secondary endpoints were cardiovascular death, myocardial infarction, target lesion revascularization (TLR) and stent thrombosis.

Results. We included 14 randomized clinical trials, with a total of 12163 patients, including 51% randomized to PF-DES. At a median follow-up of 24 months, PF-DES was associated to a significant reduction in mortality as compared to P-C DES (OR[95%CI]=0.78[0.64,0.96], p=0.02; phet=0.92). However, no significant benefit was observed in terms of cardiovascular death or major ischemic endpoints (CV death: OR [95%CI] 0.86 [0.65;1.13], p=0.27; phet=0.86; MI: OR [95%CI] 1.07 [0.87,1.37], p=0.52; phet=0.96; TLR: OR [95%CI] 0.95 [0.82;1.11], p=0.53; phet=0.0001; ST: OR [95%CI] 0.98 [0.69,1.40], p=0.92; phet=0.99). By meta-regression analysis, the mortality benefits of PF-DES were not conditioned by the rate of diabetes mellitus or acute coronary syndromes.

Conclusions. Based on the current meta-analysis, PF-DES are associated with a significant reduction in mortality as compared to P-C DES, but not in the occurrence of major ischemic events. Future larger studies are certainly needed to further investigate and confirm our findings, especially in particular subsets of patients, such as those with high bleeding risk or acute myocardial infarction.

P22

UTILIZZO DELL'ATERECTOMIA CORONARICA CON LASER AD ECCIMERI (EXCIMER LASER CORONARY ATHERECTOMY, ELCA) NEL TRATTAMENTO DI LESIONI CORONARICHE COMPLESSE: ESPERIENZA MONOCENTRICA

Maria Carmen De Angelis[1], Fortunato Scotto di Uccio[1], Pasquale Spadaro[1], Francesco Punzo[1], Giulia Arena[1], Gianluca Granata[1], Chiara De Biase[1], Andrea Tuccillo[2], Marco Di Maio[2], Bernardino Tuccillo[1]
[1]Ospedale del Mare, [2]Università degli Studi della Campania Luigi Vanvitelli, Napoli

Background. Le lesioni severamente calcifiche e la sottoespansione degli stent rappresentano le cause più frequenti di insuccesso procedurale e restenosi intrastent. Nel registro E-Cypher la presenza di calcificazioni di grado moderato o severo risultava essere associata a una maggiore incidenza di MACE e trombosi dello stent a 12 mesi (RR 1.93; 95% C.I. 1.29-2.86; p = 0.0012). L'aterectomia coronarica con laser ad eccimeri (Excimer laser coronary atherectomy, ELCA) migliora la sottoespansione dello stent ed il trattatmento di lesioni calcifiche. L'ELCA sfrutta il principio della fotoablazione con laser a freddo. L'impulso di luce UV colpisce il tessuto per 135 miliardesimi di secondo. La luce assorbita fa vibrare e fratturare i legami molecolari. Le vibrazioni provocano il riscaldamento dell'acqua intracellulare che evapora e provoca l'esplosione cellulare formando una "bolla di vapore" la cui espansione e collasso provoca la disintegrazione della placca frontalmente alla sonda e l'emissione di "onde d'urto acustiche" che si propagano radialmente. Il Laser per uso cardio-vascolare ha una larghezza di impulso di 120 ns. I principali campi di applicazione sono il trattamento di: lesioni calcifiche; occlusioni totali; occlusioni di graft venosi; stent sottoespansi; restenosi intra-stent; infarto miocardico acuto (IMA) per la vaporizzazione del trombo. I fattori che influenzano il meccanismo di azione del LASER sulla placca sono: energia (fluence e rate o frequenza di impulsi. min 45/25 – max 80/80), Sonda (0.9 – 2.5), tecnica (infusione di soluzione salina e/o mezzo di contrasto).

Materiali e metodi. Da Novembre 2018 a Luglio 2019 sono stati trattati 22 pazienti (45-86 anni) con cardiopatia ischemica acuta (85% NSTEMI, 1% STEMI) e cronica (14%). Utilizzando ELCA sono state trattate: - 20 lesioni massivamente calcifiche (estensione circolare>180°) e 8 sottoespansioni di stent - 2 lesioni fibroelastiche (estensione circolare <90°) e 2 Graft venosi con FR 80/80+soluzione salina. Eseguite mediamente 9 erogazioni per lesioni calcifiche e stent sottoespansi (sonda 0.9) con un tempo medio di 10 secondi e 4 erogazioni per lesioni fibroelastiche (sonda 0.9) e graft venosi (sonda 1.7) con un tempo medio di 7 secondi. Trattata 1 trombodissoluzione (sonda 0.9) in corso di IMA con FR 60/60+soluzione salina con 2 erogazioni di 6 secondi. Le procedure sono state eseguite per il 90% per accesso arterioso radiale in 6 Fr e per il 10% per accesso arterioso femorale. Utilizzato mezzo di contrasto a bassa osmolarità (Iodixanolo 270 mg/l). Utilizzato Imaging intracoronarico (0CT) nel 10% dei casi.

Risultati. Registrati 2 insuccessi procedurali in particolare nel trattamento di 1 lesione fibroelastica e di 1 graft venoso con presenza di stenosi residua post-procedurale del 40%. Registrato successo procedurale nel 98% dei casi con totale espansione degli stent sottoespansi ed assenza di stenosi residue in tutti gli altri casi. Registrati 8 casi di embolizzazione distale con risoluzione spontanea.

Conclusioni. L'ELCA rappresenta una valida alternativa nel trattamento di lesioni coronariche calcifiche e sottoespansione degli stent. Il laser provoca il rammollimento e la fratturazione del calcio; facilita l'espansione palloncino e/o dello stent e riduce al minimo complicanze intraprocedurali e/o rotture coronariche dimostrando di essere sicuro ed efficace.

P23

NEW-GENERATION DES IN NON PROTECTED LEFT MAIN TREATMENT: 3-YEAR FOLLOW-UP

Paolo Vicinelli[1], Erica Ferrara[2], Alessandro Martinoni[1], Silvia Mauri[1], Camillo Villani[1], Marco Zuccari[1], Arnaldo Poli[2], Maurizio D'Urbano[1]
[1]ASST Ovest Milanese, Magenta, [2]ASST Ovest Milanese, Legnano

Background. We have studied the 3, 6, 12, 24, and 36-month clinical performance from the ultimate generation sirolimus eluting stent

- Copyright - Il Pensiero Scientifico Editore downloaded by IP 216.73.216.204 Sat, 12 Jul 2025, 04:08:51

deployment Abluminus DES in patients with unprotected left main critical lesion. The peculiarity of the stent lies in the sirolimus coating technology which takes place after stent is crimped on the balloon. Total 24 patients with stenosis in left main coronary artery have been clinically and retrospectively evaluated.

Methods. Patients undergoing left main angioplasty (n=28) with Abluminus DES stent implantation were clinically evaluated at regular intervals in order to evaluate any new symptoms that could make it necessary to perform a new coronary angiography. The target lesion of the angioplasty was the unprotected left main, either in the case it was limited to the LM ostium or in the case it involved the LAD- CFX bifurcation. Primary end point was represented by major adverse cardiac events MACE (composite of cardiac death, target vessel myocardial infarction (TV-MI), and target lesion/vessel revascularization) and definite or probable stent thrombosis.

Results. The population in the study was represented by 70.8% of male patients with an average age of 65.5 years and only 8% of cases presenting at the Emergency Room with ST elevation myocardial infarction due to LM total occlusion. Evaluating the dual antiplatelet therapy, we observed that 58.4% of the patients were treated with Clopidogrel 75 mg and Aspirin 100 mg, 41.6% with Ticagrelor 90 mg bid and Aspirin 100 mg, no patient with Prasugrel in association with Aspirin. 83.3% of the patients presented right dominance, 65% of them with RCA critical stenosis and 23% of these with RCA total occlusion. LM lesions had an average length of 13 mm and all cases with the presence of TIMI flow 3 in baseline. After predilatation, performed in 83% (20 pts.) of the patients with semi-compliant balloon 2.67 mm mean calibre, median 2.75 and mean length 14.24 mm (median 15 mm), Abluminus DES was implanted with a mean diameter of 3.77 mm and median 4.00 mm with mean length of 16.5 mm (median 16). Post-dilatation involved almost all patients (95.8%, 23 pts) with a mean and median balloon size of 4.00 mm, mean length of 9.9 mm and a median length of 11 mm. In about 50% of cases IVUS was performed to confirm the already well angiographic-defined result. We have also evaluated the duration of the procedure and X -rays exposure which were respectively an average of 24 and 82 minutes. Procedural success was achieved in 100% of patients, no patient showed signs and/or symptoms in the 24 hours post the procedure that could be referred to periprocedural myocardial infarction. The 36-month follow-up was achieved in all the treated patients (28) without any adverse events.

Conclusions. This study demonstrated the safety and efficacy of Abluminus DES, an ultimate generation sirolimus drug eluting stent, in the treatment of critical lesions of the unprotected left main. We can therefore state that, due to its peculiarities in coating technology, Abluminus DES is an excellent treatment strategy also for most complex coronary lesions.

P24

EFFICACIA DEL TRATTAMENTO CON SHOCKWAVE DI IPOESPANSIONE FOCALE DELLO STENT SU PLACCA CALCIFICA PRETRATTATA CON ROTABLATOR

Luigi Politi, Susanna Benincasa, Fabio Piazza, Paolo Bonfanti, Guido Vittori, Giuseppe De Angelis

Cardiologia Interventistica, ASST-Rhodense, Rho

Background. Presentiamo il caso il una donna di 76 anni, affetta da diabete e bpco in O2 tp domiciliare. Ricoverata in Unità Coronarica per NSTEMI (picco cTn 1600 ng/L); EF 40% con acinesia infero-posteriore e ipocinesia anteriore e apicale. Alla coronarografia si riscontrava una severa coronaropatia trivasale calcifica con occlusione cronica della coronaria destra, stenosi critiche di ramo circonflesso e interventricolare anteriore (IVA). Per comorbidità veniva escluso l'approccio chirurgico e si decideva per PCI selettiva con Rotablator di IVA (Figura 1).

Materiali e metodi. Il giorno seguente si procedeva ad aterectomia con burr 1.5 in IVA media e posizionamento di 1 stent medicato Xience Sierra 2.5 x 38 mm. Sia con angiografia che con radiografia ad alta definizione si evidenziava una ipoespansione focale dello stent nel suo terzo distale (Figura 2), per cui si eseguivano dilatazioni multiple intrastent con pallone NC 2.5x15mm e successivamente NC 3x12mm ad alte atmosfere fino a rottura. Si eseguiva anche IVUS che confermava ipoespansione dello stent senza segni di frattura.

Risultati. Avendo esaurito le tecniche convenzionali per il trattamento delle stenosi critiche residue post- stenting, si decideva di utilizzare una nuova tecnica di frammentazione del calcio, la litotripsia coronarica con onde d'urto. Tale tecnica raramente si utilizza in placche calcifiche già trattate con stent e l'effetto delle onde d'urto sullo stent non è ancora ben definito. Dopo 3 giorni veniva gonfiato un pallone ShockWave 3x12mm a 4atm intrastent e si erogavano 6 cicli di onde d'urto. Successiva dilatazione dello stent con pallone NC 3x20mm nel punto precedentemente ipoespanso con ottimo flusso coronarico ed evidenza sia fluoroscopica e che IVUS di buona apposizione dello stent (Figure 3 e 4). La procedura si completava con impianto di nuovo stent medicato Synergy 3x32mm in overlap con il precedente.

Conclusioni. La paziente è stata dimessa 3 giorni dopo l'ultima procedura e a 1 mese di follow-up si presentava asintomatica per angor o dispnea. Questo caso dimostra l'efficacia e la sicurezza del trattamento con ShockWave di lesioni calcifiche resistenti ad aterectomia rotazionale e al successivo impianto dello stent.

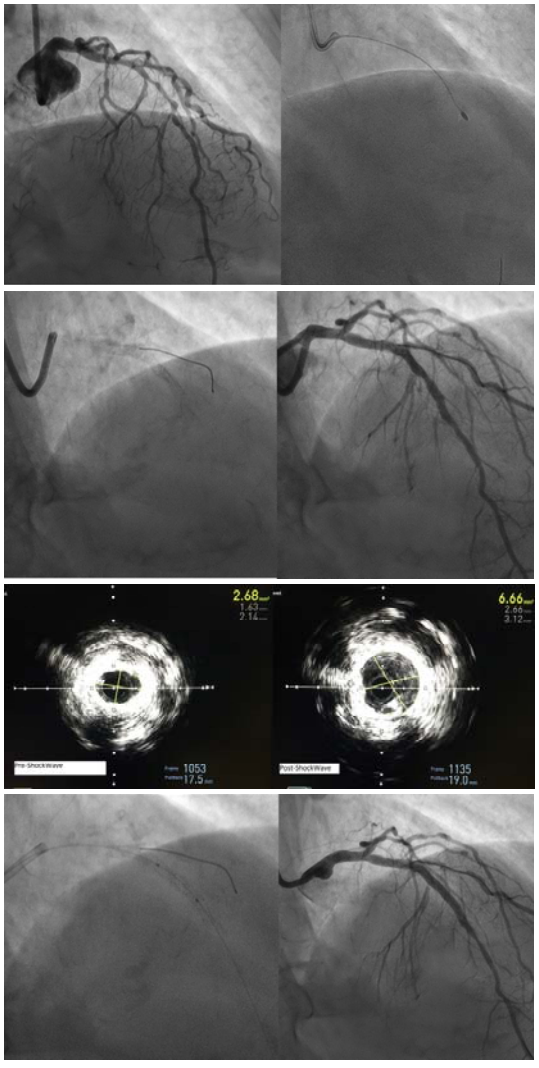

P25

USEFULNESS OF SHEATHLESS GUIDING CATHETER IN PATIENTS WITH UPPER EXTREMITIES VASCULAR ANOMALIES

Stefano Cangemi[1], Cristina Aurigemma[2], Francesco Burzotta[2], Osama Shoeib[3], Antonio Maria Leone[1], Giampaolo Niccoli[2], Italo Porto[2], Giulio Russo[2], Diana Verdirosi[2], Carlo Trani[2]

[1]Institute of Cardiology, [2]Fondazione Policlinico Universitario A. Gemelli IRCSS, Rome, [3]Cardiology Department, Tanta University, Tanta, Egypt

Background. Transradial approach (TRA) reduces hospitalization and access-site complications compared to transfemoral approach. Nevertheless, the TRA technical failure is significantly higher compared to transfemoral approach failure. Such higher failure rate of TRA is due to a series of factors. In particular, a wide range of anatomic vascular variants may be present in patients undergoing TRA procedures hindering procedural success.

Methods. In our retrospective observational study, including 1.596 consecutive patients with upper limb vascular anomalies underwent TRA between January 2006 and July 2015, we evaluate the usefulness of the sheathless guiding catheter system (SG) compared to conventional guiding catheter (CG). The primary study end-point was the "procedure success" defined as successful transradial procedure (selective cannulation of both coronary ostium in diagnostic procedure and successful stent delivery in intervention procedures) without access change.

Results. All procedures were successful in SG, instead only 1.274 (86%) procedures were successfully performed in CG (P=0.0001). At multivariable analysis, age (p=0.001) and sheathless catheter use (P=0.001) were independent predictor of procedures success.

Conclusions. The sheathless GC is a safe and useful system not only in small radial but also in presence of upper vascular anomalies and it can be used in PCI and diagnostic procedures.

- Copyright - Il Pensiero Scientifico Editore downloaded by IP 216.73.216.204 Sat, 12 Jul 2025, 04:08:51

P26

ATERECTOMIA ROTAZIONALE IN PRESENZA DI ANEURISMI CORONARICI: METODICA SICURA O FOLLIA INTERVENTISTICA?

Lucia Barbieri[1], Gabriele Tumminello[2], Stefano Lucreziotti[1], Francesco Rametta[2], Stefano Carugo[1]
[1]ASST Santi Paolo e Carlo, Milano, [2]Ospedale S. Andrea, Vercelli

Background. Il trattamento con angioplastica percutanea delle lesioni coronariche calcifiche ha dimostrato diverse limitazioni, con un aumento di complicanze peri-procedurali e di possibili eventi avversi a lungo termine. Le cause principali sono rappresentate dalla maggiore difficoltà in un'ottimale preparazione della lesione, nella conseguente deliverability dei materiali e alla possibile sotto-espansione finale dello stent. L'aterectomia rotazionale è una metodica basata sull'utilizzo di una fresa ricoperta in punta da polvere di diamante, la cui rotazione ad alta velocità permette una frammentazione microscopica della placca agendo selettivamente sul calcio. Il suo utilizzo nella preparazione della placca non è scevro da complicanze e necessita di una buona esperienza da parte degli operatori. La presenza di aneurismi a livello coronarico si assesta intorno al 1.2-4.9% nei pazienti sottoposti a coronarografia e diverse sono le cause che possono avere portato alla loro formazione: aterosclerosi, malattia di Kawasaky, dissezioni coronariche etc. La coesistenza di aneurismi e severe calcificazioni a livello coronarico è una condizione infrequente, ma non così rara ed il trattamento di questo tipo di lesioni da un punto di vista percutaneo è ad alto rischio di complicanze peri- procedurali e di eventi avversi al follow up. Scopo del presente studio è quello di valutare l'efficacia e la sicurezza dell'uso dell'aterectomia rotazionale in pazienti con lesioni calcifiche coinvolgenti aneurismi coronarici in corso di procedure di angioplastica coronarica.

Materiali e metodi. È stata eseguita una valutazione multicentrica retrospettiva dal 2015 ad oggi tra l'ASST Santi Paolo e Carlo Milano (Presidio San Paolo) e l'Ospedale S. Andrea di Vercelli includendo pazienti con malattia coronarica calcifica e la presenza concomitante di significativi aneurismi coronarici a livello della lesione target. Sono stati raccolti dati relativi ai principali fattori di rischio cardiovascolari ed alle caratteristiche cliniche dei pazienti al baseline (Tabella 1.). Dati relativi alle procedure eseguite sono stati estratti off line da due operatori esperti. Il follow up è stato eseguito telefonicamente e sono stati raccolti dati relativi ad eventi avversi seri quali morte cardiovascolare, re-ospedalizzazione per infarto e target lesion failure.

Risultati. Abbiamo individuato dal 2015 ad oggi un numero totale di 6 pazienti con malattia coronarica calcifica e concomitante presenza di aneurisma significativo a livello della lesione target. Il 67% era di sesso maschile, con età media 71.7 ± 5.8. Dati riguardo le principali caratteristiche cliniche e procedurali sono contenuti nelle Tabelle 1 e 2.

Caratteristiche cliniche al baseline	
Età (M-DS)	71.7 ± 5.8
Sesso maschile (%)	67%
BMI (M-DS)	26.1 ± 3.0
Diabete (%)	17%
Ipertensione arteriosa (%)	67%
Familiarità perCAD (%)	33%
Fumo attivo (%)	17%
Fumo pregresso (%)	17%
Dislipidemia (%)	50%
Frazione di eiezione (M-DS)	53 ± 5.1
Precedente rivascolarizzazione percutanea (%)	33%
Precedente infarto miocardico (%)	33%
Ematochimici al baseline	
Emoglobina (g/dL) (M-DS)	12.3 ± 1.8
Creatinina (mg/dL) (M-DS)	1.03 ± 0.56
Filtrato glomerulare (ml/min/m^2) (M-DS)	82 ± 33
Glicemia (mg/dL) (M-DS)	86 ± 18
Colesterolo totale (mg/dL) (M-DS)	197 ± 21
Colesterolo LDL(mg/dL) (M-DS)	137 ± 19
Terapia farmacologica al baseline	
Acido acetilsalicilico (%)	100%
Clopidogrel (%)	67%
Ticagrelor (%)	17%
Betabloccanti (%)	83%
ACE inibtiori (%)	50%
Sartani (%)	50%
Nitrati (%)	17%
Statine (%)	83%
PCSK9 inibitori (%)	17%
Antagonisti della Vit K (%)	17%
Anticoagulanti ad azione diretta (%)	33%
Periodo medio durata duplice antiaggregazione (giorni) (M-DS)	232 ± 153

Il 17% dei pazienti presentava diabete e fumo attivo, il 67% ipertensione arteriosa, il 50% dislipidemia ed il 33% famigliarità per patologie cardiovascolari. La funzione renale era nei limiti di norma o solo lievemente ridotta (creatinina media 1.03 ± 0.56 mg/dL, eGFR calcolata con Cockroft Gault formula 82 ± 33 ml/min/m^2) e una lieve anemia al basale era presente nel 33% dei pazienti (emoglobina media 12.3 ± 1.8). L'indicazione all'angiografia coronarica è stata nel 50% dei casi una sindrome coronarica acuta senza sopraslivellamento del tratto ST, mentre nel restante 50% i pazienti erano elettivi. La funzione sistolica ventricolare sinistra pre-procedurale era conservata o al massimo ai limiti inferiori di norma (53 ± 5.1%). La lesione da trattare si è rivelata nell'83% dei casi la discendente anteriore, mentre in un solo paziente era coinvolto il ramo circonflesso. Nel 50% dei casi la lesione coinvolgeva una biforcazione. Il diametro medio degli aneurismi a livello delle lesioni trattate era di 4.4 ± 1.1mm. La dimensione media della burr utilizzata è stata 1.33 ± 0.2 e nel 50% dei casi un upgrading ad una burr di dimensione maggiore si è rivelata necessaria. Tutte le procedure, eseguite con programmazione elettiva, sono state portate a termine con successo e senza complicanze (TIMI flow 3 finale, assenza di no-reflow o complicanze maggiori come perforazione coronarica nel 100% dei casi). La percentuale di stenosi residua si è rivelata inoltre irrisoria (2.5 ± 4.2%) con un'evidente buona espansione degli stent impiantati. L'indicazione a durata della duplice antiaggregazione è stata di 232 ± 153 giorni (due pazienti assumevano anticoagulanti orali ad azione diretta ed uno era in terapia con antagonista della vitamina k). Al follow up (durata media di 252 ± 152 giorni) è stata verificata l'assenza di eventi avversi maggiori quali morte cardiovascolare, re-ospedalizzazione per infarto e target lesion failure.

Indicazione alla procedura	
Sindrome coronarica acuta senza sopraslivellamento ST(%)	50%
Angina stabile(%)	17%
Ischemia strumentale (%)	33%
Caratteristiche procedurali	
Tempo di scopia (min) (M-DS)	27 ± 11
Durata totale procedura (min) (M-DS)	100 ± 28
Volume di contrasto (ml) (M-DS)	210 ± 124
Accesso femorale (%)	100%
Accesso French 7 (%)	100%
Vaso target discendente anteriore (%)	83%
Vaso target ramo circonflesso (%)	17%
Lunghezza lesione (mm) (M-DS)	29.8 ± 17.5
Percentuale di stenosi (M-DS)	89.7 ± 8.7
Diametro di riferimento vaso prossimale (mm) (M-DS)	3.4 ± 0.6
Diametro di riferimento vaso distale (mm) (M-DS)	2.4 ± 0.5
Diametro medio aneurisma (mm) (M-DS)	4.4 ± 1.1
Lesione coinvolgente biforcazione (%)	50%
Rotawire floppy (%)	66%
Rotawire extrasupport (%)	34%
Diametro medio burr (mm) (M-DS)	1.33 ± 0.2
Rapporto burr1-diametro di riferimento distale (mm) (M-DS)	0.56 ± 0.17
Raooorto burr2-diametro di riferimento distale (mm) (M-DS)	0.64 ± 0.10
Numero stent impiantati (M-DS)	2.17 ± 0.75
Lunghezza totale stent impaintati (mm)(M-DS)	53.0 ± 23.8
Utilizzo di ecografia intravascolare (IVUS) (%)	66%
TIMI 3 finale (%)	100%
No reflow (%)	0%
Stenosi residua (%) (M-DS)	2.5 ± 4.2
Picco troponina post procedurale (ng/mL) (M-DS)	1.5 ± 0.9
Follow-up medio (giorni) (M-DS)	252 ± 152

Conclusioni. Il presente studio ha evidenziato l'efficacia e la sicurezza dell'uso dell'aterectomia rotazionale in un ristretto setting di individui ad alto rischio quali i pazienti con lesioni calcifiche coinvolgenti aneurismi coronarici. Futuri studi più ampi sono necessari per confermare i nostri risultati e validare l'utilizzo dell'aterectomia rotazionale in questa categoria selezionata di pazienti.

P27

IMMEDIATE AND SHORT-TERM PERFORMANCE OF A PACLITAXEL-COATED BALLOON DURING COMPLEX PERCUTANEOUS CORONARY INTERVENTIONS: THE ICSA RESTORE REGISTRY

Alfonso Ielasi, Antonio Silvestro, Marta Bande, Francesco Casilli, Massimo Medda, Maurizio Tespili
Istituto Clinico S. Ambrogio, Milano

Background. Drug-coated balloons (DCB) currently represent an alternative to drug-eluting stents (DES) for the treatment of in-stent restenosis and they are also variably used for small coronary vessel and bifurcation lesion management. Restore (Cardionovum, Bonn, Germany) is a paclitaxel-coated balloon (R-PCB) with a SAFEPAX shellac-ammonium salt excipient that can avoid drug washing off during catheter delivery to the target lesion site. Aim of this study is to assess the clinical performance of this DCB in a real world setting.

Methods. ICSA Restore is an all-comer registry of consecutive patients with at least one lesion treated with R-PCB at S. Ambrogio Clinical Institute, Milan. All patients were prospectively enrolled in a dedicated database. Primary endpoint was procedural success defined as R-PCB delivery and inflation at the target site with less than 50% final diameter stenosis.

Results. The 40 patients (42 lesions) enrolled had a mean age of 68.5±8.98 years, 38.5% had diabetes while indication to PCI was acute coronary syndrome in 33.3% of the cases. Most of the lesions treated were de novo (87.8%), 43.6% were long (≥32 mm), 30.8% were side branches of a bifurcation, and 10.3% CTOs. The distal segment of the vessel was the DCB-target in 46.2% of the cases while 90.2% of the vessel treated were small (≤2.75 mm). Lesions were always pre-dilated and device deployment was successful in all the cases. A bail-out stent implantation at the DCB-inflation site was required in 7.7% of cases. Procedural success was achieved in all the cases. Peri-procedural MI rate

- Copyright - Il Pensiero Scientifico Editore downloaded by IP 216.73.216.204 Sat, 12 Jul 2025, 04:08:51

was 2.1%. One case of TLR occurred at 1-month follow-up (median follow-up 4 months; interquartile range 1-10 months).
Conclusions. R-PCB shows high immediate technical performance and adequate short-term efficacy and safety in a real world setting. Larger studies will shed light on mid-and long-term performance of this device in an adequately powered population.

P28

ANTEGRADE CTO OF RIGHT CORONARY ARTERY: "JUST MARKER" RETROGRADE GUIDEWIRE

Alberto Marrangoni, Massimo Di Marco, Daniele Forlani, Piergiusto Vitulli, Tommaso Civitarese, Alberto D'Alleva, Leonardo Paloscia
Santo Spirito Hospital, Pescara

Background. Percutaneous coronary intervention in chronic total occlusion (CTO) is considered the last frontier of interventional cardiology. Development of new techniques and equipment and the training of the specialized operators, increased their success rates.
Methods. A 60-year-old male patient, with a history of hypertension, dyslipidemia, anterior ST elevation myocardial infarction and CTO of the right coronary artery (RCA) (previous failed attempt), came to our department for stable angina. A transthoracic echocardiography revealed inferior wall hypokinesia with preserved ejection fraction. A stress test showed significant inferior ischemia, so we decided to reattempt CTO recanalization.
Results. We started the procedure with bi-radial access using double Glidesheath Slender 7 in 6 Fr. A retrograde guiding catheter Judkins Left (JL) 4.0 7 Fr and an antegrade Judkins Right (JR) 4.0 7 Fr guiding catheter were used (Amplatz catheters for RCA failed to engage the vessel. J-CTO score was 2: previous attempt, bending >45°. Distal vessel was good and epicardial and septal collaterals were present; the proximal cap was ambiguous. Planning the procedure we decided to start with antegrade wire escalation. We performed proximal cap puncture using Conquest Pro (Asahi) guidewire (Fielder XT-A, Asahi; Gaia II, Asahi; Gaia III, Asahi; Ultimate Bros 3, Asahi guidewires failed) and Finecross 130cm micro-guide catheter (Terumo). Then a retrograde guide-wire (Sion Blue, Asahi) was used just marker across septal collaterals and knuckle technique using Fielder XT-A guidewire (Asahi) led the operator to obtain the distal true lumen of the vessel. Intravascularultrasound (IVUS) showed partial subintimal tracking of the guidewire. Then the microcatheter was removed, predilation was performed with semi compliant balloons, three drug-eluting stents were deployed from mid to proximal RCA to fully cover the lesion, and finally post-dilatation with non-compliant balloons completed the procedure. Final IVUS confirmed good result of the CTO recanalization.
Conclusions. In conclusion, "just marker" retrograde guidewire for antegrade crossing is useful for tracking distal vessel, crossing difficult or small collateral with microcatheter, leading more confidence to the operator to continue the procedure.

P29

PCI COMPLESSA CON AUSILIO DI LITOTRISSIA INTRAVASCOLARE CORONARICA (METODICA SHOCKWAVE)

Giuseppe M. Migliore
Azienda Ospedaliera Ospedali Riuniti Palermo, Emodinamica, P.O. Villa Sofia, Palermo

Background. Sig. A.B., maschio, 62 anni. Ricovero in UTIC per dolore toracico tipico di tipo costrittivo associato a dispnea. Troponina postiva. Parametri vitali: PA 150/90 mmHg, FC 75 bpm, Killip 1. ECG: tachicardia sinusale, onde Q in V1-V3, ischemia subepicardica antero-laterale. Fattori di rischio: familiarità per IMA, ipertensione arteriosa in trattamento farmacologico (Lobidiur 5/12.5). L'eco mostra acinesia dell'apice, ipocinesia del SIV e dei segmenti medi anteriore e laterale. Si imposta terapia con fondaparinux 2,5 mg, ASA, Brilique 90 mgx2 (previo carico di 180 mg) ed atorvastatina 40 mg. Si programma coronarografia entro 24 ore. L'esame mostra una dominanza sinistra ed una severa patologia critica trivasale, con occlusione prossimale dell'IVA.
Materiali e metodi. Si procede contestualmente a PCI transradiale su IVA con ricanalizzazione del vaso, predilatazione con palloncini di calibro crescente sui due terzi prossimali e sulla prossimalità del ramo diagonale principale e successivamente ad impianto multiplo di DES in overlapping. Si mostrava alla post-dilatazione dello stent prossimale, una mancata espansione dello stesso, anche utilizzando palloncini non complianti ad alte atmosfere. Si programmava il completamento della rivascolarizzazione in seduta successiva.
Risultati. In seduta successiva (72 h dopo la I procedura), si procedeva a PCI con DEB su RI e CX distale ed a "litotrissia" coronarica (metodica shockwave) in-stent su IVA prossimale, con efficacia (completa espansione dello stent alla successiva post-dilatazione con palloncino non compliante).
Conclusioni. Alla fine della seconda procedura si è avuta una rivascolarizzazione completa della coronaria sinistra. Si assicurava una buona espansione dello stent su IVA prossimale, grazie all'ausilio del pallone "Shockwave", utilizzato in occasione di stent coronarico non espanso.

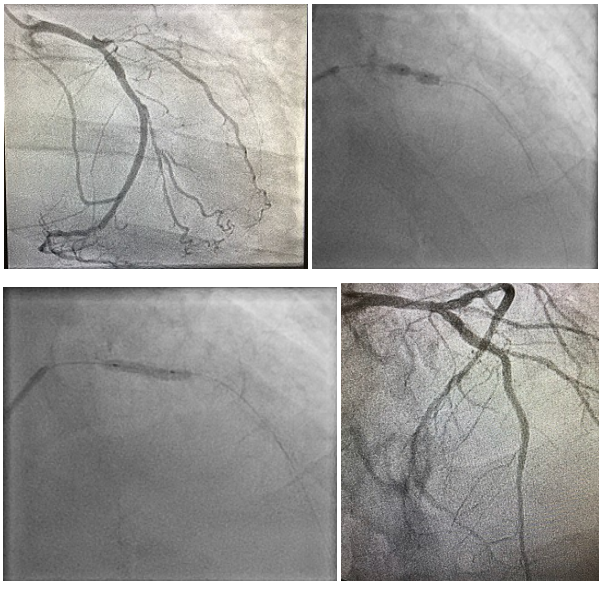

P30

IS THE DREAM OF VASCULAR RESTORATION STILL ALIVE? A CASE OF 7-YEAR FOLLOW- UP AFTER BIORESORBABLE VASCULAR SCAFFOLD IMPLANTATION

Simone Budassi, Carlo Zivelonghi, Stefan Verheye
Hartcentrum, ZNA Middelheim, Antwerp, Belgium

Background. Bioresorbable polymer drug-eluting scaffolds (BRS) stents have the aim to combine short-term radial force by vessel scaffold (which should dissolve after few months), with drug eluting capability. The technology has been developed to overcome the traditional problems of drug eluting stents (DESs) of incomplete strut re-endothelization or/and inflammation, intrastent restenosis (ISR) and stent thrombosis (ST). It has been hypothesized that complete resorption would result in restoration of vasomotion, reduction in angina and reduction of restenosis. Recently results from the AIDA and the Absorb trials have shown unacceptably high rates of late and very-late scaffold thrombosis (ST), resulting in a drastic limitation of all BRS. However not all the BRS are created equally, there are promising devices that may have several outcomes. We report a case of 7 years angiographic follow up after DESolve Novolimus eluting Bioresorbable Coronary Scaffold System implantation.
Case presentation. The patient here presented is an 86 years old woman. Her cardiocl history started in June 2012 when she underwent a coronary angiogram that showed a significant stenosis in the mid segment of the Left Anterior descending (LAD) coronary artery. She was enrolled in DESolve Nx Trial, a multicentre, prospective single arm study centers worldwide, designed to evaluate safety and efficacy of DESolve Novolimus eluting Bioresorbable Coronary Scaffold System. After predilatation with a 3,25 x 12 mm balloon a DESOLVE NX 3 x 18 mm was successful implanted with a good angiographic and IVUS imaging result. As per study protocol, a first angiographic control at 6 months was performed, which showed a good result. Per protocol another control was performed two years after the procedure and it showed a good angiographic, OCT and IVUS result, with a complete resorption of the scaffold. In the beginning of 2019, the patient suffered from atypical angina symptoms and was therefore submitted to a diagnostic coronary angiography. Together with persistence of good angiographic result of the previous BRS implantation, evidence of restored vascular motility was obtained. In fact, intracoronary nitrates were administered to test vascular response: Quantitative Coronary Analysis (QCA) before and after nitrates administration showed improvement of coronary vessel dimension by 20% (Figure 1).
Discussion. In this report we describe one of the longest follow-ups available after BRS implantation. In addition to the good angiographic outcome and lack of in-scaffold restenosis, the most relevant finding herein observed consists of the preserved vascular motility revealed after intra-coronary nitrates administration. In fact, an average 20% growth in mean lumen area was registered at QCA, substantially consistent with a physiological response in healthy subjects. Data from large registries in the early 2016 [AIdA e BVS trial] have contributed to a relevant decline in BRS adoption and, more specifically, to the end of the most adopted BRS device (Absorb, Abbott Medical, Santa Clara, California, US). Despite this, some good long-term results of BRS implantation are still observed. Simseck C. et al analysed 8 patients from the ABSORB trial to a 5 years invasive multimodality imaging control. In addition to the complete reabsorption of the scaffold, they also documented a complete vasomotion restoration with a heterogeneous response in terms of

- Copyright - Il Pensiero Scientifico Editore downloaded by IP 216.73.216.204 Sat, 12 Jul 2025, 04:08:51

vasoconstriction and vasodilatation after Acetylcholine administration (4 patient had vasoconstriction response and 4 patients had vasodilatation response). Gheorghe and colleagues enrolled 33 CTO patients, successfully treated with BRS, in the ABSORB-CTO study. In 27 of these patients they performed an angiographic control after 2 years follow- up, analysing the vasomotility after administration of acetilcoline (ACh) and nitrates (NTG). Mean lumen diameters in scaffold and in distal coronary segment decreased after ACh and increased significantly after NTG administration. Our clinical case provides evidence that the beneficial effects of the bioresorbable scaffold are sustained 7 years after implantation. Further clinical evidence from ongoing BRS studies can support the current hypothesis of vascular motility restoration and provide a role for BRS in the treatment of coronary artery disease.

Conclusions. A definitive responsible for the unmet goals of the first generation of BRS is still under evaluation. The device characteristics - including the large strut-thickness, the loss of radial force during the absorption and loss of structural integrity leading to scaffold discontinuity - are unpredictable and specific of BRS. These characteristics lead to an higher rate of stent thrombosis, and increased rate of Myocardial infarction. The value of a meticulous pre-dilation, followed by appropriate post-dilation, the struts design and the mechanical characteristics may have a relevant role in acute performance and in long-term clinical outcome. In our case report we observed a good angiographic result with absence of late stent thrombosis or instrastent restenosis and with the restoration of vascular motility, an important goal reached during a 7-year follow -up after DESolve Novolimus eluting Bioresorbable Coronary Scaffold System implantation.

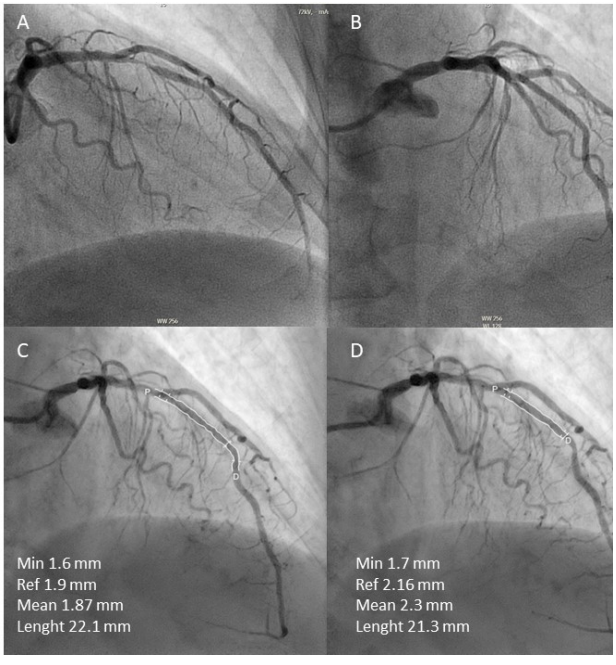

P31

ACUTE CORONARY SYNDROME IN A PATIENT WITH A RESIDUAL AORTIC DISSECTION FLAP AFTER SUPRACORONARY AORTIC REPLACEMENT: THE IVUS ROLE

Andrea Moretti[1], Mauro Chiarito[2], Jorge Sanz-Sanchez[2], Francesco Cannata[2], Gennaro Petriello[2], Damiano Regazzoli[2], Paolo Pagnotta[2], Bernhard Reimers[2], Giulio Stefanini[2]

[1]Department of Cardiovascular Sciences, Sapienza University of Rome, Rome, [2]Department of Invasive Cardiology, Humanitas Research Hospital, Milan

Background. Acute chest pain caused by aortic dissection (AD) or acute myocardial infarction (AMI) is one of the most serious medical emergencies and requires a very quick differential diagnosis to choose the best timing for treatment. AD and AMI are often manifested with similar symptoms, making it difficult to differentially diagnose these two conditions. After supracoronary aortic repair (SCAR) for type A AD, small intimal flap could remain in the anastomoses area. Aortic intramural hematoma could extend to the coronary ostia causing an extrinsic compression. Intravascular ultrasound (IVUS) is a safe and effective methodology to distinguish an atherosclerotic plaque from an extrinsic compression. We present the case of a 68 years old man, with a recent surgical correction of a Type A aortic dissection referring to our emergency department for an acute coronary syndrome.

Methods. A hypertensive 68-year-old man presented to our emergency department, at 2:00 a.m., complaining acute chest pain radiated to the arms and posteriorly to the interscapular area. The patient had a past medical history of a recent (9 months before) Stanford type A aortic dissection corrected, in another hospital, with an urgent SCAR. The electrocardiogram revealed ST-segment elevation in aVR and a diffuse ST-segment depression (Fig 1). His initial vital signs were as follows: heart rate 105 beats/min, blood pressure 150/80 mm Hg, respiratory rate 18 breaths/min, oxygen saturation 94% without oxygen supplementation. While the patient was being prepared for the cardiac catheterization, a transthoracic echocardiography (TTE) was performed showing left ventricle anterior, septal, and apical walls akinesia and a dubious image of small intimal flap in the Valsalva sinus without significant aortic regurgitation. An urgent computed tomography (CT) scan confirmed the presence of a small intimal flap near to the non-coronary cups, proximal to the vascular graft anastomoses (Fig. 2C, 2D). So, we planned an urgent coronary angiography. By the right radial approach, initial angiography showed an isolated subocclusive left main (LM) ostial stenosis (Fig 3A). Intraoperative transesophageal echocardiogram (TEE) was executed to evaluate a dynamic extrinsic compression (Fig. 2A, 2B). Notwithstanding, both angio CT scan and TEE did not allow a definitive diagnosis regarding the AMI etiology. After a gently 2.0 mm semi-compliant balloon inflation in the LM, urgent intravascular ultrasound (a 20-MHz, 2.9 F IVUS system, Eagle Eye, Volcano Corp) was performed to exclude any extrinsic compression such as intramural hematoma: it documented a severe concentric atherosclerotic plaque with a ostial minimal lumen area of 4.2 mm2 (Fig. 3B). Finally, we performed percutaneous coronary intervention (PCI): a 4.0/18 mm drug eluting stent from ostial LM to the proximal left anterior descending artery (LAD) was implanted and a proximal optimization technique with a 4.5/15 mm non-compliant balloon was performed. Final angiography and IVUS confirmed the good procedural result with a LM minimal stent area of 15.6 mm2 (Fig 4A, 4B) After PCI, ST-segment alterations on ECG disappeared and chest pain improved. The patient was discharged on the third day.

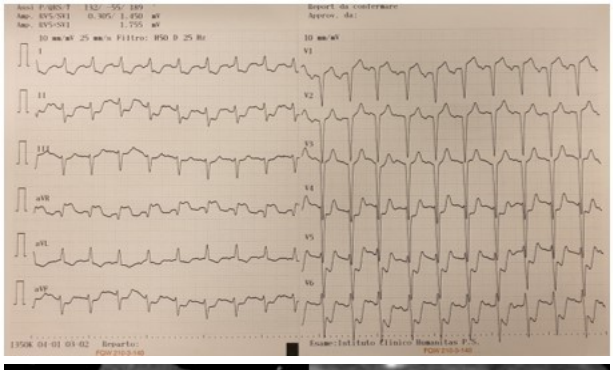

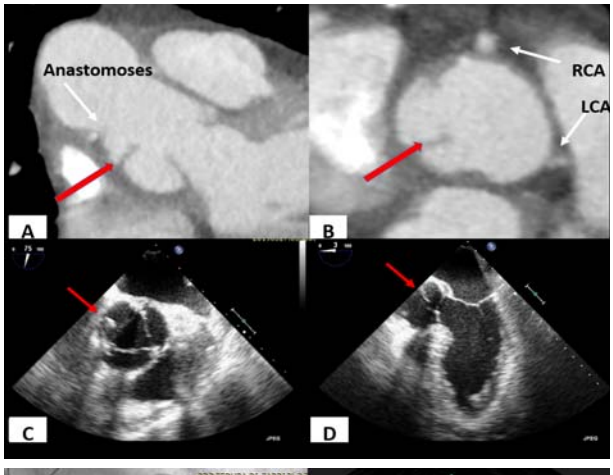

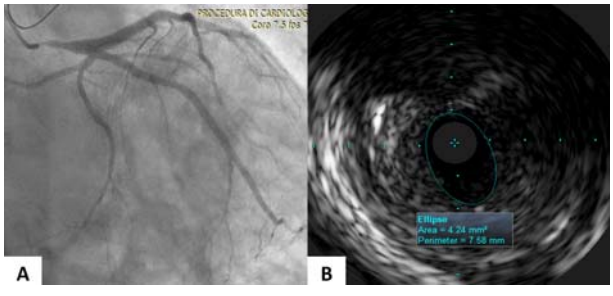

- Copyright - Il Pensiero Scientifico Editore downloaded by IP 216.73.216.204 Sat, 12 Jul 2025, 04:08:51

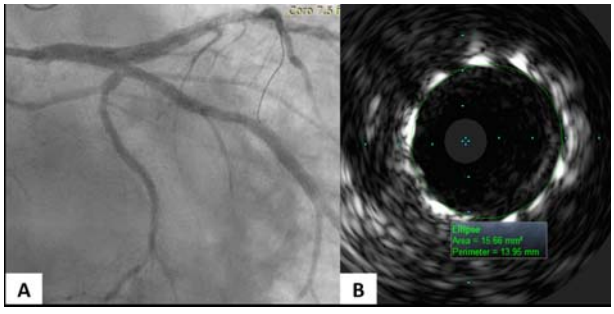

Results. Acute myocardial infarction caused by aortic dissection (AD) is relatively rare, and the reported incidence of myocardial infarction with AD ranges from 3 to 7% in AD patients). Typically, myocardial infarction develops more frequently than an AD in a clinical setting. Therefore, when AD is complicated by acute myocardial infarction, the correct diagnosis of dissection can be elusive and these patients might instead be treated with primary percutaneous coronary intervention (PCI). In these cases, the outcome can be catastrophic. The dissection flap could extend into the ostium of the coronary artery, with consequent risk of acute occlusion and ST segment elevation myocardial infarction. However, evidences from literature regarding patients recently treated for AD and presenting with AMI are scarce. In patients with AD, while the right coronary is more frequently affected, the left main coronary artery can also be compressed. Neri et al described three major types of coronary malperfusion due to AD. Hori et al described a case of acute coronary malperfusion some hours after SCAR due to a LM dissection recognized by the IVUS and successfully treated with PCI. However, the largest series reporting the outcome of patients treated for type A aortic dissection show a low risk of myocardial infarction at follow-up and only anecdotal cases of flap or hematoma extension to right or left coronary cusps. Our patient presented with a probably high risk non ST-segment elevation myocardial infarction (GRACE score: 140). During the night-time setting, awaiting the activation of the interventional cardiology team, on the basis of the clinical history we performed a TTE and an angio CT scan. Unfortunately, both methods confirmed the presence of a dissection flap extended to the non-coronary cusp, but neither method was able to clarify with certainty the etiology of myocardial infarction. Coronary angiography showed a coronary tree relatively free of atherosclerosis with an ostial subocclusive stenosis of the left main in a patient with an intermediate risk of ischemic heart disease who had undergone a cardiac surgery operation with no events a few months earlier; our major doubt was that we were faced with a retrograde dissection or an intramural aortic hematoma with extrinsic compression of the left main.

Conclusions. In this case, only IVUS allowed us to distinguish with certainty between an atherosclerotic etiology and a coronary extrinsic compression. Although there was some suspicion for residual intimal aortic flap based on the history, there were no information about the surgical intervention. Given the clear image of atherosclerotic plaque in the LM, we considered type 1 AMI as the most likely diagnosis treating him with successful primary PCI.

P32

RUOLO DELL'OCT NELLA DIAGNOSI E NEL TRATTAMENTO DI TROMBOSI DI IVA SECONDARIA A FISTOLE CORONARICHE

Francesco Terracciano, Alessandro Aprile, Tommaso Piva, Elisa Nicolini, Andi Muçaj, Massimiliano Serenelli, Mirko Beltrame, Gabriele Gabrielli, Gian Piero Perna

Scienze Cardiovascolari, A.O. Universitaria "Ospedali Riuniti", Ancona

Background. Le fistole coronariche sono per lo più asintomatiche, ma possono talvolta essere causa di importanti conseguenze cliniche, in particolare se di grandi dimensioni e multiple: angina, infarto miocardico, scompenso cardiaco, ipertensione polmonare; possono inoltre trombizzare o divenire aneurismatiche e prone alla rottura. In letteratura sono presenti solo casi aneddotici, spesso non congruenti per quanto riguarda le strategie diagnostiche e terapeutiche da adottare.

Materiali e metodi. Un paziente di 46 anni, con familiarità per coronaropatia ma senza altri fattori di rischio noti, si presentava presso il PS di un centro spoke per dolore toracico a riposo, della durata di pochi minuti. Al momento dell'ammissione il dolore era regredito e l'ECG e l'ecocardiogramma risultavano nella norma. Nel corso dell'osservazione si verificava episodio di dolore toracico tipico, irradiato alle braccia, associato a pallore e sudorazione, regredito in 15 minuti spontaneamente, in assenza di modifiche significative dell'ECG. Il paziente veniva ricoverato con diagnosi di NSTE-ACS e veniva inviato al laboratorio di emodinamica del nostro centro per essere sottoposto a esame coronarografico. L'esame evidenziava che il ramo IVA presentava al tratto prossimale multiple fistole drenanti in arteria polmonare, in prossimità di una placca intermedia, con aspetto non complesso (Fig 1). Visto il quadro angiografico non dirimente, veniva eseguito uno studio OCT che rivelava massiva trombosi endoluminale, con endotelio, per quanto possibile apprezzare, integro e senza chiara evidenza di rottura di placca (Fig. 2 e 3). Dopo una valutazione complessiva si procedeva a PTCA e impianto di stent autoespandibile Stentys 3.5/4.5 x 22mm. Il paziente veniva dimesso in quarta giornata, senza complicanze acute durante la degenza.

Conclusioni. Il trattamento delle fistole coronariche e delle loro complicanze è controverso e non univoco, e i dati in letteratura sono scarsi. L'ipotesi da noi formulata nel presente caso, sulla scorta dell'analisi OCT, è che il basso flusso coronarico, causato dalla presenza di multipli tragitti fistolosi, abbia portato alla formazione di trombo endoluminale determinante una sindrome coronarica acuta.

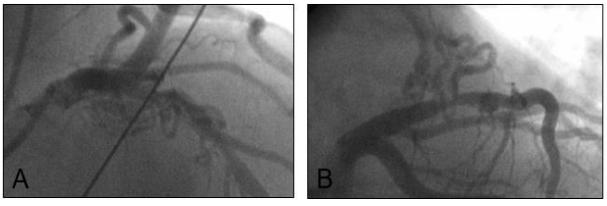

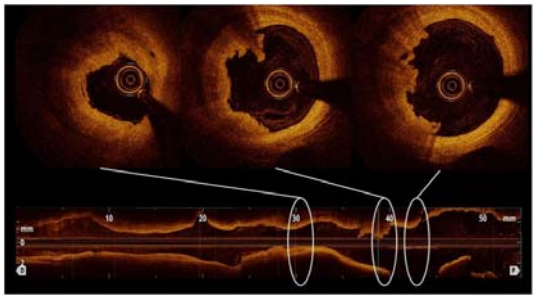

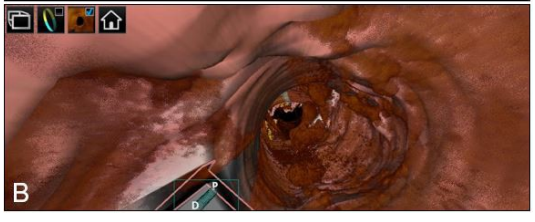

P33

DURABLE VS ERODABLE POLYMER DRUG-ELUTING STENTS IN ST-SEGMENT ELEVATION MYOCARDIAL INFARCTION: AN OPTICAL COHERENCE TOMOGRAPHY STUDY (DES-OCT STUDY)

Matteo Ghione, Stefano Cordone, Marco Botta, Pietro Bellone

Ospedale San Paolo, Savona

Background. Gli stent medicati di seconda generazione possono avere il polimero riassorbibile o permanente. Obiettivo del nostro lavoro è stato valutare le caratteristiche di ricopertura di uno stent ad eluzione di biolimus e polimero riassorbibile (BES) in confronto con uno stent con polimero permanente ad eluzione di everolimus (EES) nei paziente trattati per infarto miocardico acuto (STEMI).

Materiali e metodi. Abbiamo esaminato i pazienti trattati con angioplastica primaria ed impianto di BES o EES tra ottobre 2013 e giugno 2015. I pazienti che dopo almeno 6 mesi sono stati sottoposti a nuova coronarografia e controllo OCT della lesione culprit sono stati inseriti nel nostro registro. Abbiamo identificato 20 pazienti. L'endpoint principale è stato la differenza percentuale di struts non ricoperti tra BES e EES esaminati con OCT. L'endpoint secondario era rappresentato dalla percentuale di struts malapposti e dallo spessore neointimale.

Risultati. Ad oggi, abbiamo completato l'analisi di 17 pazienti per un totale di 4306 struts (1501 BES e 2805 EES). I BES hanno dimostrato una minore percentuale di struts non ricoperti (0.3% vs 1.7% p>0.001) e malapposti (0.3% vs 3.1%, p< 0.001). Inoltre 409 cross sections (CS) sono state analizzate. Il numero di CS con un rapporto tra struts non ricoperti/stent >30% è stato inferiore per BES (0% vs 2.4%,p <0.05). Per quanto riguarda lo spessore neointimale non è stata riscontrata alcuna differenza significativa tra i due stents. L'analisi completa verrà presentata durante il congresso.

- Copyright - Il Pensiero Scientifico Editore downloaded by IP 216.73.216.204 Sat, 12 Jul 2025, 04:08:51

Conclusioni. Le differenze tra gli stent di seconda generazione nel contesto dello STEMI sono state poco studiate. Il nostro studio ha valutato la ricopertura di questi stent utilizzando OCT. Sebbene non si possa trarre conclusioni definitive, BES sembrerebbe avere una maggior copertura nel follow up dei pazienti con STEMI.

P34

QUANDO L'IMAGING CORONARICO ASSUME UN RUOLO DECISIVO NELLA STRATEGIA PROCEDURALE IN CORSO DI STEMI CON ANATOMIA COMPLESSA

Fabio Minicucci[1], Alessandro Bellis[1], Gerardo Carpinella[1], Davide D'Andrea[1], Anna De Vita[1], Fulvio Furbatto[1], Riccardo Granata[2], Salvatore Rumolo[1], Angelo Sasso[1], Ciro Mauro[1]
[1]Cardiologia con UTIC, Ospedale A. Cardarelli, [2]Cattedra di Cardiologia Dipartimento di Scienze Biomediche Avanzate, Università Federico II, Napoli

Background. La dissezione coronarica spontanea rappresenta una importante causa di sindrome coronarica acuta e di morte cardiaca, soprattutto nelle giovani donne ed in persone con meno fattori di rischio cardiovascolare.
Materiali e metodi. Il caso che presentiamo riguarda una donna LMR di anni 53 con anamnesi positiva per familiarità per cardiopatia ischemica, ipertensione arteriosa, utilizzo pregresso prolungato di estroprogestinici e fibromialgia, viene trasportata dal 118 con diagnosi di STEMI anteriore, a 3 ore circa dall'inizio della sintomatologia tipica presso il PS della nostra AO. Ha praticato in ambulanza ASA 250 mg ev e carico di Ticagrelor 180 mg.
Risultati. All'arrivo in ospedale, l'ECG mette in evidenza sopraslivellamento del tratto ST da V2 a V5, con presenza all'esame ecocardiografico di acinesia dell'apice, con spessori conservati e conservata funzione di pompa del ventricolo sinistro.
Conclusioni. Inoltre data l'occlusione dell'IVA, si impiantato tre stent medicati in overlap (reverse TAP con ramo diagonale con kissing balloon finale) e si effettua POBA con pallone di piccole dimensioni del tratto distale. La paziente viene dimessa dopo ulteriori 5 giorni dalla procedura di rivascolarizzazione e viene programmato nuovo accesso a 5 mesi per controllo coronarografico, che dimostra la pervietà degli stent precedentemente impiantati in TC-IVA-D1-Cx, ma evidenzia un importante decorso intramiocardico, con la presenza di un bridge non visibile durante le procedure eseguite in acuto, verosimilmente alla base della dissezione coronarica.

P35

ADDITIONAL ROLE OF 18F-FDG PET/CT IN THE DETECTION OF A MYCOTIC CORONARY ANEURYSM IN A PATIENT WITH ENDOCARDITIS

Sara Pacella[1], Massimo Milella[2], Roberto Sara[2], Alessandro Maloberti[3], Emma Gay[2], Grazia Cabrini[2], Andrea Buono[4], Cristina Giannattasio[5], Claudio Rossetti[2]
[1]Medicina Nucleare, Università degli Studi di Milano-Bicocca, [2]Medicina Nucleare, [3]De Gasperis Cardio Center, ASST Grande Ospedale Metropolitano Niguarda, [4]De Gasperis Cardio Center, Università degli Studi di Milano-Bicocca, [5]De Gasperis Cardio Center, ASST Grande Ospedale Metropolitano Niguarda, Università degli Studi di Milano-Bicocca, Milano

Background. Mycotic coronary aneurysm is a rare infective disease of arterial vessel walls. The cause of this infection could be related to the presence of an infective endocarditis or could represent a primary infection at the site of an implanted intracoronary stent. Bacterial agents as Staphylococcus aureus are the most common etiological agents. The diagnosis could be challenging, because we have no patognomonical clinical features. Prognosis is characterized by high morbidity and high mortality rates, so a tempestive diagnosis and treatment are required. It has been demonstrated that PET/CT has a great diagnostic value for the management of infections. The aim of this clinical case is to evidence the importance of 18F-FDG PET/CT in addition to the coronary angiography in the detection of a mycotic coronary aneurysm in a patient with endocarditis.
Methods. A 70-year-old man, who underwent percutaneous revascularization with stents implantation on left anterior descending artery (LAD) and on right coronary artery (RCA), referred to our Nuclear Medicine Department because of an echocardiographic suspect of endocarditis of the mitral valve. Two weeks before he was admitted to our hospital in a septic state with Multiple Organ Failure (MOF), which needed cardiovascular support with sympathomimetic amines; at that time from the emocoltures it was isolated as microbial agent a Staphilococcus Aureus MSSA; the transesophageal echocardiography performed in that period was negative for the presence of vegetations. We decided to perform a 18F-FDG PET/CT in order to confirm the diagnosis of endocarditis.
Results. The images of the 18F-FDG PET/CT scan showed intense uptake of the radiotracer in the mitral valve plane, that confirmed the presence of endocarditis; we also noticed another intense area of uptake of 18F- FDG at the ostium of the right coronary artery (RCA). A coronary angiography performed after our PET/CT study confirmed the presence of a mycotic aneurysm on RCA.
Conclusions. This case report suggests the important role of 18F-FDG PET/CT combined with the coronary angiography in the detection of a mycotic coronary aneurysm in a patient with a concomitant endocarditis.

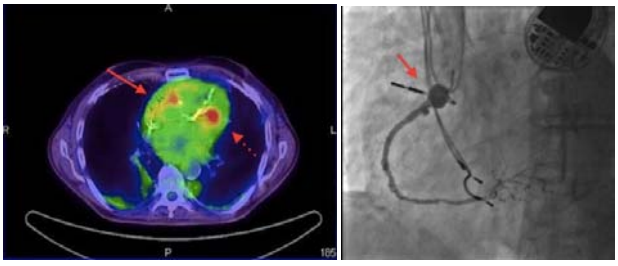

P36

IL LATO OSCURO DELLA SCELTA TERAPEUTICA GIUSTA: UN CASO CLINICO NELL'ESPERIENZA DI EQUIPE DEL PRESIDIO OSPEDALIERO DI VALLO DELLA LUCANIA

Nicola Ragosa, Giovanni Gregorio, Antonio Aloia, Gianfranco Lerro, Antonio Elia, Lucio Carotenuto, Gianluca Di Sevo, Alessandro Laurito, Antonio Di Lascio, Aniello Carbone, Gerardo Passaro, Antonietta Sacco
ASL Salerno, UOC Cardiologia, San Luca Vallo della Lucania, Vallo della Lucania

Background. Il miglioramento delle strategie farmacologiche ed interventistiche degli ultimi anni hanno consentito un significativo passo in avanti per la definizioni delle migliori strategie comportamentali da mettere in atto per il trattamento dei pazienti con diagnosi di infarto miocardico con sopraslivellamento del tratto ST (STEMI) o transmurale. Molto di frequente l'equipe interventistica si trova a dover individuare in tempi molto brevi la strategia da mettere in atto nell'immediata presentazione, durante e dopo l'evento STEMI. Il lavoro vuole presentare un particolare caso clinico e l'esperienza della nostra Unità Operativa complessa di Cardiologia del Presidio ospedaliero San Luca di Vallo della Lucania dell'ASL Salerno.
Materiali e metodi. F.D uomo di 75 anni, anamnesi di ipertensione arteriosa (in trattamento farmacologico con ramipril 5 mg 1 cp/die, metoprololo 100 mg ½ cp*2/die), diabete mellito II (in trattamento con metformina 850 mg 1 cp*3/die), ipercolesterolemia (in trattamento con atorvastatina 40 mg 1 cp/die). giunge in ospedale per dispnea, veniva richiesta, dal medico di pronto soccorso, consulenza cardiologica. Il consulente cardiologo poneva diagnosi di SCA STEMI in sede anteriore con tempo pre-coronarico >48h. esami biochimici all'ingresso (Crea 1 mg/dl, Azo 35 mg/dl, ALT 15 u/l, AST 18 u/l, Gli 97 mg/dl, CPK 24 u/l, Na+ 140 mEq/l, k+ 3.6 mEq/l), markers citolisi miocardica all'ingresso (CK-MB massa 6.13 ng/ml (v.n 0.97-4.94), mioglobina (103 ng/ml ((vn 23-72), troponina T hs 1794.00 (vn 0-50 ng/l). Praticava osservazione ecocardiografica con evidenza di severa depressione della funzione sistolica globale (EF 30%) con acinesia dell'apice in toto ed evoluzione aneurismatica dei segmenti settali, acinesia dei segmenti medi di parete anteriore, laterale e postero-laterale. Terapia praticata in acuto: ASA 500 mg ev, ticagrelor 180 mg, zofenopril 30 mg, atorvastatina 80 mg, seloken 5 mg 1/ fl ev, omeprazolo 40 mg ev. Le linee guida (ESC 2017) ritengono controindicata (III/A) la rivascolarizzazione meccanica poiché l'IRA (infarct-related artery) viene ritenuta occlusa e non passibile di eventuale rivascolarizzazione. "In asymptomatic patients, routine PCI of an occluded IRA >48 h after onset of STEMI is not indicated". Terapia praticata in cronico: omeprazolo 20 mg/die, metoprololo 100 mg/die, zofenopril 30 mg/die, asa 100 mg/die, ticagrelor 180 mg/die, atorvastatina 80 mg/die, enoxaparina 12000 UI/die, SF 1200 ml/die.
Risultati. Alla luce delle condizioni clinico-strumentali del paziente si decideva di praticare studio coronarografico con evidenza di severa e diffusa malattia aterosclerotica coronarica multivasale con indicazione a rivascolarizzazione chirurgica. Si contattava, pertanto, la cardiochirurgia disponibile per la rivascolarizzazione chirurgica, e di conseguenza si disponeva la sospensione del trattamento farmacologico con ticagrerol (180 mg/die) 72 h prima della stessa. "In patients with acs (NSTE-ACS or STEMI) treated with DAPT, undergoing CABG, and non requiring long-term OAC therapy, resumption of P2Y12 inhibitor therapy post-operatevely as soon as is deemed safe so that DAPT continues until the recommended duration of therapy is completed (classe di evidenza I livello C)" (linea guida ESC 2017). Il paziente restava in terapia farmacologica con ASA 100 mg/die e enoxaparina 12000 UI/die. al secondo giorno di sospensione di DAPT il paziente lamentava improvvisa dolenzia ad entrambi i polpacci, più evidente a destra, polsi arteriosi periferici tibiali posteriori ed anteriori assenti, arti entrambi freddi. Si decideva di praticare angio TC di aorta addominale e dei distretti inferiori con evidenza di occlusione di entrambe le arterie poplitee e mancata opacizzazione delle arterie tibiali anteriori, bilateralmente. contattato

- Copyright - Il Pensiero Scientifico Editore downloaded by IP 216.73.216.204 Sat, 12 Jul 2025, 04:08:51

d'urgenza il chirurgo vascolare per consulenza, lo stesso disponeva la tromboembolectomia dell'asse femoro-popliteo-tibiale di destra (an endovascular first strategy is recommended in short - i.e <25 cm - lesions to save limb - classe di evidenza I livello di evidenza C). Terapia post-intervento chirurgico ASA 100 mg/die, enoxaparina 12000 UI/die. screening trombofilico negativo. In attesa di rivascolarizzazione miocardica chirurgica per successivo iter diagnostico-terapeutico.

Conclusioni. Come evidenziato in premessa, gli ultimi tempi hanno portato notevoli progressi in ambito farmacologico ed interventistico, così come nelle cure intraospedaliere. I recenti miglioramenti delle strategie antitrombotiche, dell'accesso percutaneo (radiale invece che femorale), del timing della rivascolarizzazione, degli stent di ultima generazione, delle terapie ipolipemizzanti e dei protocolli di riabilitazione cardiologica alla dimissione hanno permesso una notevole scelta, da parte dell'equipe di Cardiologia sull'infarto miocardico, tra la migliore strategia da pratica. In questo sono di ausilio, la produzione scientifica, la tecnologia, con nuovi materiali performanti e le linee guida (in particolare le recenti linee guida dalla Società Europea di Cardiologia ESC, 2017). Il caso descritto ci porta a concludere che tali linee guida sono un parametro di valutazione della condotta dell'equipe: di norma una condotta conforme alle linee guida è ritenuta diligente. Ma questo non impedisce che una condotta difforme dalle linee guida possa essere ritenuta diligente, se nel caso di specie esistevano particolarità tali che imponevano di non osservarle e per la stessa ragione anche una condotta conforme alle linee-guida potrebbe essere ritenuta colposa, avuto riguardo alle particolarità del caso concreto. Per tanto la valutazione operata dallo specialista e dall'equipe interventistica assume notevole peso, nella piena considerazione che nonostante the best medical practices, le insidie restano dietro l'angolo.

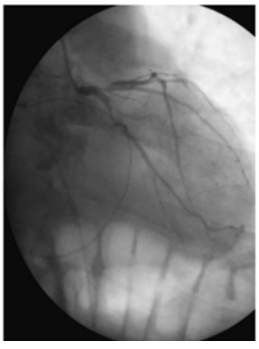

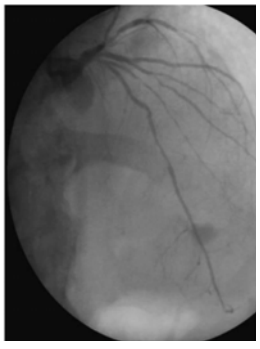

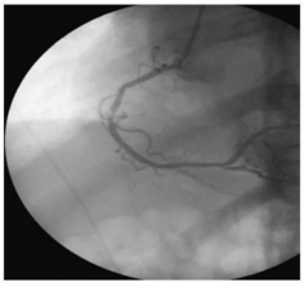

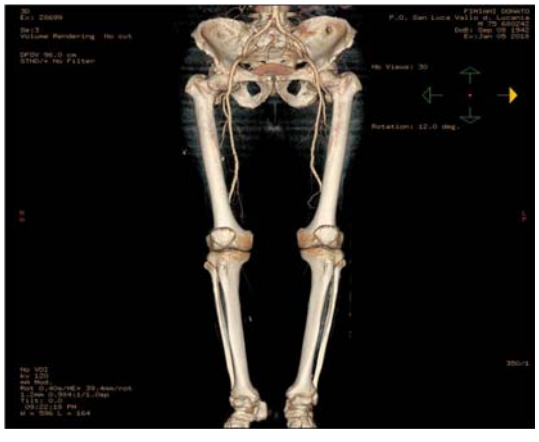

P37

PCI COMPLESSA ECMO-ASSISTITA IN PAZIENTE 34-ENNE CON CORONAROPATIA CALCIFICA MULTIVASALE

Giuseppe Giacchi, Giuseppe Luca, Sergio Monaco, Daniele Giannotta
UOS Emodinamica, ASP 3 Catania, Caltagirone (CT)

Background. Il diabete di tipo I è una condizione patologica di frequente riscontro. Se non trattato adeguatamente può condurre a severe complicanze micro- e macro-angiopatiche, anche in giovane età.

Materiali e metodi. Una paziente di 34 anni a dicembre 2018 è stata ricoverata presso la nostra U.O. per scompenso cardiaco. La paziente, affetta da diabete di tipo I, riferiva in anamnesi la pregressa amputazione di due dita del piede sinistro. Al ricovero si riscontrava altresì la presenza di insufficienza renale al IV stadio. L'ecocardiogramma mostrava la severa compromissione sia della funzione ventricolare sinistra (frazione di eiezione del ventricolo sinistro - LVEF 34%) che destra (escursione del piano anulare tricuspidalico – TAPSE 11 mm). La coronarografia mostrava una grave coronaropatia atero-calcifica multi-vasale, con occlusione cronica (CTO) al tratto medio dell'Interventricolare Anteriore (IVA), sub-occlusione della Coronaria Destra (CD) e stenosi critica del Ramo Intermedio (RI). La scintigrafia miocardica mostrava necrosi dell'apice. Data la CTO dell'IVA al tratto medio e la necrosi dell'apice, il cardiochirurgo poneva indicazione a rivascolarizzazione miocardica mediante angioplastica (PCI).

Risultati. Data la severa disfunzione biventricolare, si è deciso di eseguire la PCI mediante assistenza cardiocircolatoria con Ossigenazione Extracorporea a Membrana (ECMO), posizionato percutaneamente. Prima dell'inserimento delle cannulle dell'ECMO si è posizionata una guida di protezione da 0.14 in femorale superficiale destra, che però si è fratturata ed è stata recuperata mediante "snare". Si è eseguita PCI su CD ed IVA (PCI su IVA con approccio anterogrado). La paziente è stata dimessa in IV giornata post-operatoria senza complicanze. All'ecocardiogramma in pre-dimissione riscontro di LVEF 44% e TAPSE 15 mm.

Conclusioni. L'ECMO è un sistema di assistenza cardiocircolatoria che, se utilizzato da operatori esperti in PCI complesse e nelle procedure nei distretti periferici, può avere un ruolo importante in pazienti con disfunzione biventricolare da sottoporre a PCI, particolarmente in quelle complesse. Dati da studi con un maggior numero di pazienti ed un follow-up più lungo sono necessari per confermare queste conclusioni.

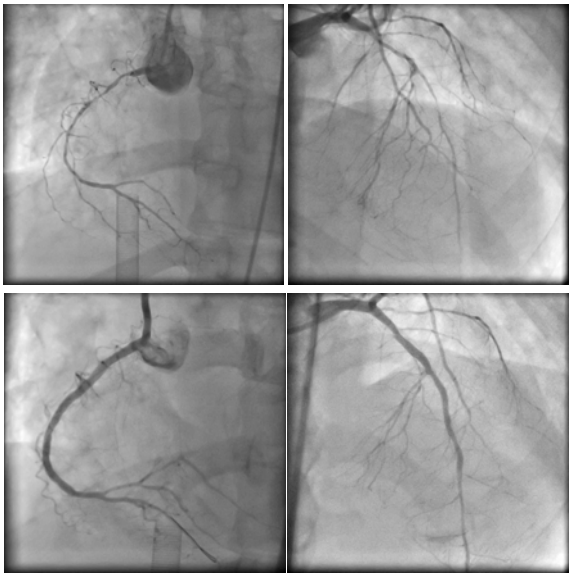

P38

ECOCARDIOGRAMMA E RISERVA DI FLUSSO CORONARICO (RFC) NEL FOLLOW-UP DEI PAZIENTI SOTTOPOSTI A PTCA DEL TRONCO COMUNE

Gerardo Carpinella[1], Alessandro Bellis[1], Davide D'Andrea[1], Anna De Vita[1], Fulvio Furbatto[1], Riccardo Granata[2], Alfredo Madrid[1], Salvatore Rumolo[1], Angelo Sasso[1], Ciro Mauro[1]
[1]Cardiologia con UTIC, Ospedale A. Cardarelli, Napoli, [2]Cattedra di Cardiologia, Dipartimento di Scienze Biomediche Avanzate, Università Federico II, Napoli

Background. La riserva di flusso coronarico (RFC) rappresenta un importante elemento di valutazione nel follow-up dei pazienti con cardiopatia ischemica: viene misurata come rapporto tra il flusso coronarico iperemico, ottenuto con dipiridamolo/adenosina ed il flusso coronarico in condizioni basali. In condizioni normali, sotto stimolo iperemico massimale, la RCF può mostrare un incremento di 4-6 volte, ed è considerato normale un valore >2.

- Copyright - Il Pensiero Scientifico Editore downloaded by IP 216.73.216.204 Sat, 12 Jul 2025, 04:08:51

Materiali e metodi. Per questo motivo abbiamo valutato 54 pazienti sottoposti ad angioplastica del tronco comune nell'anno 2018 (65% con diagnosi di SCA ed 35% con cardiopatia ischemica stabile) e successivamente ad ecocardiogramma transtoracico con RFC dell'arteria discendente anteriore (adenosina 0.160 mg/kg in 2 minuti come agente iperemico) per valutare l'esito dell'angioplastica alla dimissione, a 30 giorni e a 6 mesi. Le angioplastiche del tronco comune sono state eseguite secondo standard of care, applicando nel 41% dei casi tecnica provisional, nel 33% dei casi tecnica a doppio stent (TAP) e nel 26% DK crush. Tutti i pazienti arruolati non avevano malattia significativa né intermedia dell'arteria discendente anteriore nel tratto medio-prossimale ed avevano una finestra ecocardiografica sufficientemente valida per consentire la valutazione di RFC.
Risultati. Il Syntax score medio dei pazienti è di 28, il valore medio della FE intorno al 45%. Il cut off della RFC considerato patologico è quello riconosciuto a livello scientifico internazionale <2.0. Il valore medio di RFC alla dimissione è di 3.5 ± 1.1 ed a distanza di 30 giorni vi è stato un aumento ulteriore dei valori per ogni paziente di circa il 20%, con miglioramento anche della FE. Alla valutazione semestrale, in 9 dei 54 pazienti abbiamo riscontrato una variazione nei valori di RFC, con valori al di sotto del cut off di 2, motivo per cui sono stati sottoposti ad angiografia coronarica di controllo. In 5 dei 7 pazienti si è evidenziata la presenza di lesioni de novo in tratti dell'arteria discendente anteriore non interessati precedentemente; in 1 caso una restenosi non significativa intrastent, indagata con IVUS, con valori di MLA>6 mm2, ed in 1 solo paziente una restenosi critica trattata con angioplastica con pallone medicato e successivo IVUS.
Conclusioni. Dalla nostra seppur limitata osservazione la valutazione della RFC post-PCI del tronco comune nei soggetti con determinate caratteristiche può rappresentare una metodica valida, ripetibile, facilmente accessibile per pazienti ed operatori e con un buon grado di sensibilità e specificità nel follow-up delle PCI del tronco comune in alternativa alle metodiche di imaging tradizionale.

P39

ONLY THE BRAVE (UNA SCELTA CORAGGIOSA)…

Nicola Ragosa, Giovanni Gregorio, Antonio Aloia, Gianfranco Lerro, Antonio Elia, Lucio Carotenuto, Gianluca Di Sevo, Alessandro Laurito, Antonio Di Lascio, Aniello Carbone, Gerardo Passaro, Antonietta Sacco
ASL Salerno, UO Complessa Cardiologia, San Luca Vallo della Lucania, Vallo della Lucania

Background. Il trattamento percutaneo della malattia del tronco comune (TC) nei pazienti con complessità anatomica bassa-intermedia (SYNTAX score < 32) rappresenta una valida alternativa alla chirurgia tradizionale con bypass aortocoronarico (CABG). Con il caso clinico in questione tratteremo dell'esperienza nel trattamento pecutaneo della malattia del tronco comune della Emodinamica del P.O "San Luca" di Vallo della Lucania (SA).
Materiali e metodi. Le procedure coronariche (PCI) del trattamento del tronco comune (LMT) non protetto, devono essere svolte da personale adeguatamente formato, mediante il supporto di specifica strumentazione e tecnica. Il coinvolgimento di infermieri e TSRM risulta quindi cruciale in tre punti: nelle valutazioni morfologico-funzionali (IVUS-FFR) delle stenosi, nella gestione della tecnica di stenting al tavolo operatorio e nelle condizioni cliniche complesse. Il caso clinico in esame tratta della paziente P.A, aa 85, ricoverata presso l'U.O Complessa di Cardiologia del P.O "San Luca di Vallo della Lucania (Sa) con diagnosi di Sindrome coronarica acuta senza sovraslivellamento del tratto ST (Markers di citolisi miocardica all'ingresso CK-MB massa 6.13 ng/ml (v.n 0.97-4.94), mioglobina (103 ng/ml) v.n 23-72, Troponina ths 1794.00 (v.n 0-50 ng(l), portatrice di protesi aortica biologica, Diabete mellito II, Dislipidemia. Praticava osservazione ecocardiografica con evidenza di severa depressione della funzione contrattile del ventricolo sinistro (EF 33%). Il quadro clinico veniva complicato da episodio di tachicarda ventricolare sostenuta prontamente gestita mediante Dc Shock a 200 J.
Risultati. Alla luce del suddetto quadro clinico-strumentale, veniva disposto l'immediato trasferimento in sala di emodinamica per studio coronarografico (rivascolarizzazione miocardica entro 2h raccomandazione classe I, livello di evidenza C linee guida ESC rivascolarizzazione miocardica 2017). Previo accesso radiale (radifocus introducer 6F 25 cm) Results From the EXCEL Trial. JACC Cardiovasc Interv. 2018 Jul si incannulava l'arteria con catetere EBU 3.5. Si posizionavano due guide metalliche BMW 0.014' nel ramo discendente anteriore e ramo circonflesso. Previa dilatazione con pallone 3*12 mm, rilasciato a 14 atm, si procedeva, nel tratto medio-prossimale di Tronco comune, a posizionamento di stent medicato Resolute Onyx a rilascio di Zotarolimus 4*12 atm rilasciato a 16 atm, seguito da post-dilatazione con Pallone Boston NC Emerge 4*12 mm gonfiato a 14 atm con ottimale risultato angiografico finale (vedi immagini allegate). A distanza di 1 mese di terapia medica ottimale (ace-inibitori, b-bloccanti, antialdosteronici, doppia terapia antiaggregante, statine, antidiabetici orali) la paziente veniva sottoposta ad impianto di CRT-D.
Conclusioni. Studi recenti hanno supportato il ruolo della PCI nel trattamento del TC, riportando risultati incoraggianti soprattutto in popolazione a basso rischio clinico ed anatomico intermedio e selezionata. L'uso degli stent medicati durante PTCA ha permesso di ottenere risultati favorevoli sia a breve che medio termine nel trattamento percutaneo della stenosi del tronco comune, con incidenze di eventi avversi sovrapponibili a quelle del bypass aortocoronarico (studio EXCEL). Pur in attesa dei risultati a lungo termine degli studi randomizzati e osservazionali dedicati a questo dibattuto argomento della cardiologia interventistica, si può concludere che la PTCA con stent medicati è un trattamento sicuro ed efficace di questa patologia, soprattutto se si pone meticolosa cura nella preparazione dei pazienti, nell'esecuzione della procedura e nella gestione post- procedurale dei soggetti trattati. In effetti, mentre nei soggetti con malattia multivasale diffusa la PTCA con stent medicati risulta ancora associata ad un maggior rischio di rivascolarizzazioni ripetute, i benefici di una minor invasività e un minor rischio di ictus periprocedurale associati alla PTCA andrebbero considerati in tutti i soggetti affetti, permettendo una decisione terapeutica individualizzata, attenta anche alle preferenze del paziente ma talvolta dettata dall'urgenza, dall'istinto e dal coraggio del personale medico e paramedico come nel caso clinico in esame.

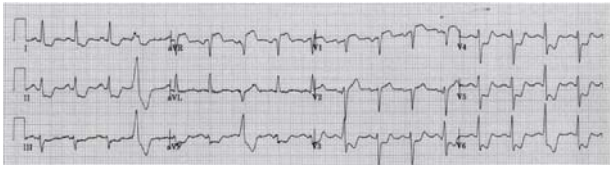

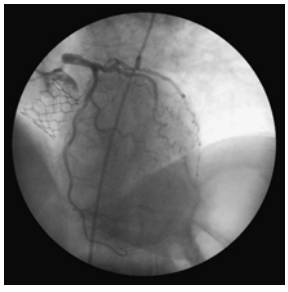

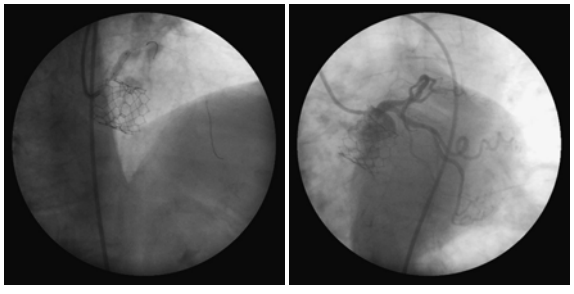

P40

N-ESTREMI

Alessio Stanzione, Francesco Summaria, Gaetano Gioffrè, Fabrizio D'Errico, Gregory A. Sgueglia, Fabiana Piccioni, Achille Gaspardone
Cardiologia, Ospedale Sant'Eugenio, Roma

Background. Paziente di 60 anni, iperteso, dislipidemico, giunge alla nostra osservazione in seguito ad accesso in pronto soccorso per dolore toracico e diagnosi di N-STEMI. Il paziente risultava in lista per essere sottoposto ad intervento di TEA alla carotide di destra gia programmato. Paziente sintomatico per angor e dispnea. ECG mostra diffuso sottoslivellamento del tratto ST. Ecocardiogramma nella norma. La coronarografia diagnostica mediante catetere Tiger 6 F ha evidenziato, dominanza sinistra, stenosi critica del tronco comune distale alla biforcazione con arteria discendente anteriore e arteria circonflessa (Medina 1,1,0) presenza di dumping della pressione al monitor, stenosi critica a carico di un'importante I ramo marginale ottuso, coronaria destra ipoplasica. Somministrate 10000 unità di eparina e 180 mg di Brilique in sala.
Materiali e metodi. È stato quindi effettuato accesso radiale destro ed utilizzato catetere EBU 3 6F SH con cannulazione semiselettiva e posizionamento di filo guida BMW in arteria discendente anteriore distale. Predilatazione su TC mediante palloncino semicompliante 3.0 x 12 mm e successivo impianto di DES 4.5 x 15 a rilascio di everolimus su TC/DA dall'origine del tronco comune. Successiva post-dilatazione sull'ostio dello stent (flyring). Si procede poi a posizionamento di filo guida BMW in arteria circonflessa/MO1 e dilatazione attraverso le maglie dello stent con palloncino semicompliante 2.5 x 15 mm. Infine stenting con DES 3.0 x12

- Copyright - Il Pensiero Scientifico Editore downloaded by IP 216.73.216.204 Sat, 12 Jul 2025, 04:08:51

mm su MO1. Ulteriore POT su TC con pallone Non compliante 4.5 x 12 mm.
Risultati. Il risultato è stato ottimale con flusso TIMI 3 dei vasi trattati a valle, normalizzazione del tracciato elettrocardiografico. Il paziente è stato poi trasferito presso la nostra UTIC.
Conclusioni. Il trattamento del tronco comune rimane una delle piu importanti sfide per il cardiologo interventista. Nel caso da noi proposto era presente un'ulteriore rischio, la presenza di una coronaria destra ipoplasica che rendeva la circolazione coronarica quasi totalmente a carico del tronco comune. Il risultato è stato ottimale ed è stata evitato al paziente di subire un intervento di rivascolarizzazione chirurgica, in urgenza, che era stato da lui rifiutato. Il caso rimane aperto in previsione dell'intervento di TEA carotideo dove verrà decisa collegialmente la strategia migliore in relazione alla doppia terapia antiaggregante, alla sua durata e alla sua possibile interruzione considerando il rischio derivante dalla stenosi critica della carotide interna di destra, il rischio di restenosi degli stent impiantati e il rischio di sanguinamento mantenendo la doppia terapia antiaggregante.

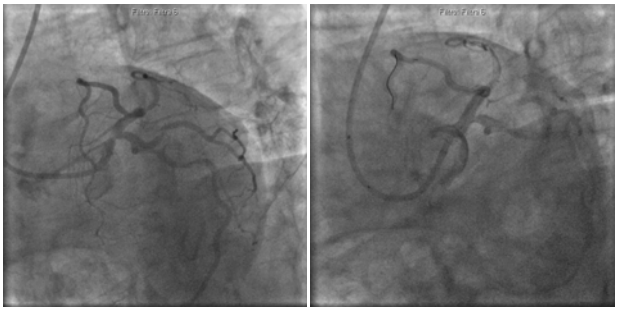

P41

NSTEMI AD ANATOMIA COMPLESSA: QUANDO LA STRATEGIA TERAPEUTICA È GUIDATA DALL'INSTABILITÀ CLINICA

Davide D'Andrea[1], Alessandro Bellis[1], Gerardo Carpinella[1], Anna De Vita[1], Fulvio Furbatto[1], Riccardo Granata[2], Alfredo Madrid[1], Fabio Minicucci[1], Ciro Mauro[1]
[1]Cardiologia con UTIC, Ospedale A. Cardarelli, Napoli, [2]Divisione di Cardiologia, Dipartimento di Scienze Biomediche Avanzate, Università Federico II, Napoli

Background. Non sempre una sindrome coronarica acuta (SCA) che si presenti con un NSTEMI viene ritenuta grave come uno STEMI perché si ipotizza che comunque una certa quota di flusso coronarico sia preservata; a volte, invece, il quadro angiografico può essere sorprendentemente peggiore in un soggetto con un NSTEMI, come quello che abbiamo osservato con la sig. ra M.D.V, di 61 anni, ricoverata per NSTEMI (Grace score 172) con angina da sforzo cominciata da circa 2 mesi.
Materiali e metodi. Circa 8 mesi prima la paziente era stata ricoverata per angina instabile con evidenza angiografica di malattia coronarica ateromasica monovasale trattata con angioplastica primaria ed impianto di stent medicato nel tratto medio dell'arteria discendente anteriore. I fattori di rischio cardiovascolari erano rappresentati da ipertensione arteriosa e dislipidemia; l'ECG non mostrava particolari alterazioni e all'ecocardiogramma erano presenti acinesie nel tratto medio delle pareti laterale e postero-laterale.
La coronarografia mostrava una stenosi critica della triforcazione del tronco distale coinvolgente l'ostio dell'arteria discendente anteriore (occlusa), del ramo intermedio (subocculso) e del ramo circonflesso (subocculso).
Risultati. Vista la sintomatologia e l'instabilità del caso si procedeva ad angioplastica della triforcazione: dopo aver posizionato 3 guide coronariche nei tre rami interessati e predilatato le lesioni, veniva impiantato uno stent medicato all'ostio del ramo circonflesso e un altro nel tratto dal tronco comune verso il ramo intermedio con tecnica T-stenting, kissing balloon finale e POT del tronco comune. A quel punto veniva ri-crossata l'arteria discendente anteriore ed effettuato impianto di stent medicato all'ostio con tecnica TAP. Il buon risultato angiografico della procedura era accompagnato da risoluzione della sintomatologia; la paziente è stata dimessa in quinta giornata con ramipril 5 mg/die, atenololo 50 mg /di, PPI 40 mg/die, atorvastatina 40 mg/die, evolocumab, ASA 100 mg/die, ticagrelor 90 mg bid.
Conclusioni. Attualmente dopo 4 mesi di follow-up la sig.ra M.D.V. è asintomatica per angor e/o dispnea, pressione arteriosa e dislipidemia sono on target.

P42

RARO CASO DI ERNIA CARDIACA ASSOCIATA A SINDROME CORONARICA ACUTA

Antonino M. Buffon, Carlo Trani, Antonio Rebuzzi, Francesco Burzotta, Filippo Crea
Scienze Cardiovascolari, Università Cattolica del Sacro Cuore, Roma

Background. L'ernia cardiaca è una rara ma grave complicanza della lacerazione pericardica post-traumatica. In fase acuta, seppur associata ad un elevato rischio di mortalità, la sua diagnosi risulta difficile sia perché essenzialmente basata su un'accurata valutazione della TC torace e sia perchè spesso clinicamente mascherata dalle conseguenze del trauma su altri organi e tessuti.
Caso clinico. Riportiamo il caso di una donna di 72 anni, che aveva subito 5 anni prima un trauma all'emitorace sinistro, giungeca al ricovero per angina pectoris e veniva sottoposta ad angioplastica coronarica (PTCA) del segmento medio dell'interventricolare anteriore (IVA). L'ecocardiogramma mostrava una ectasia apico-laterale del ventricolo sinistro con spessori di parete conservati di non univoca interpretazione. Dopo 6 mesi la paziente torna per una sindrome coronarica acuta con evidenza di una restenosi subocclusiva dell'IVA, che veniva trattata con palloni medicati ed impianto di ulteriore stent medicato. Ad un'attenta revisione della coronarografia, si evidenziava una costrizione diastolica focale dell'IVA a valle della restenosi come da focale compressione ab estrinseco; un simile e focale aspetto era visualizzabile anche a carico di un ramo marginale ottuso ed un ramo posterolaterale. Per chiarire la natura di questa ipotizzata compressione coronarica, la paziente veniva successivamente sottoposta a TC cardiaca, che evidenziava una lacerazione del pericardio anteriore e l'erniazione dei segmenti medio apicali del ventricolo sinistro. La paziente rimaneva successivamente asintomatica, ed è attualmente sottoposta ad uno stretto programma di follow-up clinico ed ecocardiografico allo scopo di individuare i primi segni clinici di eventuali recidive ischemiche o di disfunzione del ventricolo sinistro.
Conclusioni. Questo raro caso di lacerazione pericardica post-traumatica, dimostra come la conseguente ernia cardiaca, che più frequentemente causa danno emodinamico acuto da strozzamento del ventricolo sinistro, può a volte rimanere asintomatica per anni e contribuire allo sviluppo di lesioni coronariche native o di restenosi.

P43

STEMI IN PAZIENTI ANZIANI (>75 ANNI): ANGIOPLASTICA SEMPRE?

Andrea Rognoni, Martina Solli, Marco Mennuni, Roberta Rosso, Vincenzo Galiffa
Cardiologia 2, Dipartimento Cardio-Toraco-Vascolare, Novara

Background. La presenza di pazienti appartenenti all'ottava e nona decade di vita è normalmente sottostimata nei grandi trial clinici soprattutto in relazione all'esecuzione di angioplastica primaria (pPCI); esistono infatti soltanto dati molto limitati riguardo il follow – up a medio e lungo termine di tali pazienti sottoposti a procedure invasive. Lo scopo del nostro registro retrospettico è stato quello di paragonare il follow-up post pPCI di pazienti >80 anni (gruppo A) con un gruppo di pazienti di età normalmente compresa negli studi clinici (75-80 anni, gruppo B).
Materiali e metodi. Tutti i pazienti afferenti alla nostra struttura sono stati inseriti in un database dedicato. Abbiamo considerato end – point primario gli eventi cardiaci avversi (MACCE) definiti come morte cardiaca, infarto miocardico, target vessel (TVR) e target lesion revascularization (TLR); la trombosi di stent è stata considerata come endpoint secondario.
Risultati. Dal Gennaio 2014 al Dicembre 2018 sono stati considerati 857 pazienti consecutivi (31,9% >80 anni); il follow-up clinico è stato di 24 mesi. Le caratteristiche di base di pazienti dei gruppi sono risultate simili: 51% maschi, 17% diabetici, 41% fumatori, 18% insufficienza renale cronica. La mortalità intra- ospedaliera è risultata essere 21% gruppo A vs 11% gruppo B (p> 0,001). L'analisi dell'endpoint primario a 12 mesi ha mostrato mortalità cardiaca 17% gruppo A vs 12% gruppo B (p>0,01) mentre non si sono evidenziate differenze significative in termini di reinfarto, TVR, TLR e trombosi di stent.
Conclusioni. Il nostro registro mostra una mortalità intra – ospedaliera maggiore per pazienti >80 anni; mostra invece dati accettabili e sovrapponibili in termini di mortalità, parametri angiografici e follow-up clinico rispetto a pazienti normalmente inseriti in trials clinici.

P44

IMPATTO CLINICO DELLE DIFFERENZE DI GENERE SULLA SOPRAVVIVENZA DEI PAZIENTI CON INFARTO ACUTO DEL MIOCARDIO

Antonio Capolongo, Luigi Di Serafino, Carlo Carbone, Luca Sperandeo, Riccardo Granata, Marisa Avvedimento, Mafalda Esposito, Plinio Cirillo, Raffaele Piccolo, Anna Franzone, Giovanni Esposito
Cardiologia, AOU Federico II, Napoli

Background. L'infarto acuto del miocardio rappresenta una delle principali cause di mortalità e morbilità degli uomini, tuttavia rappresenta una delle maggiori cause di mortalità nelle donne, probabilmente dovuta a

- Copyright - Il Pensiero Scientifico Editore downloaded by IP 216.73.216.204 Sat, 12 Jul 2025, 04:08:51

differenze di ordine fisiopatologico e clinico-terapeutico. L'obiettivo principale di questo studio è quello di valutare l'impatto del genere sull'outcome periprocedurale e clinico dei pazienti sottoposti a rivascolarizzazione percutanea dopo infarto acuto del miocardio con sopraslivellamento del tratto ST (STEMI).

Materiali e metodi. Tutti i pazienti sottoposti a PTCA per STEMI dal 1° luglio 2014 al 30 Settembre 2018 sono stati inclusi in questo registro. Lo studio è ampiamente inclusivo, escludendo solo pazienti non disposti a fornire il consenso per un follow-up longitudinale. Due sono gli end-point primari scelti per questo studio: 1) la Morte per tutte le cause; 2) i Major Adverse Cardiac Events (MACE), che comprende la morte per tutte le cause, l'infarto miocardico non fatale e nuove procedure di rivascolarizzazione (urgenti o elettive) a carico del vaso target o non target.

Risultati. Sono stati inclusi 629 pazienti di cui 155 donne (25%) e 472 uomini (75%). Le donne presentano una maggiore prevalenza dei principali fattori di rischio cardiovascolari. Non vi sono state significative differenze in termini di strategia di trattamento invasivo (l'angioplastica primaria è stata principalmente e ugualmente scelta in entrambi i gruppi, (342[72] vs 119[77], p=0.43) né, tantomeno, in termini di terapia medica all'ingresso e alla dimissione. Le donne presentano una maggiore incidenza di AKI (21[4] vs 15[10], p=0.03) e di sanguinamenti maggiori, così come definito dalla classificazione BARC 3A (9[2] vs 8[5], p=0.04). Al termine del follow-up (20 mesi [12-30]), all'analisi di Cox e alla Kaplan-Mayer si rileva una differenza significativa in termini di mortalità (13[3] vs 9[7], p=0.047), ma nessuna differenza riguardo i MACE (50[13] vs 11[10], p=0.44). Dopo aver aggiustato il calcolo dell'HR per le caratteristiche cliniche e procedurali che differenziano i due gruppi di pazienti, né la differenza in mortalità (adjusted HR 1.43 [0.43-4.72], p=0.56) né tantomeno la diversa incidenza di MACE (adjusted HR 1.77 [0.81-3.90], p=0.15) risultano statisticamente significative.

Conclusioni. Pur essendo a maggior rischio di eventi peri-procedurali, le donne presentano lo stesso
outcome clinico rispetto agli uomini sino 24 mesi dall'evento acuto. Nessuna scelta clinico-terapeutica è stata significativamente influenzata dal genere dei pazienti inclusi nel registro.

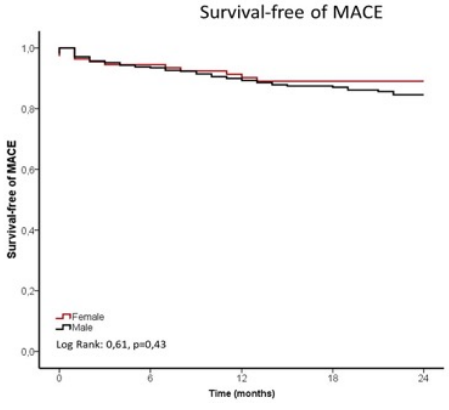

P45

CANGRELOR BRIDGING STRATEGY FOR LIVER DAMAGE AFTER MECHANICAL CHEST COMPRESSION

Alberto Cereda[1], Giuseppe Seresini[1], Paolo Aseni[2], Osvaldo Chiara[3], Nuccia Morici[4]

[1]Cardiovascular Department, ASST della Valtellina e dell'Alto Lario, Sondrio, [2]Department of Emergency, [3]Department of General Surgery and Trauma Team, [4]Intensive Cardiac Care Unit and De Gasperis Cardio Center, ASST Grande Ospedale Metropolitano Niguarda, Milan

Background. A 48-year-old woman admitted herself with chest pain to the Emergency Department where she subsequently collapsed. She was in refractory ventricular fibrillation (A1) and after 15 minutes of conventional CPR, a mechanical compression device (A2) was applied with a return of spontaneous circulation after 25 minutes. Ekg highlighted an anterior ST-elevation with severe post-resuscitation myocardial dysfunction on Echo (A3).

Methods. After administering Aspirin and crushed Ticagrelor, an emergent coronary angiography was performed with evidence of an occluded LAD/Diagonal bifurcation treated with a reverse- crush technique stenting (B, C, D). The patient did very well in the following hours until unexpected hypotension occurred. Ultrasound revealed a grade III right liver injury with a ruptured sub-capsular hematoma (E). An emergency laparotomy for damage control surgery with perihepatic packing was deemed (F). Bleeding persisted after selective hepatic embolization and a right hepatic lobectomy was carried out. Bridging therapy with Cangrelor was applied using thromboelastography with platelets mapping for drug titration (TEG 6s Haemonetics®) (G).

Results. The lobectomy was successful (H, I) and the patient had a complete full recovery with normalization of the left ventricular function. She returned to work one month later in good health.

Conclusions. Antiplatelets and anticoagulants may exacerbate a liver injury into a large intra-hepatic hematoma, a very rare flip-side of successful resuscitation. The otherwise fatal complication, in a precarious ischemic-hemorrhagic balance, was successfully managed thanks to a perioperative bridge therapy with Cangrelor titrated according to thromboelastography/platelet function assay and a coordinated multidisciplinary team approach.

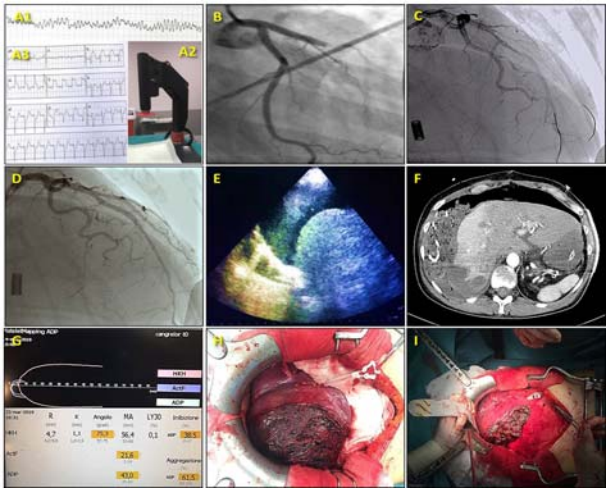

P46

SAFETY AND EFFICACY OF DUAL VS. TRIPLE ANTITHROMBOTIC THERAPY IN PATIENTS WITH ATRIAL FIBRILLATION UNDERGOING PERCUTANEOUS CORONARY INTERVENTION: A META-ANALYSIS OF RANDOMIZED TRIALS

Sara Giannone, Elisabetta Ricottini, Antonio Nenna, Rosetta Melfi, Annunziata Nusca, Fabio Mangiacapra, Marco Miglionico, Paolo Gallo, Mario Lusini, Massimo Chello, Germano Di Sciascio, Gian P. Ussia, Francesco Grigioni

Policlinico Universitario Campus Biomedico di Roma

Background. The management of antithrombotic therapy in patients undergoing percutaneous coronary intervention (PCI) with an indication for long-term oral anticoagulant therapy (OAT) is still a matter of debate, due to the necessity of balancing the risk of ischemic and bleeding events. We aim to evaluate the safety and the efficacy of dual therapy (DT) compared to triple therapy (TT) in this clinical setting.

Methods. A study level meta-analysis of randomized trials selected using PubMed, Embase, EBSCO, Cochrane database of systematic reviews, Web of Science, and abstract from major cardiology congresses. Five randomized trials with 10,650 patients evaluating the strategy of DT vs. TT in patients treated with PCI with an indication for long-term OAT were included in this analysis.

Results. Patients treated with DT demonstrated a 46% relative reduction in the risk of TIMI major bleeding (1.67% vs. 2.96%; OR 0.54, 95% CI 0.41–0.71; P<0.0001) and a 53% of relative reduction in TIMI minor bleeding compared to TT arm (3.21% vs 6.35%, OR 0.47 95% CI 0.37-0.60, P<0.00001). All-cause mortality was similar in two arms (3.66% vs 3.58%, OR 0.92 95%CI 0.67, 1.26, P = 0.59), as well as cardiovascular mortality (2.20% vs 2.21%, P=0.71). Not significant differences were observed in occurrence of MI, stroke and definite ST.

Conclusions. Our meta-analysis of randomized trials on patients undergoing PCI with an indication to long-term OAT suggest that DT is safer than TT. DT consisting of a NOAC plus clopidogrel could be an effective therapeutic option in most patients in this clinical scenario.

P47

INFARTO MIOCARDICO ACUTO IN PAZIENTE SOTTOPOSTO A PREGRESSA PCI: NON LA SOLITA TROMBOSI DI STENT

Iacopo Muraca[1], Fernando Scudiero[2], Matteo Pennesi[1], Angela Migliorini[1], Francesca Ciatti[1], Renato Valenti[1]

[1]AOU Careggi, Firenze, [2]ASST Bergamo est, Bergamo

Background. La frattura tardiva di stent (> 1 anno) negli stent medicati di seconda generazione è una complicanza rara. La frattura di stent è frequentemente associata ad un alta incidenza di restenosi e trombosi intrastent.

Materiali e metodi. L'utilizzo dell'imaging intracoronarico ha permesso di identificare chiaramente la presenza di un aneurisma coronarico con importanti ricadute sul tipo di strategia di riperfusione da intraprendere. in

- Copyright - Il Pensiero Scientifico Editore downloaded by IP 216.73.216.204 Sat, 12 Jul 2025, 04:08:51

considerazione dell'estensione dell'aneurisma si è deciso di impiantare uno stent che coprisse sia il colletto prossimale che quello distale dell'aneurisma, così facendo abbiamo ridotto la possibilità che nel'impianto di multipli stent ricoperti potesse accadere un nuovo disallineamento degli stessi all'interno dell'aneurisma. A tal fine dopo il posizionamento del primo lungo stente medicato abbiamo impiantato due stent ricoperti di cui il primo a livello del colletto prossimale ed il successivo in senso prossimale-distale.
Risultati. In seguito al posizionamento di uno stent medicato lungo e al suo interno di due stent medicati in overlap, è stata ottenuta una buona ricanalizzazione del vaso con flusso TIMI 3
Conclusioni. Una rapida identificazione di questo tipo di complicanza e un ottimale planning procedurale possono permettere di ottenere ottimi risultati in termini di riperfusione del vaso e di outcome del paziente.

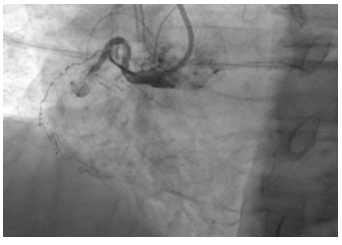

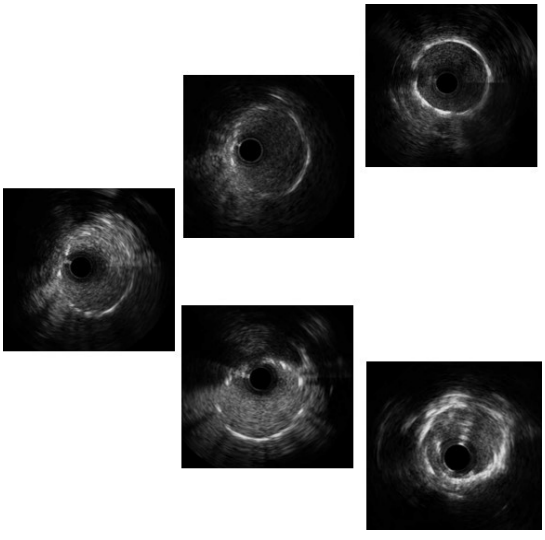

P48

EMATOMA DEL VENTRICOLO DESTRO A DISTANZA DA PERFORAZIONE CORONARICA TRATTATO CON EMBOLIZZAZIONE PERCUTANEA CON SPIRALE

Alessandro Durante[1], Carla Auguadro[1], Veronica Mancuso[1], Alberto Martegani[2], Andrea Azzaretti[2], Domenico Lumia[2], Giovanni Corrado[1]
[1]UO Cardiologia, [2]UO Radiologia, Ospedale Valduce, Como

Background. Un uomo di 78 anni, iperteso e dislipidemico, giunge in pronto soccorso per NSTEMI.
Materiali e metodi. Alla coronarografia viene evidenziata una coronaropatia trivasale con stenosi critiche della coronaria destra dall'ostio al tratto medio-prossimale, dell'arteria discendente anteriore ostiale e media, e della arteria circonflessa al tratto medio. Visto lo score Syntax e dopo discussione con il paziente si decide di procedere a rivascolarizzazione miocardica percutanea, per cui nella stessa seduta si procede ad angioplastica con impianto di due stent medicati su coronaria destra al tratto pstio-prossimale ed al tratto medio; durante la procedura si verifica una perforazione coronarica da filo guida Ellis tipo 2 a carico di un ramo di biforcazione di IVP, che si risolve con gonfiaggio prolungato di pallone. Dopo 3 giorni viene eseguito un controllo coronarografico che mostra buon risultato della recente PCI su coronaria destra, e si procede ad angioplastica con impianto di due stent medicati su tronco comune verso arteria discendente anteriore e su arteria discendente anteriore al tratto medio. Ai controlli ecocardiografici dopo la prima PCI e predimissione il quadro appariva invariato rispetto al ricovero e si escludeva la presenza di versamento pericardico.
Risultati. Dopo 22 giorni dalla dimissione il paziente giungeva in pronto soccorso per dolore toracico oppressivo da alcune ore, e agli ematochimici si osservava un rialzo della troponina. Veniva eseguito un ecocardiogramma che mostrava una massa a livello del ventricolo destro. Veniva quindi eseguita una TC cardiaca che mostrava un voluminoso ematoma (5.4x3.2X3.7 cm) a livello della parete libera del ventricolo destro. Vista la recente insorgenza del dolore toracico di decideva per controllo coronarografico che mostrava uno pseudoanerisma di parete a livello del vaso perforato durante la prima PCI. Veniva quindi eseguita embolizzazione con singola spirale a rilascio controllato. Al controllo TC predimissione era evidente una riduzione delle dimensioni dell'ematoma (4.8x2,8x3.2 cm), con la spirale visibile proprio all'interno dello stesso.
Conclusioni. Seppur nella maggioranza dei casi le perforazione coronariche dopo risoluzione acuta non portano a problematiche a distanza, questo caso mostra come la sorveglianza debba essere sempre alta anche a distanza. Il trattamento percutaneo, la cui efficacia è stata mostrata dalla presenza della spirale all'interno dell'ematoma, ha permesso di bloccare il sanguinamento in atto e di evitare ulteriori complicanze come la rottura della parete libera del ventricolo o la disfunzione ventricolare destra.

P49

PERDITA DELLO STENT DURANTE PCI DEL TRONCO COMUNE: CASO CLINICO

Marco Centola[1], Matteo Carlà[2], Giovanni Panzacchi[1], Barbara Conconi[1], Antonio Mafrici[1], Stefano Carugo[1]
[1]ASST Santi Paolo Carlo, Milano, [2]Cardiologia, ASST Santi Paolo Carlo, Milano

Background. La perdita dello stent durante procedure di angioplastica coronarica è un evento raro con incidenza variabile (0.3%-1.3%). Si associa a complicanze severe come il by pass aorto coronarico in emergenza, la trombosi coronarica, l'infarto miocardico, gli eventi embolici cerebrovascolari e la morte. Descriviamo un caso di perdita di stent durante angioplastica percutanea (PCI) dell'arteria interventricolare anteriore ostiale (IVA) e tronco comune (TC) distale.
Materiali e metodi. Una donna di 66 anni è stata ricoverata presso la nostra Divisione per angina da sforzo in nota coronaropatia. L'angiografia coronarica, mediante accesso radiale sinistro, ha evidenziato stenosi critica intrastent al tratto prossimale di IVA, stenosi critica ostiale di IVA, stenosi critica del ramo circonflesso e stenosi critica distale della coronaria destra. È stata sottoposta all'ecografia intrascolare (IVUS) dell'asse TC- IVA. L'IVUS ha documentato stenosi critica intrastent al tratto prossimale, malapposizione dello stent precedentemente impiantato al tratto prossimale, stenosi critica fibrolipidica di ostio di IVA e di TC distale ed importante discrepanza di calibro tra IVA e TC. Dopo numerose predilatazioni, è stato impiantato stent medicato a rilascio di sirolimus auto espandibile X position S 3.5-4.5/22 mm (STENTYS® Xposition S Self-Apposing® stent) su asse TC-IVA ostiale. Dopo dilatazione del pallone, evidenza di migrazione e dislocamento dello stent fuori dal TC. Lenta rimozione dello stent e del pallone fino all'arteria omerale sinistra. Eseguito IVUS per valutare dimensioni del vaso omerale. Dilatazione dello stent auto espandibile X position S con palloni non complianti. Completamento della procedura di angioplastica su asse TC-IVA con accesso femorale destro previo studio IVUS. Impianto di stent medicato a rilascio di zotarolimus Resolute Onyx 4.0/22 mm su asse TC-IVA ostiale. Postdilatazioni con palloni non complianti e studio IVUS finale.
Risultati. Buon risultato angiografico su TC-IVA ostiale al termine della procedura in paziente asintomatica ed emodinamicamente stabile. Buon flusso distale in arteria omerale sinistra dopo dilatazione dello stent autoespandibile.
Conclusioni. La perdita dello stent durante angioplastica coronarica è una complicanza rara ma potenzialmente fatale. Numerose tecniche sono state descritte per rimuovere lo stent dislocato. In questo caso lo stent auto espandibile, è stato rimosso dal TC ed è stato dilatato in arteria omerale sinistra. Buon risultato angiografico finale della procedura di PCI su asse TC-IVA ostiale al termine.

P50

A PING-PONG RALLY TO SEAL ELLIS TYPE III PERFORATION: WHEN ONE SHOT IS NOT ENOUGH

Francesco De Crescenzo, Vasile Sirbu, Davide Sala, Francesco Lavarra
Interventional Cardiology, Jilin Heart Hospital, Changchun, China

Background. The dual catheter "ping pong" technique has improved safety of treating a coronary artery perforation (CAP) by decreasing the blood loss. Our modification is keeping both catheters engaged in the

- Copyright - Il Pensiero Scientifico Editore downloaded by IP 216.73.216.204 Sat, 12 Jul 2025, 04:08:51

ostium (without ping-ponging) and moreover using the first guiding catheter (GC) to deliver additional covered stent due to incomplete perforation sealing after the first covered stent implantation (double ping pong).

Methods. We present a case of a 66-year-old man with history of previous PCI on left circumflex artery and actual presentation for staged PCI on left anterior descending artery. By using right radial approach and 6 Fr XB 3.5 GC and after balloon dilatations, implantation of two drug eluting stents (DES) was performed from ostio-proximal segment to distal. After postdilatation with second DES delivery balloon of the overlapping segment angiography showed Ellis type III perforation.

Results. Temporary sealing was done by the delivery balloon. The right common femoral artery was accessed with an 7Fr sheath and an 7Fr XB 3.5 GC was placed adjacent to the previous at the Left Main ostium. A covered stent was delivered and implanted at perforation site, trapping the guiding wire of the 6Fr GC. Controll angiography showed residual active bleeding so the delivery balloon was inflated to achieve hemostasis. We decided to deliver the second covered stent by 6 Fr radial route. Forceful retrieval of the trapped wire caused 6Fr GC deep intubation and deformation of the ostial segment of the first DES. Thus, first we did HP NC postdilatation of the proximal DES using 6 Fr GC route, while keeping distal balloon inflated to seal the coronary tear by the 7 Fr GC route. Thereafter the delivery and implantation of the second covered stent by 6Fr rouote was achieved resulting in perforation sealing

Conclusions. In conclusion placing both catheters in or at the coronary ostium (without ping-ponging) is feasible and can serve for the delivery of the second covered stent in case of incomplete sealing. Trapping of the guiding wire by the covered stent should be avoided since is more difficult to remove and cause additional complication.

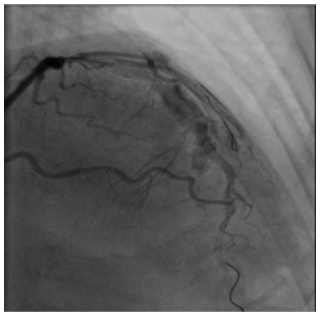

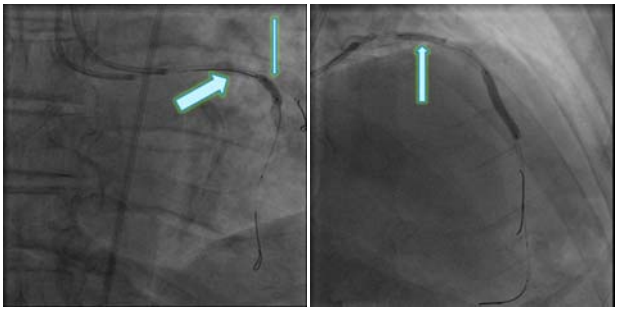

P51

SHOCKWAVE NELLE LESIONI OSTIALI CORONARICHE CALCIFICHE

Marco G. Mennuni, Martina Solli, Vincenzo Galiffa, Andrea Rognoni, Angelo S. Bongo

Cardiologia, AOU Maggiore della Carità, Novara

Background. Le lesioni coronariche ostiali sono spesso fibro-calcifiche. Il loro trattamento percutaneo è associato ad un alto tasso di recoil sia precoce che tardivo, e a complicanze sia ischemiche che emorragiche per il territorio sotteso e la continuità con la radice aortica. La litotripsia intravascolare (IVL) con Shockwave (Medical Inc, Fremont, CA, USA) è una nuova opzione di trattamento delle lesioni severamente calcifiche basata sull'erogazione di onde d'urto che rompono il calcio. Ad oggi non ci sono dati sul trattamento delle lesioni ostiali coronariche con questa metodica.

Materiali e metodi. Riportiamo 6 casi di IVL in pazienti con lesione ostiale coronarica severamente calcifica da ottobre 2018 a luglio 2019 eseguiti presso il nostro centro. Abbiamo esaminato le caratteristiche cliniche, angiografiche e i risultati procedurali e clinici a 30 giorni.

Risultati. Le caratteristiche cliniche ed i risultati sono riportati nella Tabella. L'età media è di 77 ± 6 anni, il 66% si presentava con angina da sforzo in classe I e 33% sono diabetici. Alla coronarografia l'83% dei casi presentava una lesione della coronaria destra ed il 33% si presentava per re- stenosi intrastent. Il trattamento con IVL è stato efficace in tutti i casi senza alcuna complicanza. Al controllo a 30 giorni nessun evento è stato registrato.

	Pz 1	Pz 2	Pz 3	Pz 4	Pz 5	Pz 6	Totale
Caratteristiche cliniche							
Età	77	74	78	86	68	80	77 ± 6
Sesso	F	F	F	M	M	M	3 F; 3 M
Ipertensione	1	0	1	1	1	1	6 (100%)
Diabete mellito	0	0	0	0	1	1	2 (33%)
Dislipidemia	0	1	1	0	1	1	4 (67%)
Tabagismo	0	0	0	0	0	0	0 (0%)
Pregresso IMA	0	1	0	1	0	0	2 (33%)
Pregressa PCI	0	1	0	1	1	1	4 (67%)
Pregresso BPAC	0	0	0	0	1	0	1 (17%)
Insufficienza renale cronica	1	0	0	0	0	1	2 (33%)
Fibrillazione atriale	1	0	0	0	0	0	1 (17%)
Vasculopatia periferica	1	0	0	0	0	1	2 (33%)
Vasculopatia cerebrale	0	0	1	1	0	0	2 (33%)
Classificazione angina (I-IV)	I	III	II	I	I	I	I 4 (66%)
Frazione d'eiezione VSx	65	65	58	68	46	64	61±8
Caratteristiche angiografiche							
Vaso	DX	DX	DX	DX	SX	DX	5 RCA; 1 LM
Restenosi intrastent	0	0	0	1	1	0	2 (33%)
Diametro di riferimento del vaso (mm)	4,15	3,70	3,40	4,09	5,50	3,64	3,20±1,47
Diametro minimo del lume (mm)	0,83	0,18	0,34	0,81	1,10	0,37	0,60±0,36
Stenosi (%)	85	95	90	80	80	90	87±6
Lunghezza della lesione (mm)	12	10	10	14	12	14	12±2
Calcificazioni eccentriche/concentriche	eccent	conc	conc	eccent	eccent	eccent	
Biforcazioni (SB > 2 mm)	0	0	0	0	1	0	1 (17%)
Caratteristiche procedurali							
Tempo totale di procedura (min)	150	125	100	120	110	75	113±25
Tempo di scopia (min)	51	42	22	29	14	18	29±14
Diametro del device (mm)	3,5	3,0	4,0	3,75	3,5	3,5	3,5±0,3
Numero di cateteri	1	1	1	2	1	1	1,2±0,4
Numero di pulsazioni (cicli)	8	4	8	8	8	8	7,3±1,6
IVL pressione (atm)	8	6	8	8	6	8	7,3±1,0
Numero di stents	1	2	1	0	0	1	0,8±0,7
Numero di palloni medicati	0	0	0	1	1	0	0,3±0,5
Predilatazione	1	1	1	1	1	1	6 (100%)
Postdilatazione	0	1	1	0	0	0	2 (33%)
Risultati procedurali							
Successo del device	1	1	1	1	1	1	6 (100%)
Stenosi residua <30%	0	0	0	0	0	0	0 (0%)
Complicanze	0	0	0	0	0	0	0 (0%)
Outcomes clinici a 30 giorni							
MACE	0	0	0	0	0	0	0 (0%)
Morte cardiaca	0	0	0	0	0	0	0 (0%)
IMA procedurale	0	0	0	0	0	0	0 (0%)
IMA	0	0	0	0	0	0	0 (0%)
TVR	0	0	0	0	0	0	0 (0%)

Conclusioni. I dati del nostro registro monocentrico suggeriscono che IVL può essere considerata come opzione terapeutica nel trattamento delle lesioni coronariche ostiali sia de novo che per stent malapposti in caso di calcificazioni severe.

P52

TRANSRADIAL GUIDION ASSISTED OCT GUIDED CORONARY LITHOTRIPSY FOR SEVERE CALCIFIED LESION

Alessio Stanzione, Francesco Summaria, Gaetano Gioffrè, Fabrizio D'Errico, Gregory A. Sgueglia, Fabiana Piccioni, Achille Gaspardone

Cardiologia, Ospedale Sant'Eugenio, Roma

Background. Coronary artery calcification, at the present, is one of the most challenging determinants of complex PCIs. The current approaches such as cutting balloons, scoring balloons or rotational atherectomy have not proven effective and/or easy to perform, so that coronary artery calcification remain an unmet need. Considering the growing increase in complex PCI the availability of an easier and effective alternative to rotational atherectomy can improve cath-lab's procedural perfomances. The coronary lithoplasty has been proposed as a more practical alternative to rotational atheroctomy but the efficacy in very complex lesions are not yet fully evaluated.

Methods. We present the case of a 78 years-old gentleman with past medical history of hypertension, dyslipidaemia and DES implantation on mid LAD for CAD, admitted to our CCU for an inferior- postero-lateral STEMI. An emergent transradial coronary angiography demonstrated a trivial atherosclerotic lesion on RCA, a double sequential sub-occlusive

- Copyright - Il Pensiero Scientifico Editore downloaded by IP 216.73.216.204 Sat, 12 Jul 2025, 04:08:51

stenosis on circumflex (culprit lesion) and a critical long, calcified lesion on LAD with involvement of proximal edge of previously implanted stent. The culprit circumflex lesion was successfully treated with direct implantation of a 3.0 x 38 mm stent (Xience Sierra, Abbott) overexpanded up to 18 atm and a staged treatment of LAD was planned at day 3 from admission. Considering the complexity of the lesion due to severe and extensive coronary calcifications, we previously discussed the interventional strategy with the intended use of intracoronary lithoplasty. The transradial right approach with a SC curve 3.5 7.5 F sheatless guiding cathether (Asahi) was used in order to facilitate the possible shift to rotational atherectomy in case of failure of Shockwave treatment. A 6 F Guidion rapid exchange guide extension system (IMDS) was "parked" in the sheatless catheter in order to overcome the previosly reported limitations in trackability and deliverability of shockwave device. At the beginning of the procedure the OCT probe wasn't able to cross the lesion, confirming the tight stenosis, hence a predilation with a 2,5 mm non compliant balloon was performed. The subsequent OCT scan showed: significant restenosis in the body of previously implanted stent, underexpansion at the proximal edge due to coronary calcium, calcified nodules, diffuse coronary atherosclerothic involvement in the mid and proximal segment of LAD. The shockwave balloon was easily advanced with the support of Guidion catheter. We performed a three step cycles of shockwave lithoplasty with a 2.75 x 12 mm balloon. The reapeated OCT scan showed the disruption of the calcium rings and the improvement of the stent expansion. Finally an 3.0 x 33 mm stent (Xience Sierra, Abbott) was successfully implanted and overexpanded with a 4.0 x 15 mm non compliant balloon (NC Quantum, Boston) up to 18 atm. A conclusive OCT scan confirmed the good result with an optimal stent expansion and uniform apposition.

Results. In the next decades, due to aging population, the burden of calcified coronary lesion will progressively increase to the point that the treatment of these lesions will become crucial. In case of coronary calcifications, the rate of procedural failure and subsequent complications may compromise PCI outcomes. An accurate lesion preparation is universally considered the best modality to avoid damage to the drug-eluting polymer, impaired stent expansion and apposition as well as device delivery. This goal actually can be achieved less effectively with cutting and/or scoring balloon and more effectively with rotational or orbital atherectomy. However the use of rotational atherectomy is limited according to the rate of complications (slow/no-flow phenomenon, excessive vessel dissection, or perforation), technical difficulty, operator experience and prolongation of procedural time. In terms of efficacy, the geographical distribution of the calcium in the vessel wall leads to a suboptimal results with rotational or orbital atherectomy especially in eccentric, thick or deep calcifications. Despite the recent introduction and limited both clinical trial data and real world experience, shockwave intravascular lithoplasty (IVL) seems to be an effective and safer alternative to traditional calcium ablation. Since its initial use the operators complained some limitations principally related to the crossing profile of the device negatively affecting the deliverability and the trackability. Moreover coronary calcifications usually coexist both with vessel tortuosity and with lenght and distality of the lesions. In order to overcome this limitations we performed an ex vivo bench test with the most used extension guiding cathether (Guidezilla, Boston and Guidion, IMDS), confirming their compatibility. The feasibility was finally successfully tested in vivo, first in man, in the presented procedure.

Conclusions. In conclusion the shockwave coronary lithoplasty seems to be a safer and effective alternative to the rotational atherectomy also in very complex vascular scenarios. Further studies are needed with procedural and outcome data demostrating the superiority of this approach compared to existing devices.

P53

(BI-)ULNAR ACCESS FOR PERCUTANEOUS INTERVENTION OF CORONARY CHRONIC TOTAL OCCLUSION: A CASE SERIES

Simone Budassi, Carlo Zivelonghi, Benjamin Scott,
Pierfrancesco Agostoni
Hartcentrum, ZNA Middelheim, Antwerp, Belgium

Background. Chronic total occlusion percutaneous coronary interventions (PCIs) present some of the most complex subsets of intervention in the catheterization laboratory. In the last years the success rate of CTO- PCIs has rapidly improved, not only because of the evolution in materials (e.g. microcatheters, dedicated guidewires) but also thanks to the development of dedicated programs and shared strategies for operators approaching these very complex procedures. In addition, a major role has been played by the introduction of new complex techniques, including retrograde approaches and sub-intimal strategies. Most of the CTO operators choose the vascular access with the aim of achieving the maximal success rate, with a relatively lower priority for vascular complications rate and patients' discomfort. On one hand the femoral access allows the use of larger guide catheters improving the support and the passage of more PCI hardware simultaneously or of larger devices. On the other hand, the radial approach has proved to be safer and more comfortable. In a sub-analysis from the RECHARGE registry, the use of a fully trans radial approach (TRA) proved to be achievable throughout the whole spectrum of CTO revascularization. However, a lower rate of vascular complications with the radial access has not been demonstrated in CTO-PCI. Recently the Trans Ulnar Approach (TUA) was also found to be a safe and feasible alternative for diagnostic and percutaneous coronary intervention (PCI): a meta-analysis of randomized clinical trials showed that TUA for patients requiring PCI has similar efficacy and safety except for higher puncture rates and access cross-over. The TUA can be even more interesting when TRA is not achievable. No data from randomized studies or large registries exist on this matter for CTO-PCI. We report a case series of successful CTO-PCIs with ulnar or bi-ulnar access. All patients, without accessible radial arteries, were duly informed on the advantages and risks of both ulnar and femoral access (including higher bleeding risk via femoral approach and risk of hand ischemia via ulnar approach in case of occluded radial artery) and all preferred to be treated via the ulnar route.

Case 1. A 66-year-old gentleman, with a history of Coronary Artery Bypass Graft (CABG) in 2011 - Left internal mammary artery (LIMA) on left anterior descending (LAD), right internal mammary artery (RIMA) on first diagonal (D1), saphenous vein graft (SVG) on circumflex (Cx), and right coronary artery (RCA) - and implantable cardioverter defibrillator (ICD) in 2016, was admitted to the emergency department for worsening of angina and with signs of heart failure. After hemodynamic stabilization a coronary angiography was performed. An occlusion of the mid-RCA was found with septal collaterals from the LIMA-LAD to the right posterior descending (RDP) and epicardial collaterals from the CX (J-CTO score 2). The patient was scheduled for elective CTO-PCI. Right and left radial artery pulsations were poor so a bi-ulnar access with 6 French sheaths was selected. A direct retrograde approach was performed via epicardial collaterals from the CX and the Reverse Controlled Antegrade and Retrograde subintimal Tracking technique (reverse CART) was performed, followed by externalization of the retrograde wire. Finally, 3 drug-eluting stents (DES) were implanted and post-dilated with a good result.

Case 2. A 60-year-old gentleman, with history of Mild renal impairment, CABG in 2007 (LIMA-D1-D2-LAD [radial bridge D2-LAD] and SVG – right posterior descending [RDP]) and previous multiple PCI on CX, LIMA-LAD and Anterolateral branch was admitted because of refractory angina. A coronary angiogram showed good function of LIMA-LAD, known chronic occlusion of proximal RCA and occlusion of SVG-RDP. Preserved left ventricular function was found at echocardiography. Given the persistence of anginal symptoms the patient was scheduled for CTO-recanalization on RCA (J-CTO score: 3). The right radial pulsation was very poor, thus the right ulnar artery access was obtained with a 6 French sheath, the left radial artery was not available (used for previous CABG), thus also the left ulnar was gained as second access with a 6 French sheath. An elective retrograde procedure was planned via the septal collaterals from the LAD and a reverse-CART was performed, with externalization of the retrograde wire. Finally, a long-tapered DES was implanted and post-dilated with good result. Angiographic control of the wrists showed on the right side a radial artery that was still open but extensively damaged and narrowed (likely after the previous catheterisations), on the left side good collaterals to the distal radial after the stump left by the surgeons when they removed the radial artery for CABG.

Case 3. A 66-year-old man with history of multiple PCI in LAD, with known occlusion of the RCA after the RDP and proven inferior ischemia at the stress test, underwent a first antegrade attempt to re-open the RCA, without success. A second CTO-PCI (J-CTO 3) was planned after a few months. Given the multiple coronary angiograms the patient had poor peripheral accesses. The radial pulsation was absent bilaterally, so bi-ulnar approach was chosen with 6 French sheaths. A Retrograde Wire Escalation (RWE) via septal collaterals was successfully performed. Two DES were implanted. The final angiogram showed a good result. We performed another three successful CTO-PCI cases with single ulnar approach without major or minor vascular complications. Of note, none of the patients developed hand ischemia after the procedure. All the patients had no signs or symptoms of hands ischaemia during clinical follow up.

Conclusions. Despite data supporting the use of a fully trans-radial approach in PCI, including even CTO- PCI, still most operators prefer to use at least one femoral access for complex PCI (including CTO). If we consider the potential risk for vascular complication this choice becomes even more relevant. Recently, the trans-ulnar approach has proven to be a feasible alternative to the radial access for diagnostic procedures and PCI: in different registries ulnar artery approach for PCI procedures has been found feasible and safe, without cases of symptomatic hand ischemia, even in cases in which the radial artery was occluded. Nowadays we have limited information about transulnar approach during CTO PCI. Our case series shows the safety and feasibility of transulnar approach in CTO-PCI. It is important to underline one more time that advantages and risks of the ulnar access and femoral access were comprehensively explained to these patients in whom a radial approach was no option before the procedure and all patients preferred the ulnar access.

- Copyright - Il Pensiero Scientifico Editore downloaded by IP 216.73.216.204 Sat, 12 Jul 2025, 04:08:51

P54

ANGIOPLASTICA CORONARICA PRIMARIA IN PAZIENTI OTTUAGENARI: ESPERIENZA NEL NOSTRO CENTRO

Gerardo Carpinella[1], Alessandro Bellis[1], Davide D'Andrea[1], Anna De Vita[1], Fulvio Furbatto[1], Riccardo Granata[2], Fabio Minicucci[1], Salvatore Rumolo[1], Angelo Sasso[1], Ciro Mauro[1]
[1]Cardiologia con UTIC, Ospedale A. Cardarelli, Napoli, [2]Divisione di Cardiologia, Dipartimento di Scienze Biomediche Avanzate, Università Federico II, Napoli

Background. Nel vita reale quotidiana l'età media dei pazienti è notevolmente più alta della popolazione dei trials e sempre più sono gli ottuagenari che vengono sottoposti a coronarografia ed angioplastica primaria in corso di infarto con sopraslivellamento del tratto ST rispetto al passato. Gli anziani over 80 anni sono poco rappresentati nei trials: nella vita reale, invece, sono pazienti complessi, con diverse comorbidità anche importanti e pertanto, in molti casi, non vengono sottoposti a procedure invasive.

Materiali e metodi. Nel nostro centro abbiamo valutato tutti o pazienti giunti con diagnosi di STEMI (820) dal 01.01.2018 al 31.05.2019, dividendoli in due gruppi: nel primo quelli di età compresa tra 80 e 84 anni (166) e nel secondo quelli da 85 anni in su (94), analizzando caratteristiche generali, procedurali e di outcome. Le donne rappresentano la quota maggiore nel secondo gruppo (55% contro il 42% nel primo gruppo) e per quel che riguarda i fattori di rischio è l'ipertensione arteriosa il fattore più frequentemente rappresentato in entrambi (il 30% circa).

Risultati. Dal punto di vista anatomico, in entrambi i gruppi abbiamo riscontrato circa il 40% di patologia trivasale, con una prevalenza di interessamento del tronco comune maggiore nel gruppo 1, a dimostrazione della maggiore complessità delle lesioni coronariche all'aumentare dell'età. Per quel che riguarda i dati procedurali va sottolineato che l'accesso arterioso nel 95% è stato quello radiale, l'utilizzo degli inibitori GpIIb/IIIa è stato pressochè nullo (un solo caso per gruppo), data la maggiore fragilità dei pazienti ed il conseguente aumentato rischio emorragico.

Conclusioni. Per quanto concerne la tempistica di accesso al CathLab una volta effettuata la diagnosi di STEMI, non vi è differenza significativa tra under e over 80. Gli endpoint di outcome valutati sono stati la mortalità a 30 giorni ed a 12 mesi, attestandosi entrambe su circa il 20% nel primo gruppo, circa 3 volte in più dei pz under 80.

P55

SICUREZZA ED EFFICACIA DELL'UTILIZZO DEL PALLONE PER LITOTRISSIA INTRAVASCOLARE SHOCKWAVE PER IL TRATTAMENTO DELLE LESIONI CORONARICHE OSTIALI SEVERAMENTE CALCIFICHE

Angelo Leone, Daniela Chiappetta, Federico Battista, Roberto Caporale, Francesco Greco
UOC Cardiologia Interventistica, Azienda Ospedaliera di Cosenza, Cosenza

Background. L'innovazione tecnologica degli ultimi anni ha consentito di sviluppare device sempre più performanti per il trattamento della malattia coronarica permettendo di affrontare con successo anche le lesioni coronariche più complesse. Nonstante ciò, le stenosi coronariche severamente calcifiche restano una sfida per il cardiologo interventista. Attualmente esistono diverse strategie per il trattamento di questo subset di lesioni tra cui il debulking mediante scoring e cutting balloon e l'aterectomia rotazionale sono quelli di maggiore utilizzo. Recentemente è stato introdotto nella pratica clinica un device per litotrissia intravascolare, il pallone ShockWave, costituito da un catetere a palloncino che eroga onde d'urto capaci di creare microfratture nel calcio che infiltra la parete arteriosa. Ciò indebolisce significativamente la struttura della calcificazione circonferenziale del vaso, consentendo successivamente una buona predilatazione della stenosi con cateteri a palloncino non complianti. Le stenosi calcifiche degli osti coronarici rappresentano una particolare sottocategoria poichè gli osti hanno di per sè caratteristiche anatomiche uniche a causa della componente fibrosa prevalente nella parete arteriosa che conferiscono al vaso peculiari caratteristiche di resistenza e di elasticità.
Il pallone ShockWave è un ottimo device per questo tipo di lesioni e supera tutte le difficoltà dell'aterectomia delle lesioni ostiali.

Materiali e metodi. Nel nostro centro abbiamo utilizzato questo approccio innovativo in due casi di stenosi severamente calcifiche dell'ostio della coronaria destra. La nostra strategia in questi casi consiste nella scelta di un catetere guida 6 french Judkins Right, orientabile e poco supportivo, che consente di avvicinarsi all'ostio senza grande forza di incannulazione, evitando di indovarsi nella stenosi e generare damping. Il filo guida scelto è stato di tipo supportivo per compensare lo scarso supporto offerto dal catetere guida e mantenere l'assialità del sistema. Il pallone ShockWave ha un crossing profile leggermente più grande di un comune palloncino di pari dimensioni e maggiore rigidità, tuttavia ha una capacità di crossare stenosi serrate migliori di molti scoring balloon, per il profilo liscio, senza protrusioni. Nel primo caso la stenosi è stata predilatata con pallone non compliante 2.5 x 20 mm a 18 ATM e successivamente è stata effettuata litotrissia con ShockWave 2.5 x 12 mm espanso a 4 ATM per 3 cicli. La stenosi è stata quindi dilatata con pallone non compliante 2.75 x 20 mm a 16 ATM con buon risultato ed è stato impiantato DES 2.75 x 28 mm rilasciato a 18 ATM con buon risultato angiografico immediato. Nel secondo caso la stenosi ostiale è stata dilatata con pallone non compliante 2.5 x 15 mm a 14 ATM e 3.0 x 15 mm a 16 ATM senza ottenere una buona predilatazione. Il palloncino da litotrissia 3.5 x 12 mm è stato posizionato all'ostio coronarico, protrudendo in aorta ed è stato dilatato a 4 ATM erogando 3 cicli di litotrissia. È stata effettuata ulteriore dilatazione con pallone non compliante 3.5 x 15 mm a 18 ATM ed è stato impiantato DES 4.0 x 20 mm a 14 ATM con buon risultato angiografico immediato.

Risultati. Il pallone ShockWave, in entrambi i casi, ha crossato con facilità lesioni subocclusive severamente calcifiche e ha consentito una qualità di predilatazione difficilmente ottenibile con altri device. Inoltre le stenosi aorto-ostiali espongono al rischio di formazione di rime di dissezione dei seni di Valsalva se si usano tecniche di predilatazioni aggressive con palloni da debulking o HP.

Conclusioni. Nella nostra esperienza il pallone da litotrissia intravascolare ShockWave si è dimostrato un approccio efficace per il trattamento delle stenosi ostiali severamente calcifiche, consentendo di ottenere in modo atraumatico e sicuro una predilatazione ottimale.

P56

PTCA DEL TRONCO COMUNE IN PAZIENTI ANZIANI: OUTCOME A BREVE E A LUNGO TERMINE

Carla Auguadro[1], Davide G. Presutti[1], Bernardo Cortese[2], Roberto A. Latini[3], Simone Biscaglia[4], Matteo Serenelli[4], Gianluca Campo[4], Alfonso Ielasi[5], Fabrizio D'Ascenzo[6], Enrico Cerrato[7], Umberto Barbero[8], Stella Pezzilli[9], Matteo Bianco[10], Luca A. Ferri[11], Christian Templin[12], Alessandro Durante[1]
[1]Cardiologia Interventistica, Ospedale Valduce Como, [2]Cardiologia Interventistica, Clinica San Carlo, Paderno Dugnano, [3]Cardiologia Interventistica, Ospedale FrateBenefratelli, Milano, [4]Cardiologia Interventistica, Azienda Ospedaliera Università di Ferrara, Ferrara, [5]Cardiologia Interventistica, Istituto Sant'Ambrogio, Milano, [6]Cardiologia interventistica, Università di Torino, Torino, [7]Cardiologia Interventistica, Ospedale di Rivoli, Rivoli, [8]Cardiologia Interventistica, Ospedale di Savigliano, Savigliano, [9]Geriatria, [10]Cardiologia, Ospedale San Luigi Orbassano, Orbassano, [11]Cardiologia interventistica, Ospedale San Raffaele, Milano, [12]University Hospital, Zurigo, Switzerland

Background. Negli ultimi decenni si è assistito a un progressivo aumento della percentuale di pazienti (pz) anziani, spesso portatori di molteplici comorbidità, che vengono sottoposti a procedure di rivascolarizzazione miocardica mediante angioplastica coronarica (PTCA). Nella maggior parte di questi pazienti la rivascolarizzazione viene eseguita nell'ambito di sindromi coronariche acute; non infrequente è il riscontro alla coronarografia di patologia ostruttiva critica interessante il tronco comune. Obiettivo dello studio è definire l'outcome a lungo termine di pz anziani sottoposti a PTCA+DES su TC con e senza coinvolgimento della biforcazione.

Materiali e metodi. La popolazione in studio è costituita da 230 pz con età maggiore a 80 anni (media 84±2.9 aa) sottoposti a PTCA su TC. Tutti i pazienti hanno ricevuto DAPT pre-procedura con Asa + carico di clopidogrel o di ticagrelor. Gli inibitori della GP2b/3a sono stati utilizzati in casi selezionati intraprocedura. Dopo la procedura tutti i pz sono stati trattati con aspirina (100 mg/die) in aggiunta a clopidrogel (75mg/die) o Ticagrelor per un periodo da 6 a 12 mesi.

Risultati. La maggior parte dei pz era stata avviata alla rivascolarizzazione nell'ambito di una SCA (54%); il restante 46% dei pz presentava angina pectoris e/o ischemia miocardica strumentale. Una precedente rivascolarizzazione miocardica era presente nel 42% dei pz. La coronarografia ha documentato malattia multivasale (TC + altri rami coronarici) nel 80% dei pz. La procedura è stata eseguita da accesso radiale nel 61% dei pz. La patologia del TC coinvolgeva la biforcazione con IVA e CX nel 47% dei pz. Nel gruppo di pazienti in cui si è reso necessario trattare la biforcazione TC-IVA-CX nel 48% dei casi è stato eseguito provisional stent. In tutti i pazienti è stato eseguito Kissing-ballon finale. L'incidenza di complicanze intraprocedurali è stata molto bassa: in 3 pazienti si è registrata FV che è stata risolta con DC-shock e in 3 pz una trombosi dello stent che si risolta con infusione di bolo di aggrastat; nessun paziente è deceduto durante la procedura. L'incidenza globale di complicanze emorragiche è stata del 2.2% con necessità di trasfusione del 2%. La DAPT è stata proseguita per 1 anno nel 79.9% dei pz. Il follow-up è stato effettuato in tutti i pz fino ad 1 anno di distanza dalla procedura. La mortalità totale è stata del 12.6% con una mortalità cardiaca del 5.6%. Eventi cardiaci maggiori (mortalità cardiaca, infarto miocardico non fatale e angina instabile) si sono verificati nel 15.2% dei pz. Nuove procedure di rivascolarizzazione (TLR o TVR) sono state effettuate in 29 pz (12.6%). L'incidenza di eventi emorragici è stata globalmente del 10% con un solo paziente che ha presentato un sanguinamento maggiore. Quando l'incidenza di eventi in corso di follow-up è stata analizzata in relazione con il coinvolgimento o no della biforcazione è stata documentata una significativa maggior incidenza di

- Copyright - Il Pensiero Scientifico Editore downloaded by IP 216.73.216.204 Sat, 12 Jul 2025, 04:08:51

eventi cardiaci maggiori nei pz in cui era stata trattata la biforcazione (27% vs 4%, p=0.00000); la maggior differenza consisteva in una maggior incidenza di infarto e trombosi dello stent (infarto: 12% vs 2.4%, p=0.004; trombosi: 8.3% vs 0.8%, p=0.005). L'incidenza di mortalità cardiaca è risultata invece non significativamente differente tra i 2 gruppi di pz (8% verso 3.2%%, p=0.09).

Conclusioni. L'incidenza di eventi cardiaci maggiori in una popolazione di anziani sottoposti a PTCA con impianto di DES su TC è risultata globalmente contenuta con una bassa incidenza di eventi emorragici nonostante la DAPT mantenuta nel maggior parte dei pz per 1 anno. Nei pazienti in cui la patologia del tronco coinvolgeva la biforcazione l'incidenza di MACE e in particolare di infarto e trombosi dello stent è risultata significativamente più alta senza però portare ad un incremento significativo della mortalità per causa cardiaca. Questi risultati supportano la sicurezza della PTCA su TC anche in pazienti anziani.

P57

PTCA CON DES IN PAZIENTI ANZIANI: OUTCOME A BREVE E A LUNGO TERMINE

Carla Auguadro[1], Davide G. Presutti[2], Roberto A. Latini[3], Bernardo Cortese[4], Simone Biscaglia[5], Matteo Serenelli[5], Gianluca Campo[5], Luca A. Ferri[6], Alfonso Ielasi[7], Fabrizio D'Ascenzo[8], Enrico Cerrato[8], Umberto Barbero[9], Stella Pezzilli[10], Matteo Bianchi[11], Christian Templin[12], Alessandro Durante[2]

[1]Cardiologia Interventistica, Ospedale Valduce, [2]Cardiologia Interventistica, Ospedale Valduce Como, Como, [3]Cardiologia Interventistica, Ospedale Fratebenefratelli, Milano, [4]Cardiologia Interventistica, Clinica San Carlo, Paderno Dugnano, [5]Cardiologia Interventistica, Ospedale Università di Ferrara, Ferrara, [6]Cardiologia Interventistica, Ospedale San Raffaele, [7]Cardiologia Interventistica, Istituto Sant'Ambrogio, Milano, [8]Cardiologia interventistica, Ospedale Università di Torino, Torino, [9]Cardiologia Interventistica, Ospedale di Savigliano, Savigliano, [10]Geriatria, [11]Cardiologia, Ospedale San Luigi, Orbassano, [12]University Hospital, Zurigo, Switzerland

Background. Negli ultimi decenni si è assistito a un progressivo aumento della percentuale di pazienti (pz) anziani, spesso portatori di molteplici comorbidità, che vengono sottoposti a procedure di rivascolarizzazione miocardica mediante angioplastica coronarica (PTCA). Nella maggior parte di questi pazienti la rivascolarizzazione viene eseguita nell'ambito di sindromi coronariche acute. L'utilizzo nelle procedure di angioplastica coronarica di stent medicati (DES) di ultima generazione ha ulteriormente potenziato la riduzione dell'incidenza di ristenosi e trombosi dello stent rispetto ai DES di prima generazione permettendo anche una riduzione della durata della doppia antiaggregazione orale (DAPT).

Obiettivi dello studio sono stati quelli di definire l'outcome intraospedaliero e a lungo termine di pz anziani sottoposti a PTCA con utilizzo di DES di verificare l'incidenza di eventi emorragici sia durante la degenza ospedaliera che in corso di follow-up.

Materiali e metodi. La popolazione in studio è costituita da 2098 pz con età maggiore a 75 anni (media 83.2 ± 2.9 aa) sottoposti a PTCA con l'utilizzo di DES. Tutti i pazienti hanno ricevuto DAPT pre procedura con Asa + carico di clopidogrel o di ticagrelor. Gli inibitori della GP2b/3a sono stati utilizzati in casi selezionati intraprocedura. Dopo la procedura tutti i pz sono stati trattati con aspirina (100 mg/die) in aggiunta a clopidrogel (75mg/die) o Ticagrelor per un periodo da 6 a 12 mesi.

Risultati. Il 45% dei pz era stata avviato alla rivascolarizzazione nell'ambito di una SCA; i restanti pz era presentavano angina pectoris e/o ischemia miocardica strumentale. Una precedente rivascolarizzazione miocardica era presente nel 37.5%. La coronarografia, eseguita tramite accesso radiale nel 67% dei pz, ha documentato assenza di coronaropatia critica nel 0.5%, malattia monovasale nel 20%, bivasale nel 25% e multivasale nel 45.5%. La procedura di rivascolarizzazione mediante PTCA+DES è stata completa nel 52% dei pz.

La maggior parte dei pz non ha avuto complicanze nella fase post-procedurale pre-dimissione (96%). La mortalità totale intraospedaliera è stata del 1.2% con una mortalità per causa cardiaca pari all'1%. L'incidenza di complicanze emorragiche è stata del 0.8% e di insufficienza renale acuta del 2%. Il follow-up è stato effettuato fino ad 1 anno di distanza dalla procedura nel 97% dei pz. La DAPT è stata mantenuta fino ad 1 anno nel 60% dei pz. La mortalità totale è stata del 8.4% con una mortalità cardiaca del 3.6%. Eventi cardiaci maggiori (mortalità cardiaca, infarto miocardico non fatale e angina instabile) si sono verificati nel 13.2% dei pz. Nuove procedure di rivascolarizzazione (TVR o TLR) sono state effettuate nell'8% dei pz. L'incidenza di eventi emorragici è stata globalmente del 6.8% con necessità di trasfusione nel 2.5%.

Conclusioni. L'incidenza di complicanze post-procedurali nel corso del ricovero in una popolazione di anziani sottoposti a PTCA+DES è risultata essere molto bassa; anche l'incidenza di eventi cardiaci maggiori a 1 anno di distanza dalla procedura si è mantenuta contenuta con una bassa incidenza di eventi emorragici nonostante la DAPT mantenuta nel maggior parte dei pz per 1 anno. Questi risultati supportano la sicurezza della PTCA con DES in pazienti anziani.

P58

DISTAL ULNAR APPROACH IN THE PALMAR ARTERY FOR CORONARY ANGIOGRAPHY AND INTERVENTION: SAFETY, FEASIBILITY AND RELIABILITY IN 15 PATIENTS

Orazio Valsecchi[1], Angelina Vassileva[1], Paolo Canova[1], Giulio Guagliumi[1], Luigi Fiocca[2], Alberto Cereda[3]

[1]Interventional Cath Lab, Cardiovascular Department, [2]Interventional Cath Lab, Cardiosvascular Department, Papa Giovanni XXIII Hospital, Bergamo, [3]Cardiovascular Department, ASST della Valtellina e dell'Alto Lario, Sondrio

Background. Trans-radial and trans-lunar approaches, associated with lower bleeding and vascular complication than trans-femoral access, have been adopted and increasingly utilized following a "radial-first strategy". Innovative and more distal than standard radial approaches are available even if their clinical utility is under debate. At the price of a more difficult puncture and risk of access failure, there are possible ergonomics advantages with lower risk of upstream artery occlusion and shorter hemostasis.

Methods. The study was aimed at proving the preliminary feasibility, safety, and reliability of the right distal ulnar palmar approach in 15 consecutive patients.

Results. In 15 out of 17 patients enrolled, the distal ulnar access in the palmar artery was feasible, safe and reliable. The distal ulnar arter was greater in terms of diameter than the distal radial in the anatomical snuff-box. There were no significant complications

Conclusions. The distal ulnar palmar approach for both coronary angiography and intervention was safe, feasible and reliable. It was not a limitation for coronary angiography and interventional procedure in our cohort of patients.

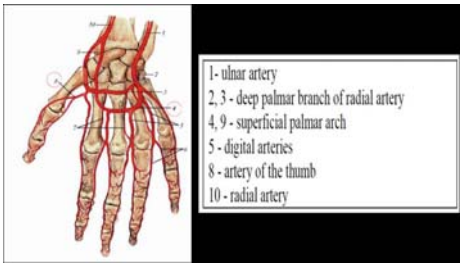

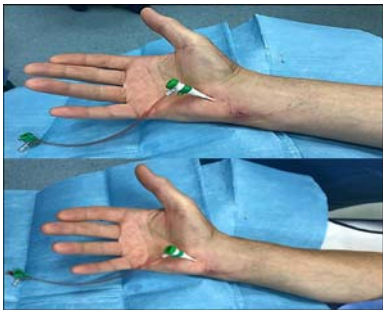

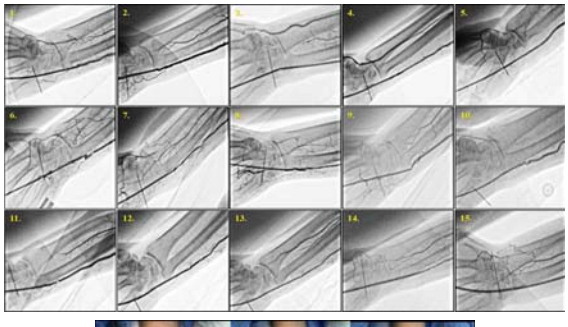

- Copyright - Il Pensiero Scientifico Editore downloaded by IP 216.73.216.204 Sat, 12 Jul 2025, 04:08:51

P59

TUTTO... TRANNE LE CAROTIDI

Giovanni Valenti[1], Nicola Scardigno[1], Matteo Salcuni[2], Claudio Larosa[1], Angela Ida Palmiotto[1], Gianluigi Minervini[1], Francesco Bartolomucci[1]
[1]UOSVD di Emodinamica, OC Lorenzo Bonomo, Andria (BT), [2]Radiologia interventistica, Marrelli Hospital, Crotone (KR)

Background. Paziente D.C.P, donna di anni 79, (peso 50 kg, h 150 cm), ipertesa e dislipidemica, sottoposta in passato a CABG (AMI sinistra su IVA e venoso sequenziale su MO e PL), by-pass femoro-popliteo sinistro, PTA su AFS sinistra; in terapia con asa100, plavix 75, atorvastatina 10, gastroprotettore. Accede presso la nostra UO per evidenza eco-color-doppler di stenosi bilaterale 60% arterie carotidi interne associata a instabilità posturale, con indicazione a eseguire carotidografia. Parametri ematochimici nella norma (Hb 13.9 g/dl, creatinina 0.84 mg/dl, troponina nei limiti), ECG: ritmo sinusale a 74 b/m, ECO2D: FE 50%, IM e IA medie.

Materiali e metodi. Per approccio arterioso radiale dx, a causa di difficoltà nell'avanzamento in succlavia della guida teflonata, è stata eseguita angiografia che ha evidenziato stenosi angiograficamente critica ed emodinamicamente significativa della a.succlavia dx a monte della arteria vertebrale. L'iniezione ottenuta con pigtail in aorta ha mostrato invece a carico delle arterie carotidi interne solo lieve ateromasia non stenosante.

Risultati. Si è proceduto pertanto sempre per accesso radiale destro a PTA di arteria succlavia (predilatazione con palloni ClearPAC 6.0x40 mm e Admiral Xtreme 8.0x40mm, impianto di stent Bard LifeStent 10x30mm post-dilatato con pallone Invatec 10x40 mm). Dopo post-dilatazione si è osservta immagine di dissezione con localizzata perforazione di parete e stravaso di mdc. Per accesso arterioso femorale dx 7Fr, su guida extrasupport si è proceduto ad avanzamento di stent ricoperto LifeStream 9x38 mm; nel tentativo di attraversamento dello stent autoespandibile si sono verificati in sequenza accartocciamento dello stent autoespandibile (con migrazione prossimale rispetto alla sede di impianto) e disengagment dello stent ricoperto dal proprio pallone; dopo vari tentativi si è riusciti a posizionare lo stent ricoperto in sede di perforazione e a ricoprire lo stent accartocciato, crushandolo a parete, verificando con successiva angiografia l'assenza di perdita ematica extravasale. Per insorgenza durante la procedura di toracoalgie associata a diffuso sottoslivellamento del tratto ST, TNG sensibili, si è proceduto a controllo coronarografico e dei by-pass, con evidenza di stenosi critiche del graft sequenziale a monte di MO e PL. Al controllo angiografico in sede di puntura femorale (pre-posizionamento di angioseal) si è evidenziata stenosi critica a carico del tratto prossimale dell'iliaca esterna dx che è stata trattata mediante PTA con posizionamento diretto di stent LifeStream 8x58 mm. Considerata la stabilità emodinamica della paziente e l'assenza di angor si è ritenuto opportuno, anche alla luce della quantità di contrasto somministrato (400 cc), concludere la seduta. Nel successivo decorso si è osservato un lieve aumento della troponina (picco 551 pg/ml: v.n. <11.6) e della PCR (picco 51 mg/L: v.n.<10), stabilità dei parametri emodinamici e degli indici di funzione renale, riduzione dei valori di Hb (sino a 10.7 g/dl). Dopo tre giorni la paziente è stata sottoposta per accesso radiale sinistro a efficace procedura di PCI con stents medicati (Xience Alpine 3.5x12 mm e 3.0x33 mm) sulle lesioni critiche prossimale e distale del graft sequenziale, e quindi dimessa in terza giornata post-procedura con indicazione a proseguire DAPT per un anno.

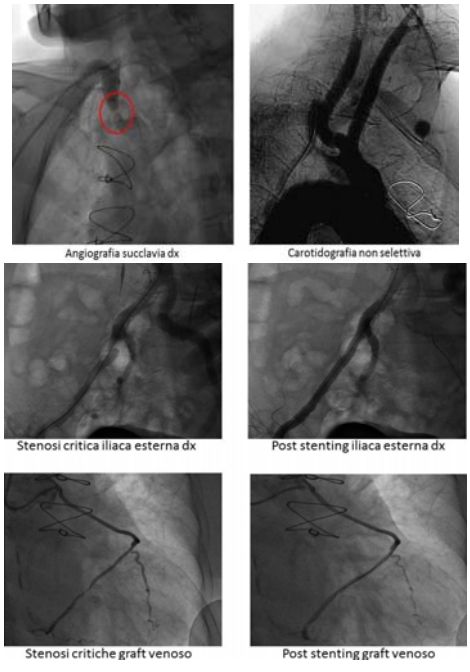

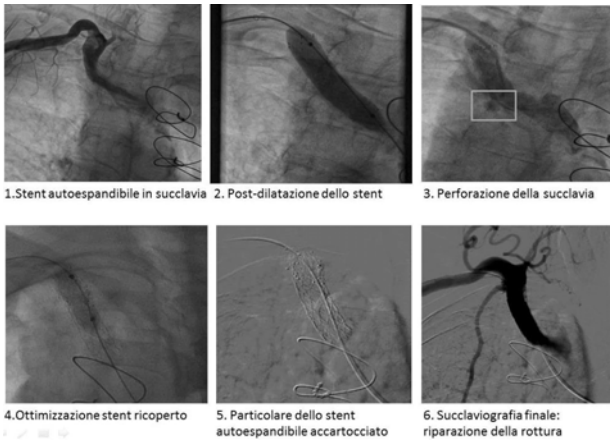

Conclusioni. Entrata in Reparto con il sospetto di un problema di pertinenza carotidea, la paziente ha eseguito procedure interventistiche in tutt'altri distretti (succlavio, coronarico, iliaco), passando attraverso una complicanza vascolare e una SCA-NSTEMI. Per citare Oscar Wilde: …"L'esperienza è il tipo di insegnante più difficile. Prima ti fa l'esame, poi ti spiega la lezione"...

P60

SICUREZZA ED EFFICACIA DELL'UTILIZZO DI GUIDELINER IN PROCEDURE DI DENERVAZIONE RENALE ANATOMICAMENTE COMPLESSE

Angelo Leone, Federico Battista, Daniela Chiappetta, Roberto Caporale, Francesco Greco
UOC Cardiologia Interventistica, Azienda Ospedaliera di Cosenza, Cosenza

Background. La terapia interventistica dell'ipertensione arteriosa resistente alla terapia farmacologica mediante procedura di denervazione renale percutanea è stata introdotta ormai circa 10 anni fa. Tuttavia, nel 2014 i risultati sostanzialmente neutrali dello studio SYMPLICITY-HTN3 ha fatto scemare l'interesse di molti clinici verso questa procedura. Recentemente, sono stati condotti nuovi studi con nuove tecniche di denervazione e nuovi device, documentando una superiorità della denervazione rispetto alla terapia farmacologica.

Materiali e metodi. Il device utilizzato per l'ablazione a radiofrequenza delle arterie renali è stato modificato passando da un catetere monopolare con curva terminale preformata a un catetere quadripolare con estremità a spirale. Questa innovazione tecnologica ha completamente sovvertito la tecnica ablativa. Con il catetere monopolare si effettuavano numerose erogazioni puntiformi solo nell'arteria renale principale con una rotazione che cercava di ablare più punti della circonferenza endoluminale del vaso. Il catetere quadripolare (Symplicity Spyral, Medtronic), alla rimozione del filo guida, si spiralizza apponendosi alla superficie interna dell'arteria da ablare. In tal modo si effettua una ablazione circonferenziale con una maggiore probabilità di interrompere le fibre nervose. Un'altra innovazione nella tecnica ablativa è quella di denervare anche le arterie renali secondarie, spingendosi fino ai vasi più piccoli di diametro di circa 3 mm, che questo nuovo catetere consente di ablare. A dispetto della ottima performance ablativa, la caratteristica conformazione del catetere riduce la sua trackability all'interno di vasi tortuosi anche a causa dello scarso supporto offerto dal catetere guida.

Risultati. Nella casistica del nostro centro di 21 procedure, in un caso non era possibile raggiungere un sito target nonostante l'utilizzo di una guida coronarica supportiva (PowerTurn, Abbott) e abbiamo utilizzato con successo una extension di catetere guida (GuideLiner, Teleflex). Il Guideliner è stato avanzato delicatamente e lentamente nelle ramificazioni tortuose dell'arteria renale, consentendo di portare a destinazione il catetere ablatore. L'utilizzo del GuideLiner ha consentito di raggiungere rami terminali altrimenti non sarebbero stati trattati. Il positivo esito procedurale e il buon outcome a distanza del paziente ci ha convinto dell'utilità dell'extension del catetere guida per avanzare il catetere ablatore in siti distali tortuosi, altrimenti non aggredibili. La denervazione renale è una procedura black box, che non consente di accertarne il buon esito al termine dell'intervento perchè il risultato è di natura clinica ed emerge a distanza di tempo. Per tale ragione, durante la procedura, è necessaria meticolosità e pazienza, cercando di ablare più siti possibili in modo da aumentare le possibilità di successo a distanza. L'utilizzo off-label dell'extension del catetere guida si è dimostrato, nei 5 pazienti (per 9 procedure ablative, considerando le ablazioni delle arterie controlaterali), un approccio sicuro, efficace e che ha spesso consentito di ridurre i tempi di scopia e il volume di mezzo di contrasto somministrato. Attualmente i 5 pazienti sono in follow up e tutti hanno raggiunto il target terapeutico della procedura di denervazione.

- Copyright - Il Pensiero Scientifico Editore downloaded by IP 216.73.216.204 Sat, 12 Jul 2025, 04:08:51

Conclusioni. Attualmente in letteratura non sono disponibili dati sui possibili vantaggi dell'utilizzo di una extension del catetere guida e ulteriori studi di saranno necessari per confrontare le probabilità di successo procedurale di un approccio ablativo dei siti "routinariamente" considerati target, con una ablazione estesa anche a rami difficilmente raggiungibili.

P61

DENERVAZIONE DELLE ARTERIE RENALI IN UN PAZIENTE CON EMORRAGIA CEREBRALE E IPERTENSIONE RESISTENTE

Massimiliano Scappaticci, Francesco Versaci, Antonino Stipo, Antonio Di Matteo, Armando Del Prete, Francesco Gemelli, Riccardo Di Pietro, Simone Calcagno, Giuseppe Biondi-Zoccai, Rebecca Casati, Sebastiano Sciarretta
UOC UTIC-Cardiologia-Emodinamica, Ospedale Santa Maria Goretti, Latina

Background. L'ipertensione arteriosa rappresenta il più importante fattore di rischio per ictus ischemico ed emorragico e una risposta ipertensiva acuta è spesso osservata in pazienti con emorragia intracranica. Elevati valori della PA in presenza di emorragia intracranica rappresentano un'emergenza ipertensiva e sono associati a un peggioramento delle condizioni cliniche del paziente e ad una prognosi infausta.

Materiali e metodi. Un paziente di 34 anni, senza precedenti cardiologici di rilievo, viene ricoverato presso il nostro ospedale in stato di coma. All'angio TC eseguita in urgenza viene riscontrato: vasto focolaio emorragico (circa 60x25 mm) intra-assiale nucleo-capsulare a sinistra con effetti compressivi sul ventricolo omolaterale. Viene eseguita quindi craniotomia decompressiva ed iniziata immediatamente terapia con corticosteroidi e mannitolo. Durante la degenza viene riscontrata severa ipertensione (PA 210/120 mmHg) resistente alla terapia antipertensiva ev introdotta (Urapidil, Nitroglicerina e furosemide in infusione continua). Dopo circa 10 giorni, ottenuta l'estubazione del paziente, viene introdotta anche una terapia antipertensiva per os (ramipril 10 mg 1 compressa al giorno, Amlodipina 10 mg 1 cp al giorno, Bisoprololo 2,5 mg 1 cp due volte al giorno), senza ottenere un significativo beneficio in termini pressori. In considerazione del progressivo deterioramento clinico e neurologico del paziente e dell'alto rischio di espansione dell'ematoma intracranico, una volta escluse altre forme di ipertensione secondaria, viene programmata una procedura di denervazione delle arterie renali. La procedura è stata effettuata utilizzando una device di seconda generazione ad emissione di radiofrequenze in grado di erogare energia simultaneamente da più elettrodi lungo le arterie renali. Sono state quindi effettuate 8 erogazioni in altrettanti punti differenti lungo l'arteria renale di destra e 4 erogazioni lungo l'arteria renale di sinistra.

Risultati. Subito dopo la procedura è stata ottenuta una riduzione significativa e stabile della pressione arteriosa e della frequenza cardiaca (PA: 130/80 mmHg, FC: 78 battiti / min). Nei giorni seguenti è stato osservato inoltre un progressivo miglioramento delle condizioni generali e dello stato neurologico del paziente. Circa 10 giorni dopo il paziente è stato inviato presso una struttura di riabilitazione neuro-motoria con una terapia antipertensiva standard (Ramipril 10 mg 1 compressa al giorno; Amlodipina 10 mg 1 compressa al giorno).

Conclusioni. Questo caso dimostra la sicurezza e l'efficacia della denervazione delle arterie renali nella fase acuta dell'ictus emorragico associato ad ipertensione maligna. Tuttavia, è necessaria una maggiore quantità di casi studiati per confermare l'efficacia di questa procedura in questi contesti critici.

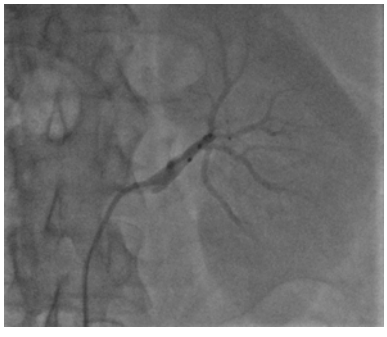

P62

SHOCKWAVE NELLA RESTENOSI CALCIFICA INTRASTENT DI CORONARIA DESTRA OSTIALE

Martina Solli, Andrea Rognoni, Angelo S. Bongo
Cardiologia, AOU Maggiore della Carità Novara, Novara

Background. Le lesioni coronariche ostiali sono localizzate a 3 mm dall'origine della coronaria e sono spesso fibro-calcifiche. Rappresentano una sfida sia per quanto concerne la diagnosi sia per il trattamento, vista l'alta incidenza di restenosi e di target lesion revascularization a causa di una preparazione sub ottimale della placca per maggiore resistenza alla dilatazione e tendenza al recoil. Presentiamo il caso di un uomo di 80 anni sottoposto nel 2014 ad angioplastica con impianto di bare metal stent 3.5 x 28 mm al tratto prossimale della coronaria destra, giunto alla nostra osservazione per ischemia inducibile in sede infero-laterale. Alla coronarografia evidenza di stenosi critica calcifica ostiale della coronaria destra estesa al tratto prossimale intrastent.

Materiali e metodi. Il paziente è stato sottoposto ad angioplastica della coronaria destra ostio- prossimale mediante Litotripsia intravascolare (IVL) con Shockwave. È stato utilizzato un accesso femorale destro 6F ed un catetere guida AR1. Dopo posizionamento di guida 0.014' sono state eseguite pre-dilatazioni con palloni NC 2.0 e 2.5 mm a basse atmosfere. Successivamente sono stati effettuati con pallone Shockwave 3.5 mm otto cicli di litotripsia intravascolare, di cui sei a 6 atm e due a 8 atm. Dopo controllo IVUS che ha mostrato presenza diffusa di calcio e assenza di copertura con stent dell'ostio, è stato impiantato uno stent medicato a rilascio di everolimus (4.0 x 15 mm) in minimo overlapping con il precedente, con un buon risultato finale.

Conclusioni. La litotripsia intravascolare attraverso l'emissione di onde d'urto induce una modificazione di placca rompendo il calcio che resta in situ, non dando quindi luogo a fenomeni di microembolizzazione periferica. Il profilo di sicurezza ed efficacia di questa nuova metodica apre nuove prospettive nel trattamento delle lesioni calcifiche difficilmente dilatabili con le metodiche attualmente a disposizione.

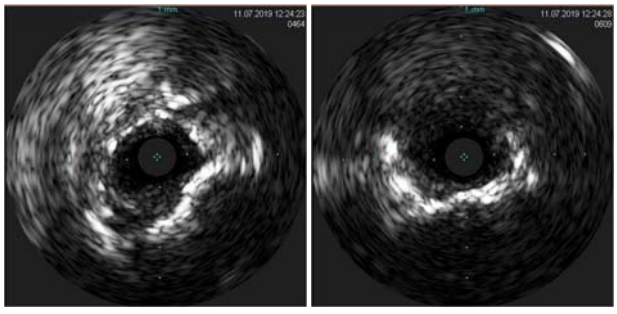

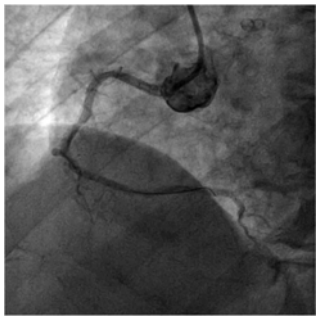

P63

FOLLOW-UP DOPO CHIUSURA PER VIA PERCUTANEA DI PFO

Amedeo Picciolo[1], Antonio Tondo[1], Francesca Simonelli[2], Roberto Tommasi[1], Luca Quarta[1], Francesco Germinal[1], Leonardo B. Corlianò[1], Dionigi Fischetti[1], Giuseppe Colonna[1]
[1]UO Cardiologia Interventistica ed Emodinamica "A. Montinaro", P.O. "V. Fazzi", Lecce, [2]Scuola di Specializzazione in Malattie dell'Apparato Cardiovascolare, Ospedale S. Andrea, Università di Roma, Roma

Background. In un conteso caratterizzato dall'ultimo documento europeo di posizione sul management dei pazienti con Forame Ovale Pervio (PFO), in cui si evidenzia la mancanza di dati sufficienti per strutturare un efficace follow-up dopo la chiusura per via percutanea, presentiamo la nostra casistica e relativi risulatati per contribuire alla discussione.

Materiali e metodi. Presso il nostro laboratorio di emodinamica, dal 2015 sono state eseguite 162 procedure (87 uomini, 75 donne; età media 46,8 a.) di chiusura per via percutanea di PFO. Per poter "garantire continuità e qualità di cura a medio e lungo termine", abbiamo strutturato un follow-up clinico e strumentale che inizia già dalla lettera di dimissione indirizzata al Medico di Medicina Generale (MMG), in cui viene descritta la procedura eseguita e con quali materiali, la terapia consigliata a domicilio, l'ecocardiogramma pre-dimissione e la data della prima valutazione clinica con ecocardiogramma, di solito programmata entro un mese. In tale occasione, in base alla eventuale presenza di shunt residui ed alla clinica, al paziente viene programmato un ulteriore controllo ecocardiografico a tre mesi ed un ECG sec. Holter. A 6 mesi dalla procedura viene eseguito un ecocardiogramma transtoracico con microbolle. Inoltre, a 12 mesi è previsto un ETE con contrasto.

Risultati. In occasione delle 162 procedure eseguite non ci sono state complicanze gravi. Come complicanze periprocedurali minori: 27 (16.6%)

- Copyright - Il Pensiero Scientifico Editore downloaded by IP 216.73.216.204 Sat, 12 Jul 2025, 04:08:51

shunt residui di lieve entità, 12 (7.4%) di scollamento pericardico, 4 (2.4%) episodi di fibrillazione atriale. Dopo un follow-up medio di 36 mesi, abbiamo avuto 1 (0.7%) recidiva di ictus, 1 (0.7%) recidiva di TIA, 1 (0,7%) di FA permanente ed 1 (0.7%) di endocardite.

P64

POST-RESHEATHING COMPLICATION OF SELF-EXPANDING VALVE IN AORTIC VALVE TRANSCATHETER IMPLANT

Raphael Rossi, Marco Passos, Alberto Fonseca, Luciano Liberato, Marcio Montenegro, Edmur Araujo
Hospital do Coracao do Brasil, Brasilia, Brazil

Background. Transcatheter aortic valve (TAVI) implantation is an approved procedure for the treatment of severe aortic stenosis in selected patients. A rare complication of the self-expanding valve implant is a fold of the valve's nitinol structure, resulting in a segment of malaposition, aortic perivalvular insufficiency, and possible valvular leaflet dysfunction.
Methods. We report a case of TAVI (86-year-old male patient with systolic hypertension, previous coronary artery disease, mitral valve replacement, pulmonary emphysema, and chronic renal failure with high STS), a self-expanding prosthesis, with failure of the valve to expand, causing an important fold throughout the nitinol structure, observed after the aortic valve.
Results. Failure to expand the valve, causing significant folding along the nitinol structure, caused severe leakage. Opted for balloon valvuloplasty with the restoration of the metallic structure geometry and leakage reduction.
Conclusions. Although recapture is a characteristic of this prosthesis, it is important to recognize the angiographic characteristics of a possible complication (straight line signal) and to avoid them.

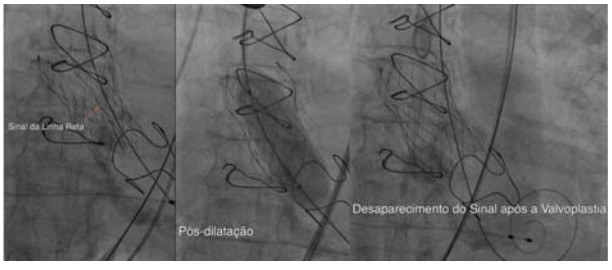

P65

UTILIZZO DI SISTEMA SHOCKWAVE PER IMPIANTO DI TAVI IN PAZIENTE CON STENOSI DELL'AORTA ADDOMINALE SOTTORENALE

Marco Angelillis[1], Andrea Christou[2], Cristina Giannini[1], Paolo Spontoni[1], Anna Sonia Petronio[1]
[1]*Laboratorio di Emodinamica, Dipartimento Cardio-Toraco Vascolare,*
[2]*Dipartimento Cardio-Toraco Vascolare, Azienda Ospedaliero Universitaria Pisana, Pisa*

Background. Il sistema di angioplastica periferica con litotrissia intravascolare Shockwawe negli ultimi anni ha consentito il trattamento di lesioni vascolari periferiche calcifiche. Molto spesso questa metodica viene utilizzata durante le procedure TAVI in pazienti con accessi calfichi, incrementando il numero di pazienti suscettibilit di impianto di protesi aortica transcatetere (TAVI) per via femorale. Di seguito presentiamo il caso di una donna sottoposta ad impianto di TAVI che presentava una stenosi calcifica dell'aorta sottorenale.
Materiali e metodi. Donna di 88 anni, affetta da stenosi valvolare aortica degenerativa a rischio chirurgico intermedio (STS score 4.2%). La angio-TC dell'aorta toraco-addominale documentava assi iliaco- femorali calcifici, con modesta tortuosità, ma con diametro minimo sufficiente (5.5 mm) per accesso percutaneo per la procedura di TAVI. L'analisi TC dell'aorta addominale tuttavia rilevava presenza di stenosi critica, eccentrica e calcifica, con lume residuo di 3.8 mm, circa 3 cm al di sopra della biforcazione aorto- bisiliaco. Questo riscontro poneva a rischio la possibilità di poter utilizzare l'accesso femorale per la procedura di sostituzione valvolare percutanea. Si decideva quindi di eseguire, prima del posizionamento dell'introduttore 14F, PTCA con sistema Shockwave ultrasound con pallone 7x110 mm, in corrispondenza della stenosi suddetta. Per allineare correttamente il pallone si posizionava il marker distale in corrispondenza della biforcazione aorto-bisiliaca. Venivano eseguiti 5 cicli di gonfiaggio del pallone. Successivamente veniva quindi posizionato l'introduttore 14 F e il successivo posizionamento di protesi biologica aortica (Symetis M). L'accesso femorale sinistro veniva quindi chiuso con sistema Proglide. Il controllo angiografico finale non evidenziava complicanze in sede di accesso femorale. La paziente veniva dimessa in 4 giornata.
Conclusioni. il sistema Shockwave ultrasound utilizzato a livello femorale, in corrispondenza di stenosi significative calcifiche, si è dimostrato utile nel permettere il successivo utilizzo di tale accesso per la procedura di TAVI. Nel caso descritto, si è documentata l'utilità del sistema applicato all'aorta addominale, senza compromettere l'efficacia e la sicurezza della sostituzione valvolare percutanea.

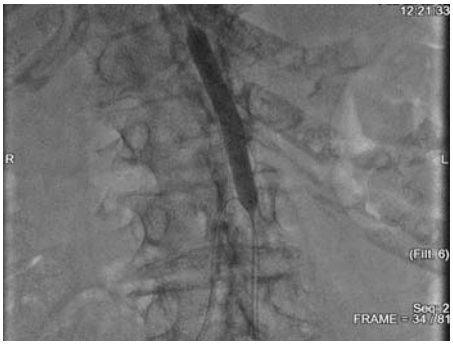

P66

APPROCCIO PERCUTANEO ALLE COMPLICANZE POST-CARDIOCHIRURGICHE: DIV POST-MIECTOMIA IN CARDIOMIOPATIA IPERTROFICA OSTRUTTIVA

Francesco Cardaioli, Tommaso Fabris, Alberto Barioli, Massimo Napodano, Chiara Fraccaro, Andrea Pavei, Mauro Massussi, Giulio Rodinò, Andrea Scotti, Giulia Masiero, Luca Nai Fovino, Giuseppe Tarantini, Giampiero D'Amico
Dipartimento di Scienze Cardiache Toraciche e Vascolari, Università degli Studi di Padova, Padova

Background. Il difetto del setto ventricolare (DIV) è una rara complicanza che può insorgere dopo intervento di cardiochirurgia. Tale complicanza è particolarmente frequente dopo intervento di miectomia settale, spesso utilizzato come trattamento nei pazienti con Cardiomiopatia Ipertrofica Ostruttiva sintomatica. A causa dell'elevata mortalità associata al re-intervento cardiochirurgico, la chiusura percutanea di tali difetti si è dimostrata una opzione sicura ed efficace nel trattamento di questi pazienti.
Materiali e metodi. Riportiamo il caso di una donna di 63 anni affetta da Cardiomiopatia Ipertrofica Ostruttiva, sintomatica nonostante terapia medica massimale, sottoposta ad intervento cardiochirurgico di miectomia settale. Dopo l'intervento, vi è stata evidenza di un difetto interventricolare iatrogeno, di ampie dimensioni e compromettente la stabilità emodinamica della paziente. L'approccio scelto per la correzione è stato quello percutaneo. Data la complicata anatomia del difetto stesso, la procedura si è rivelata particolarmente difficoltosa e ha richiesto l'utilizzo di due nuove tecniche (da noi nominate "muscolar anchoring" e "buddy wire technique") che hanno permesso la chiusura efficace del DIV tramite un Amplatzer Multi-Fenestrated Septal Occluder – "Cribriform" (St. Jude Medical-Abbott, Minneapolis, MN) da 25 mm. Il "muscolar anchoring", ottenuto gonfiando un pallone non compilante 4.0 x 8 mm dentro il difetto, ha permesso di aumentare la stabilità dell'intero sistema e di attraversare il DIV con una guida 0.018" posizionata in ventricolo destro e utilizzata poi per formare un loop altero-venoso. Per rendere inoltre più facile l'impianto del device, è stata utilizzata la seconda tecnica (buddy wire technique) consistita nel lasciare in sede la guida facendoci poi scorrere il delivery cable affianco, all'interno del delivery sheath.

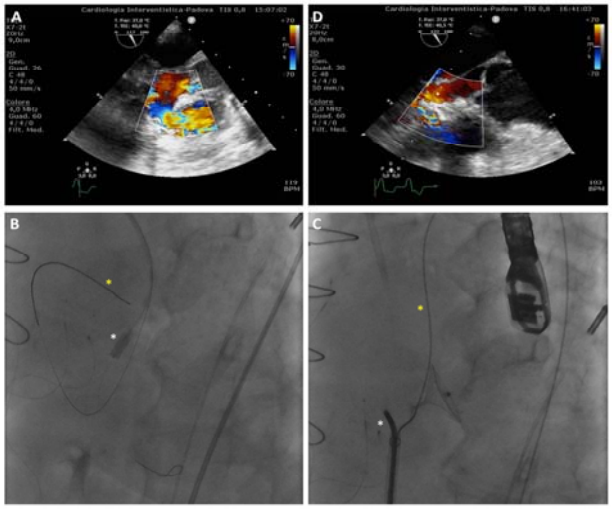

- Copyright - Il Pensiero Scientifico Editore downloaded by IP 216.73.216.204 Sat, 12 Jul 2025, 04:08:51

Conclusioni. L'approccio percutaneo può rivelarsi un'ottima alternativa al re-intervento cardiochirurgico nella correzione delle possibili complicanze legate alla miectomia settale. In questo caso clinico, riportiamo l'efficace chiusura percutanea di un difetto interventricolare iatrogeno, resa particolarmente difficoltosa dalla complicata anatomia del difetto stesso. Descriviamo inoltre due innovative tecniche che possono rendere la procedura più agevole e migliorarne i risultati.

P67

TRANSCATHETER AORTIC VALVE-IN-VALVE IMPLANTATION FOR THE TREATMENT OF A DEGENERATED BIOPROSTHETIC AORTIC BIOCONDUIT

Tommaso Fabris, Mauro Massussi, Gianpiero D'Amico, Francesco Cardaioli, Chiara Fraccaro, Andrea Scotti, Giulio Rodinò, Luca Nai Fovino, Giulia Masiero, Andrea Pavei, Massimo Napodano, Giuseppe Tarantini

Dipartimento di Scienze Cardiache, Toracich e Vascolari, Università degli Studi di Padova, Padova

Background. The degeneration of a bioprosthetic aortic bioconduit typically required a high-operative risk re- do surgery in the pre-transcatheter valve era. Thranscatheter aortic valve-in-valve implantation (VIV-TAVI) is an emergent and safe procedure for the treatment of biological prosthetic heart valve failure. We reported a rare case of a unique case of VIV-TAVI for severe aortic bioprosthesis insufficiency in a patient formerly treated with Bentall cardiac surgery.

Methods. An 82-year-old man was referred to our institution due to severe aortic regurgitation, symptomatic for limitation and dyspnea for ordinary physical activity (NYHA functional class II). The patient underwent the surgical replacement of the aortic valve and ascending aorta, en bloc, with a bioprosthetic aortic valve enclosed within a tubular graft (Bentall procedure) at the age of 72 for ascending aortic aneurysm accompanied by aortic valve regurgitation. Basal transesophageal ecgocardiogram demonstrated a flail of the non-coronary cusp of the bioprosthesic aortic valve, leading to severe aortic insufficiency. Cardiac catheterization documented severe aortic regurgitation, without critical coronary artery disease. After Heart-Tram consensus, VIV-TAVI was planned. Pre-operative computed tomography (CT) scan was made to select the most proper transcatheter heart valve (THV) and to estimate the risk of coronary obstruction. Self-expandable bioprosthesis CoreValve Evolute R 34 mm (Medtronic) was finally selected. After positionig of a protection wire into the right coronary artery through a judkins right guiding catheter, a second coronary wire was positioned outside the right coronary into the sinus of Valsalva to mark the nadir of aortic right cusp. The CoreValve THV was therefore successfully implanted.

Results. No leakage and coronary obstruction were evident after THV implantation. Final trans- prosthetic gradient was absent.

Conclusions. TAVI VIV is a safe and efficacious procedure for the treatment of degenerated bioprosthetic aortic bioconduit. The main technical issues about VIV-TAVI in this setting could be the absence of calcium for adequate device anchoring, the risk of coronary obstruction and the absence of a radiopaque ring to guide the THV implantation depth. In cases like this, the implantation of the THV could be guided by positioning a coronary wire to mark the nadir of the aortic cusp. Pre-procedural CT scan is mandatory to plan the procedure in terms of device selection and coronary obstruction risk prediction.

P68

L'ECOGRAFIA INTRACARDIACA COME IMAGING NELLA CHIUSURA PERCUTANEA DELL'AURICOLA SINISTRA: ESPERIENZA INIZIALE DI UN SINGOLO CENTRO

Andrea Capoferri, Federico Canziani, Antonino Cardile, Andrea Micheli, Mauro Rondi, Paolo Sganzerla

Cardiologia, ASST Bergamo Ovest, Treviglio

Background. L'imaging cardiaco costituisce un supporto fondamentale necessario e nelle procedure di chiusura percutanea dell'auricola dell'atrio sinistro (LAA) in soggetti in fibrillazione atriale. Tradizionalmente l'ecografia transesofagea (ETE) ha costituito il fondamento dell'imaging; tuttavia alcuni pazienti possono presentare delle controindicazioni al suo utilizzo. Inoltre, è spesso necessario il contributo anestesiologico alla procedura emodinamica. Una possibile alternativa di imaging è costituita dall'ecografia intracardiaca (ICE). Scopo della presente comunicazione è la descrizione della esperienza iniziale del nostro centro.

Materiali e metodi. Dal 2016 ad oggi abbiamo sottoposto a chiusura LAA 28 pazienti, di cui 23 maschi, con età media rispettivamente di 78 ± 6,3 anni, rischio trombotico CHAD2S2Vasc 4,5 ±1,6 e rischio emorragico HASBLED 4,3 1. Il dispositivo utilizzato è stato Amplatzer Amulet LAA occluder (Abbott, USA) in tutti i pazienti. L'imaging intracardiaco è stato ottenuto con sonda Acuson AcuNav (Siemens Med. Sol., USA).

Risultati. la procedura di chiusura nei primi 22 casi è stata effettuata sotto guida ecocardiografica transesofagea (ETE) mentre negli ultimi 6 casi con controllo ecografico intracardiaco (ICE). Tutti i pazienti erano stati stati sottoposti a ETE prima della procedura per valutazione anatomo-morfologica. Le 22 procedure con ETE sono state eseguite in anestesia generale con una durata media di 75 50 minuti. Nelle 6 procedure con ICE, con paziente cosciente, la durata media è stata di 79 36 minuti e le immagini ottenute sono sempre risultate adeguate all'ottenimento di un impianto ottimale della protesi. Le misure ottenute con ICE sono risultate sovrapponibili a quelle ottenute pre-procedura con ETE. In tutti i pazienti con ICE il successo procedurale è stato del 100%.

Conclusioni. ICE si è dimostrata efficace nel guidare la procedura di chiusura della LAA dalla puntura transsettale fino al rilascio del device; non necessita di anestesia generale ed è più tollerata rispetto all'ETE offrendo una visualizzazione non inferiore, in particolare nei momenti di transito e rilascio del dispositivo di chiusura, non impatta negativamente né sulla durata né sulla percentuale di successo. Il risparmio delle competenze specifiche anestesiologiche si contrappone al costo della sonda intracardiaca monouso.

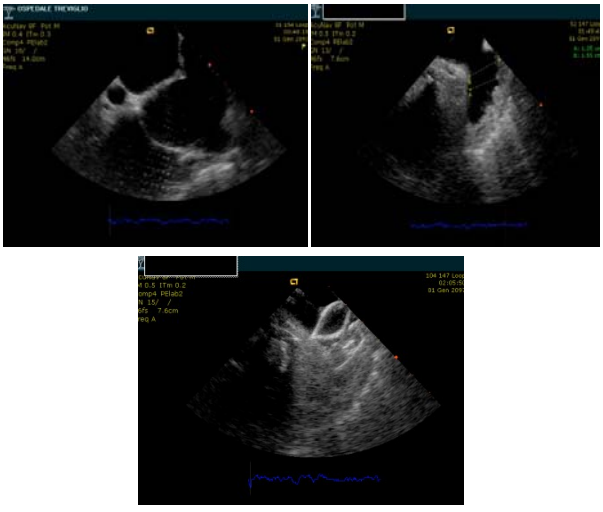

P69

SEVERA INSUFFICIENZA MITROAORTICA IN PAZIENTE CON SEVERA COMPROMISSIONE DELLA FUNZIONE SISTOLICA GLOBALE TRATTATO PER VIA PERCUTANEA CON AUSILIO DI SISTEMA ECMO MODIFICATO

Elvis Brscic, Pierpaolo Sori, Gabriella Rovero, Katiuscia Testa

Dipartimento di Cardiologia Interventistica e Cardiochirurgia, Maria Pia HospitaL GVM Care & Research, Torino

Background. Il sistema di supporto ventricolare mediante ossigenazione con membrane extracorporee (ECMO) è stato sviluppato per fornire supporto emodinamico nei pazienti in arresto cardiaco o shock cardiogeno. Negli ultimi anni il suo utilizzo si è esteso al supporto di angioplastiche elettive ad alto rischio con proibitivo rischio per CABG e nelle procedure combinate in cui oltre al trattamento coronarico sia necessario il trattamento di una valvulopatia signficativa in sub set di pazienti fragili con elevato rischio cardiochirurgico, plurime comorbidità e tradizionalmente destinati ad una terapia medica end-stage. Vogliamo descrivere la nostra esperienza nel trattamento di un paziente estremamente critico per severa duplice valvulopatia, severa compromissione della funzione sistolica post infartuale, scompenso cardiaco avanzato con proibitivo rischio operatorio. In un'unica seduta si è proceduto a trattare per via percutanea il doppio vizio valvolare di volume, utilizzando un'assistenza meccanica al circolo (ECMO) con un drenaggio aggiuntivo del ventricolo sinistro, eseguendo un impianto di due endoprotesi valvolari aortiche (TAVI) con la tecnica "valve in valve" e l'impianto di due Mitraclip con ottimo risultato finale.

Materiali e metodi. Un uomo di 76 anni con molteplici fattori di rischio cardiovascolare (fumo, ipertensione arteriosa, dislipidemia) e multiple comorbidità: FA permanente in NAO, carcinoma prostatico in terapia ormonale, insufficienza respiratoria da BPCO, insufficienza renale cronica IV stadio, esiti di stroke ischemico, è stato ricoverato in scompenso cardiaco presso la ns struttura. La sua storia cardiologica inizia nel 2007 con uno STEMI inferiore complicato da BAV totale trattato con impianto di PM definitivo; tale procedura è stata complicata da tamponamento cardiaco con necessità di intervento cardiochirurgico di riparazione del ventricolo destro. Successiva evoluzione dilatativo ipocinetica con severa riduzione della funzione sistolica globale con successivi diversi ricoveri per scompenso cardiaco.Nel maggio 2019 ricovero presso altra struttura per nuovo episodio di scompenso cardiaco. All'ecocardiogramma: severa compromissione della funzione sistolica (ventricolo sinistro dilatato con FE 25%) e concomitante riscontro di severa insufficienza mitralica funzionale e severa insufficienza aortica da dilatazione anulare, moderata ectasia dell'aorta ascendente (47mm), severa ipertensione polmonare (PAPs 55-60 mmHg). Alla valutazione cardiochirurgica proibitivo rischio operatorio (Euroscore II 52%) con successiva proposta di terapia medica

- Copyright - Il Pensiero Scientifico Editore downloaded by IP 216.73.216.204 Sat, 12 Jul 2025, 04:08:51

massimale. Il paziente dopo la dimissione contattava il nostro Centro per il proseguimento delle cure. All'ingresso classe funzionale NYHA IV; FE 25- 30% per esiti infartuali, IM severa funzionale, severa Insufficienza aortica, IT moderata con severa ipertensione polmonare. Veniva eseguita coronarografia con evidenza di stenosi critica della coronaria destra distale con scarsa distribuzione e lesione subcritica del Ramo Intermedio, senza indicazione a rivascolarizzazione percutanea. Dopo discussione collegiale dell'Heart Team, composto da cardiologi interventisti, cardiochirurghi e anestesisti, si è deciso di tentare l'approccio percutaneo alla correzione dei vizi valvolari (TAVI e MITRACLIP). Nelle 24 ore precedenti la procedura il Paziente viene trattato con Levosimendan. In considerazione della bassa FE del paziente e del notevole rischio di instabilità emodinamica durante la procedura stessa viene concordato l'utilizzo di un'assistenza meccanica al circolo con sistema ECMO.Per ovviare al problema dell'inevitabile peggioramento dell'insufficienza valvolare aortica causato dalla direzione del flusso arterioso durante la circolazione extracorporea con l'ECMO e per evitare il conseguente aggravio dell'instabilità della protesi durante il rilascio e rischio di pop down durante l'impianto (rischio già insito nel fatto di eseguire una TAVI in una valvola non stenotica e non calcifica), si è deciso di aggiungere un drenaggio direttamente in ventricolo sinistro per via transettale al fine di contenere il sovraccarico di volume e rendere più stabile il rilascio del device. Con paziente in ventilazione assistita e monitoraggio TEE continuo, si è proceduto all'isolamento chirurgico bilaterale dei vasi femorali con mini incisioni di 3-4 cm. L'asse femorale sinistro è stato utilizzato per l'impianto del sistema ECMO (Levitronix CentriMag) con il posizionamento di una cannula arteriosa 20Fr (Edwards Fem-Flex II) e di una cannula venosa bistadio 22Fr (Sorin Rap). Attraverso la vena femorale destra abbiamo inserito catetere per puntura trans settale eseguita in un punto idoneo per la successiva procedura di Mitraclip, si è poi posizionato un catetere Mullin in atrio sinistro introducendo attraverso questo un pigtail 6 Fr che è stato avanzato in ventricolo sinistro, introdotto una guida stiff Amplatzer nel Pigtail e su questa introdotto un catetere 9Fr (Amplatzer TorqVue 45° Delivery sistem, Abbott) che abbiamo spinto sino all'apice del ventricolo sinistro. Tale catetere è stato poi collegato alla cannula venosa creando in tal modo un sistema di doppio drenaggio (cavale e ventricolare) che ha determinato immediatamente una riduzione del volume ventricolare all'ecocardio TE. A questo punto abbiamo avviato l'assistenza ECMO con drenaggio del ventricolo sinistro. Per via arteriosa femorale dx si è proceduto a impianto di una protesi aortica (Medtronic) Evolute R 34 mm. Il rilascio è stato seguito da un modesto "pop down", determinante però, all'ecografia un significativo leak paraprotesico, che è rimasto tale nonostante la post-dilatazione della valvola stessa. Si è cercato, allora, di ottimizzare la posizione della protesi mediante l'utilizzo di due cateteri Amplatz GooseNeck Snare (Medtronic) ancorati al bordo superiore della protesi senza però riuscire a stabilizzare la protesi nella posizione corretta. Mantenendo la protesi ancorata allo "snare" si è deciso di procedere alla riparazione mitralica. Svezzato l'ECMO, si è proceduto a sostituire il catetere 9 Fr posizionato per via transettale con il delivery sistem 24 Fr della Mitraclip e ad eseguire l'impianto di due Mitraclip NTR (Abbott) con riduzione significativa dell'insufficienza mitralica. Verificato il buon risultato sulla valvola mitrale e confermata la presenza di leak significativo periprotesico aortico appena si riduceva la trazione con gli "snare" si è proceduto a riavviare l'assistenza ECMO e ad impiantare una seconda protesi (Medtronic) Evolut 34 mm (valve in valve) con ottimo e stabile risultato immediato. Il paziente è stato quindi progressivamente svezzato dall'ECMO con supporto inotropo mediante Dobutamina e Noradrenalina. La durata totale del supporto extracorporeo è stata di 130 minuti (82 + 48 min). Il decorso post procedurale è stato caratterizzato da un progressivo svezzamento dai farmaci inotropi, estubazione dopo 36 ore. Il paziente per episodio di anemizzazione è stato emotrasfuso senza complicanze. Vi è stato un incremento degli enzimi epatici e della bilirubinemia, oltre che dei ritentivi urinari, legati a nostro avviso più allo stato prolungato di bassa portata pre-procedurale che non alla procedura stessa (AST/ALT pre 410/969 bilirubina totale pre 2.5; AST/ALT post 250/601 picco bilirubina totale 10) L'ecocardiogramma di controllo mostrava una FE di 25-30% con insufficienza mitralica ed aortica lieve.

Conclusioni. grazie ad un approccio multidisciplinare sta diventando possibile trattare per via percutanea pazienti estremamente complessi sia da un punto di vista clinico che tecnico-procedurale. L'utilizzo dei sistemi di assistenza meccanica al circolo nelle sale di cardiologia interventistica si sta via via espandendo poiché permette di ottenere la stabilità emodinamica necessaria all'esecuzione di procedure considerate ad alto rischio.

P70

PROTOCOLLO AZIENDALE PER L'ESECUZIONE DI PROCEDURE DI CHIUSURA PERCUTANEA DI PFO: QUANDO CUORE E CERVELLO SONO IN SINTONIA

Anna De Vita[1], Iessandro Bellis[1], Carlo Bitello[1], Gerardo Carpinella[1], Davide D'Andrea[1], Fulvio Furbatto[1], Rossella Gottilla[1], Riccardo Granata[2], Crescenzo Materazzi[1], Fabio Minicucci[1], Salvatore Rumolo[1], Achille Gaspardone[3], Ciro Mauro[1]

[1]Cardiologia con UTIC, Ospedale A. Cardarelli, [2]Cattedra di Cardiologia, Dipartimento di Scienze Biomediche Avanzate, Università Federico II, Napoli, [3]UOC Cardiologia, Ospedale Sant'Eugenio, Roma

Background. La pervietà del forame ovale consente la comunicazione tra atrio destro e atrio sinistro ed è presente come difetto congenito nel 15-35% della popolazione, la maggioranza dei quali rimane asintomatica per tutta la vita mentre nel 30-40% dei casi può essere causa di ictus cerebrale. Numerose evidenze suggeriscono che il PFO sia una condizione, correlata ad alcune caratteristiche anatomiche, predisponente all'ictus criptogenetico, come risultato di embolia paradossa. Secondo tale ipotesi, la chiusura del PFO dovrebbe quasi annullare il rischio di recidiva di ictus ischemico nei pazienti con ictus criptogenetico "secondario" al PFO. In accordo con i risultati dello studio RESPECT si è osservato un progressivo incremento di procedure effettuate. In questo scenario risulta indispensabile una collaborazione interdisciplinare allo scopo di individuare tra i pazienti con diagnosi di PFO in quanto causa di ictus criptogenetico quelli in cui il trattamento di chiusura percutaneo sia superiore alla terapia medica, migliorando così l'outcome dei pazienti. In questo contesto l'AORN Cardarelli ha implementato la collaborazione con il reparto di Neurologia ed in particolare con la Stroke Unit allo scopo di delineare un percorso diagnostico e terapeutico virtuoso che consenta l'ottimale trattamento del paziente che giunge con ictus ischemico.

Materiali e metodi. L'Azienda Ospedaliera Cardarelli conta il più alto numero di accessi al pronto soccorso di tutto il Sud Italia, è fornita di un reparto di Neurologia e Stroke Unit 24/24 ore. Per tale motivo è stato attivato un protocollo di collaborazione con tale reparto volto ad individuare i pazienti a rischio per recidiva di ictus criptogenico al fine di trattarli con chiusura di PFO nel Laboratorio di Emodinamica della stessa AORN. Il protocollo prevede che il paziente acceda al reparto di Cardiologia dopo aver praticato nel reparto di Neurologia gli esami diagnostici strumentali inerenti alle più frequenti cause di ictus cerebrale (TC con mezzo di contrasto per documentare l'evento ischemico, RM, EEG, ecografia dei tronchi sovraortici); una volta che siano state escluse cause prettamente neurologiche si procede con lo screening cardiologico che prevede l'esecuzione di ecocardiogramma transtoracico, ecocolor Doppler transcranico ed ecocardiogramma transesofageo, allo scopo di confermare la presenza di uno shunt dx-sn dovuto alla pervietà del forame ovale e di valutarne le dimensioni lo stesso. Quando le caratteristiche anatomiche del forame ovale pervio consentono l'approccio percutaneo si procede alla selezione della corretta metodica di chiusura del difetto. Il nostro laboratorio di Emodinamica ha infatti implementato l'utilizzo di entrambe le metodiche di closure con Amplatzer e con NobleStitch.

Risultati. La procedura di chiusura del PFO si svolge quindi nel Laboratorio di Emodinamica dell'AORN Cardarelli con il supporto anestesiologico; nella maggioranza dei casi tuttavia la procedura è ben tollerata dal paziente e viene quindi condotta in anestesia locale o in blanda sedazione. Al termine dell'intervento il paziente viene monitorizzato ed accolto in reparto per 24-48 h di osservazione, al termine della quali viene dimesso con duplice terapia antiaggregante (ASA e clopidogrel) per 6 mesi se è stato utilizzato un Amplatzer o acido acetilsalicilico per 30 giorni nel caso del Noblestich. Successivamente i pazienti vengono indirizzati a un ambulatorio dedicato per i controlli di follow-up, che prevedono l'esecuzione di ecocardiogramma transtoracico, ecodoppler transcranico e, se indicato, ECG holter ed ecocardiogramma transesofageo.

Conclusioni. Il protocollo aziendale applicato correttamente ha permesso di trattare pazienti che avessero una precisa e chiara indicazione alla chiusura percutanea del forame ovale, ottenendo ottimi risultati in materia di sicurezza ed efficacia del trattamento, riducendo il numero di re-ospedalizzazioni in una popolazione spesso giovane e già colpita da eventi ischemici cerebrali (ictus/TIA).

P71

PROTOCOLLO AZIENDALE PER L'ESECUZIONE DI PROCEDURE DI CHIUSURA PERCUTANEA DI PFO: RISULTATI DOPO 3 ANNI DI APPLICAZIONE

Riccardo Granata[1], Alessandro Bellis[2], Carlo Bitello[2], Gerardo Carpinella[2], Anna De Vita[2], Davide D'Andrea[2], Fulvio Furbatto[2], Rossella Gottilla[2], Crescenzo Materazzi[2], Fabio Minicucci[2], Achille Gaspardone[3], Ciro Mauro[2]

[1]Cattedra di Cardiologia, Dipartimento di Scienze Biomediche Avanzate, Università Federico II, Napoli, [2]Cardiologia con UTIC, Ospedale A. Cardarelli, Napoli, [3]UOC Cardiologia, Ospedale Sant'Eugenio, Roma

Background. La pervietà del forame ovale (PFO) è presente in circa il 25% della popolazione generale. Di solito il PFO è del tutto asintomatico,

- Copyright - Il Pensiero Scientifico Editore downloaded by IP 216.73.216.204 Sat, 12 Jul 2025, 04:08:51

sebbene sia stato evidenziato che la sua persistenza sia associata ad un incrementato rischio di stroke criptogenico in pazienti con età inferiore a 55 anni. L'ecocardiografia transesofagea (TEE) costituisce il gold standard nella diagnostica del PFO, permettendone di localizzare la sede e di valutarne l'entità dello shunt destro-sinistro (RLS) ad esso correlato. Il Doppler transcranico (TCD) è un'opzione diagnostica scarsamente invasiva, di semplice esecuzione che si è dimostrata sensibile e specifica per la dimostrazione dell'entità dello RLS senza però fornire informazioni sulla sua sede. Recenti evidenze scientifiche hanno dimostrato l'importanza di una attenta valutazione del profilo di rischio dei pazienti con stroke criptogenico e PFO da inviare all'intervento di chiusura percutanea di tale difetto. La presenza di aneurisma del setto interatriale (SIA), l'entità dello RLS, le dimensioni del PFO e la persistenza di residui embrionari quali valvola di Eustachio ridondante o rete di Chiari sono associati ad un più alto rischio di eventi cerebrovascolari in soggetti con stroke criptogenico.

Materiali e metodi. Abbiamo quindi valutato a distanza dall'intervento di chiusura di PFO per via percutanea la recidiva di TIA/stroke, il miglioramento dell'emicrania e/o la comparsa di eventi avversi ad un anno dalla procedura. Da febbraio 2016 a luglio 2019 sono stati screenati 154 pazienti con precedente ictus ischemico criptogenico con sospetto di PFO. Dopo aver effettuato TCD e successivamente TEE abbiamo trovato che in 58 pazienti il TCD è risultato negativo per RLS ed il TEE è risultato negativo per la presenza di PFO. Nei restanti 96 pazienti, invece, il TCD è risultato positivo per la presenza di RLS ed in 93 di questi pazienti il TEE è risultato positivo per la presenza di PFO. 51 di questi pazienti che presentavano un profilo di rischio elevato (47% era di sesso femminile ed età media 48.1 anni) sono stati avviati a chiusura percutanea mediante dispositivo Amplatzer e negli ultimi mesi mediante Noblestich (5 pazienti risultati allergici ad acido acetilsalicilico, nichel o che non potevano essere trattati con DAPT). Successivamente, tali pazienti sono stati sottoposti a TCD per la ricerca e la quantizzazione di eventuale RLS residuo a 3-6-12 mesi dopo la procedura e ad ecocardiografia transtoracica alla dimissione, ad 1 e a 12 mesi dopo la procedura per escludere possibili complicanze legate alla presenza del dispositivo intracardiaco, con follow-up clinico eseguito a 3, 6, 12, 24 e 36 mesi dopo la procedura. Il follow-up clinico a 36 mesi è stato completato nel 25% dei pazienti (13/51).

Risultati. In un solo paziente con recente riscontro di Fibrillazione Atriale, si è verificata una recidiva di evento ischemico cerebrale. Nessun paziente ha avuto complicanze legate alla presenza del dispositivo intracardiaco, ad eccezione di due pazienti che riferiscono la comparsa di modesta extrasistolia sopraventricolare). Dei 16 pazienti affetti da emicrania, 14 hanno riscontrato un netto miglioramento della sintomatologia e 2 riferiscono totale assenza di crisi dopo la chiusura del PFO. I 6 casi trattati con Noblestich non hanno mostrato alcun evento e/o shunt residuo nel follow-up finora effettuato (90 giorni), effettuando solo 30 giorni di terapia con acido acetilsalicilico

Conclusioni. Concludendo, nei pazienti con RLS associato a PFO e ictus criptogenico, è indispensabile una attenta valutazione preliminare del profilo di rischio per individuare i pazienti che realmente possano beneficiare dell'intervento di chiusura percutanea di tale difetto congenito.