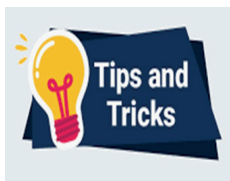

In questo numero

DIECI QUESITI IN TEMA DI...



I 10 "tips and tricks" del tromboembolismo venoso

Il tromboembolismo venoso è ancora oggi una delle principali cause di morbilità e mortalità in tutto il mondo. Anche se nel corso degli ultimi anni abbiamo assistito ad un progressivo cambiamento sia gestionale che terapeutico nell'approccio al tromboembolismo venoso, molti sono ancora gli aspetti controversi da affrontare nella pratica clinica quotidiana. *Michela Giustozzi et al.* presentano una completa e critica revisione della letteratura offrendo

al lettore suggerimenti e piccoli "trucchi" fondamentali per una miglior gestione diagnostica, clinica e terapeutica del paziente con tromboembolismo venoso. Dal paziente oncologico alla donna in gravidanza, dalla dimissione precoce alla trombolisi salvavita nel paziente con embolia polmonare emodinamicamente instabile, dal trattamento della trombosi vena distale a quella in sede inusuale. Questi sono solo alcuni degli aspetti affrontati in questa revisione. •

RASSEGNE



Interruzione anticipata di trial clinici

Le sperimentazioni cliniche controllate sono lo strumento più efficace per dimostrare il profilo di efficacia ed il rapporto rischio/beneficio di un intervento terapeutico. Sulla base del loro esito vengono poste indicazioni terapeutiche, redatte linee guida, si modifica la pratica clinica e, non da ultimo, si allocano risorse. L'interruzione anticipata di trial clinici può avere molteplici cause che *Stefano Savonitto et al.* spiegano con estrema dovizia di particolari. È estremamente importante capire e risalire al motivo dell'interruzione, se questa era

prevista nei protocolli dei trial o meno ed il ruolo che ha eventualmente lo sponsor. Nella valutazione della qualità di uno studio andrebbe considerata la previsione della possibilità di interruzione precoce sia per criteri di sicurezza, di mancanza di efficacia o di eccesso di efficacia; questo però presuppone un attento monitoraggio della sperimentazione clinica e la predisposizione di criteri statistici ben definiti. Proseguiamo ad imparare come valutare la produzione di evidenze che ci fanno cambiare e/o intraprendere i nostri iter diagnostico-terapeutici. •



Ecocardiogramma fisiologico in età pediatrica

L'esecuzione e l'interpretazione di un ecocardiogramma in età neonatale e pediatrica non si può improvvisare e spesso vengono sottolineati reperti fisiologici e/o para-fisiologici con indicazione a controlli ravvicinati che mettono in apprensione i genitori e costituiscono uno spreco di risorse. *Maria Giovanna Russo et al.* in queste concisa, ma completa panoramica, sottolineano quali possano essere i reperti da considerarsi para-fisiologici in età

neonatale e pediatrica. Si identificano le tempistiche dei controlli di reperti più specificamente para-fisiologici come il forame ovale pervio o il dotto di Botallo pervio cui è doveroso lasciare il tempo di evolvere verso la spontanea chiusura prima di eseguire tumultuosi controlli troppo ravvicinati; vengono considerati anche i difetti interatriali tipo ostium secundum che vanno inquadrati nel contesto clinico e con tempistiche di controlli nel lungo periodo per quelli con diametro <5 mm che presentano chiusura spontanea in elevata percentuale. •



Un altro paziente impossibile, è chiuso dappertutto... questo è un brutto affare!

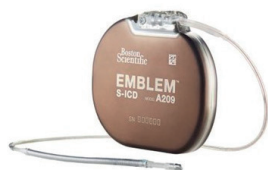Un commento non insolito di fronte ad un paziente con arteriopatia periferica. Questa patologia è molto diffusa, ma altrettanto negletta. Infatti, se la paragoniamo ad altre manifestazioni dell'aterosclerosi, pochi sono i trattamenti farmacologici specifici sviluppati per questa grave manifestazione clinica, ancora scarso, ma comunque difficile è il ricorso alla rivascolarizzazione.

Non devono pertanto sorprendere la morbilità, la disabilità e la mortalità che ne conseguono. Dal momento che l'attivazione delle piastrine e della cascata coagulativa sono coinvolti nei processi di trombosi arteriosa in tutti i distretti, perché non utilizzare i farmaci antitrombotici per limitarne le inevitabili conseguenze? Il razionale è indubbio, gli antitrombotici devono essere parte integrante del trattamento di questi pazienti vasculopatici, ma è difficile

> RASSEGNE

scegliere una strategia precisa. Scarsi sono infatti i dati scientifici derivati da studi randomizzati specifici, più facile che i dati derivino da sottoanalisi di studi più ampi sulla cardiopatia ischemica, non ben chiare sono le indicazioni delle linee guida. *Michele Franzese et al.* hanno riassunto questi aspetti controversi in una

bella sintesi dove le evidenze disponibili in termini di sicurezza ed efficacia dei vari agenti antitrombotici sono integrate al meglio con la pratica clinica grazie ad alcuni semplici algoritmi. Una nota positiva nel pessimismo clinico di questa sindrome negligita! •



Il defibrillatore sottocutaneo: per pochi, per molti o per tutti?

Il defibrillatore sottocutaneo rappresenta la più importante innovazione nel campo dei dispositivi impiantabili per la terapia delle aritmie ventricolari e la prevenzione della morte improvvisa. La posizione extracardiaca dell'elettrodo da defibrillazione consente di superare le complicanze e i malfunzionamenti legati alla presenza, nel circolo venoso e nel cuore, dell'elettrodo dei defibrillatori tradizionali. Tuttavia, il defibrillatore sottocutaneo non è adatto a tutti i pazienti, i candidati ideali sono i soggetti giovani, i pazienti con indicazione in prevenzione primaria, quelli ad alto rischio

infettivo o con accessi vascolari difficili. Il dispositivo è controindicato nei pazienti che necessitano di pacing e in quelli che hanno indicazione alla resincronizzazione cardiaca. Altri due punti oggetto di discussione sono la necessità del pacing antitachicardico per il trattamento delle aritmie ventricolari e il costo più elevato rispetto ai dispositivi transvenosi. La rassegna di *Federico Migliore et al.* analizza in modo puntuale tutti questi aspetti fornendo inoltre informazioni relative alla tecnica di impianto, alla programmazione e al follow-up. Da segnalare con particolare rilievo la descrizione delle possibili complicanze correlate all'impianto del defibrillatore sottocutaneo e della loro gestione. •

STUDI OSSERVAZIONALI



Ipnosi: non è una messa in scena!

I pazienti adulti con cardiopatia congenita (GUCH) sono pazienti che convivono con la malattia fin dalla nascita e che possono sviluppare più frequentemente di altri disturbi psichici quali ansia e depressione. I cardiologi pediatrici e delle cardiopatie congenite dell'A.O. "G. Brotzu" di Cagliari propongono un nuovo approccio a questi pazienti, che li sostiene *in primis* dal punto di vista umano. In particolare lo studio di *Sabrina Montis et al.* mette in luce come l'ipnosi possa ridurre le reazioni emotive, quali angoscia e attacchi di

panico, durante l'esecuzione dell'esame ecocardiografico transesofageo, generalmente poco tollerato. L'ipnosi ha dimostrato un effetto positivo, sovrapponibile ai farmaci sedativi, sia nel ridurre le sensazioni fastidiose (difficoltà respiratorie, dolore, nausea e conati), sia nel creare uno stato di benessere e tranquillità durante e dopo l'esame, che in tal modo non viene neppure ricordato dal paziente. Inoltre con la pratica dell'ipnosi si riduce l'impiego dei farmaci sedativi, che comportano inevitabilmente delle limitazioni dopo l'esame. •

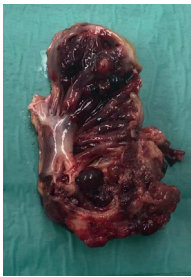

Ricoveri più brevi e dimissioni in sicurezza...

Quando e come dimettere un paziente colpito da infarto miocardico con soprasslivellamento del tratto ST (STEMI) è una decisione spesso legata a molteplici variabili non sempre e solo strettamente cliniche. La tendenza attuale, raccomandata dalle linee guida, è comunque di accorciare il ricovero ospedaliero, specie nei pazienti considerati a basso rischio, e di far seguire alle dimissioni un programma cardioreabilitativo specifico, considerando tra l'altro l'attivazione di tali percorsi un importante indicatore di performance per i reparti di Cardiologia per acuti. In Italia l'implementazione di programmi di riabilitazione nel post-acute è ancora tendenzialmente bassa. L'esperienza

riportata da *Valentina Piazza et al.* rende ulteriormente ragione di quanto raccomandato, dimostrando la sicurezza e l'efficacia della dimissione precoce (in media 3.2 ± 0.7 giorni dall'evento acuto) associata a riabilitazione ambulatoriale dopo uno STEMI in pazienti predefiniti a basso rischio di eventi post-ricovero, evidenziando come nel gruppo riabilitato si otteneva una migliore compliance, una maggiore ottimizzazione della terapia farmacologica e un miglioramento della frazione di eiezione rispetto ai pazienti non sottoposti al ciclo riabilitativo. Tali osservazioni confermano ulteriormente la fattibilità e l'utilità di rafforzare modelli operativi gestionali continuativi, che permettono quando possibile di abbreviare con sicurezza la fase acuta strettamente ospedaliera. •

CASI CLINICI



Una causa inaspettata di tamponamento cardiaco ed embolia polmonare

I tumori primitivi cardiaci costituiscono una problematica di elevata complessità, non soltanto per la prognosi infausta, quando maligni, ma anche per l'eterogeneità delle manifestazioni cliniche che ne rende la diagnosi difficile e spesso tardiva. Il più comune tumore cardiaco maligno è l'angiosarcoma, neoplasia aggressiva con sintomi d'esordio aspecifici. *Giuseppe Terlizze et al.* presentano un caso di angiosarcoma atriale destro che ha

determinato tamponamento cardiaco ed embolia polmonare. Dopo l'iniziale stabilizzazione del quadro emodinamico, l'integrazione tra diverse tecniche di imaging quali la tomografia computerizzata e la risonanza magnetica cardiaca ha permesso un'ottima caratterizzazione della lesione, la cui diagnosi definitiva è stata posta con l'esame istologico. Si tratta di un caso emblematico che testimonia l'anomala presentazione clinica di questo tipo di lesioni e la conseguente difficoltà nella diagnosi, entrambi fattori che limitano una strategia interventistica precoce. •

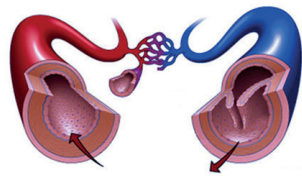


Anomalie coronariche: niente è come sembra

L'origine anomala delle arterie coronarie rappresenta un'alterazione di difficile diagnosi sia per la bassa incidenza, sia per la spesso non facile visualizzazione di questi vasi con le metodiche di imaging come l'ecocardiografia. Prendendo in considerazione la coronaria destra, l'incidenza di un'anomala origine si riduce ulteriormente e l'ecocardiografia, spesso, non fornisce immagini chiare e di sicura interpretazione. Per ARCAPA si intende

l'origine anomala della coronaria destra dall'arteria polmonare. *Lucio Careddu et al.* ci descrivono un interessante caso dalla diagnosi incerta: inizialmente interpretata come una fistola coronarica, l'anomalia si è rivelata essere una ARCAPA all'angiografia. Nel caso riportato ci troviamo di fronte ad una bambina sottoposta a screening per dotto arterioso pervio e sospetto di fistola coronarica tra la coronaria destra e il tronco polmonare. La diagnosi invece di ARCAPA ha modificato in modo sostanziale l'iter terapeutico. •

POSITION PAPER



Tromboembolismo arterioso e venoso

Negli ultimi anni, numerose evidenze sperimentali e cliniche hanno dimostrato una interessante relazione fisiopatologica tra tromboembolismo arterioso e venoso. Un numero crescente di evidenze scientifiche consolida l'ipotesi secondo la quale l'attivazione della cascata coagulativa e dell'infiammazione condivide alcuni stimoli biomolecolari e classici fattori di rischio cardiovascolare, sia nel sistema arterioso sia in quello venoso. In questo statement ANMCO, *Maurizio Abrignani et al.* esplorano le connessioni tra tromboembolismo arterioso e venoso,

analizzano le implicazioni di fattori di rischio cardiovascolare non modificabili e comorbilità in comune e gli eventuali meccanismi coinvolti nella relazione tra queste due condizioni patologiche. Lo scopo di questo interessante documento è sensibilizzare i professionisti coinvolti nella gestione di tali patologie e fornire gli strumenti per valutare le implicazioni dei principali fattori di rischio cardiovascolare noti sui versanti arterioso e venoso. In tal modo si porranno le basi per una riduzione del rischio cardiovascolare globale, in termini di prevenzione primaria e secondaria del tromboembolismo. •