

Position paper ANMCO: Malattie del circolo polmonare e COVID-19

Claudio Picariello¹, Sergio Caravita^{2,3}, Marco Vatrano⁴, Iolanda Enea⁵, Loris Roncon¹, Elisabetta De Tommasi⁶, Egidio Imbalzano⁷, Andrea Garascia⁸, Maria Teresa Manes⁹, Leonardo Misuraca¹⁰, Stefano Urbinati¹¹, Furio Colivicchi¹², Michele Massimo Gulizia¹³, Domenico Gabrielli¹⁴, a nome dell'Area Malattie del Circolo Polmonare ANMCO

¹U.O.C. Cardiologia, Azienda ULSS 5 Polesana, Ospedale Santa Maria della Misericordia, Rovigo

²Dipartimento di Ingegneria Gestionale, dell'Informazione e della Produzione, Università degli Studi di Bergamo, Dalmine (BG)

³U.O.C. Cardiologia, IRCCS Ospedale San Luca, Istituto Auxologico Italiano, Milano

⁴U.O.C. Cardiologia, Azienda Ospedaliera "Pugliese-Ciaccio", Catanzaro

⁵U.O.C. Medicina e Chirurgia d'Urgenza, A.O.R.N. "S. Anna e S. Sebastiano", Caserta

⁶U.O.C. di Cardiologia Ospedaliera, Policlinico di Bari

⁷Dipartimento di Medicina Interna e Terapia Medica, Università degli Studi, Messina

⁸Dipartimento Cardioracovascolare "De Gasperis", ASST Grande Ospedale Metropolitano Niguarda, Milano

⁹U.O.C. Cardiologia, Spoke Paola-Cetraro, Cosenza

¹⁰U.O.S.D. Cardiologia Interventistica, Ospedale della Misericordia, Grosseto

¹¹U.O.C. Cardiologia, Ospedale Bellaria, Bologna

¹²U.O.C. di Cardiologia, Ospedale S. Filippo Neri, Roma

¹³U.O.C. Cardiologia, Ospedale Garibaldi-Nesima, Azienda di Rilievo Nazionale e Alta Specializzazione "Garibaldi", Catania

¹⁴U.O. Cardiologia, Ospedale Civile "Augusto Murri", Fermo

The new coronavirus disease 2019 (COVID-19), which is causing hundreds of thousands of deaths worldwide, is complex and can present with a multi-organ localization. One of its worst complications is an interstitial pneumonia with acute respiratory failure also known as severe acute respiratory syndrome coronavirus 2 (SARS-CoV-2), which requires non-invasive or invasive ventilation. A severe coagulopathy with poor prognosis is found in 5-10% of cases. SARS-CoV-2 is manifesting as a multi-dimensional disease and, recently, unique co-existing pathophysiological and clinical aspects are being defined: (i) an increased immune and inflammatory response with the activation of a cytokine storm and consequent coagulopathy, which promote both venous thromboembolic events and *in situ* thrombosis localized in small arterioles and pulmonary alveolar capillaries; (ii) a high intrapulmonary shunt, which often accounts for the severity of respiratory failure, due to reduced hypoxic pulmonary vasoconstriction with pulmonary neo-angiogenetic phenomena. Furthermore, the high incidence of venous thromboembolism in COVID-19 patients admitted to the intensive care unit and the autoptic findings of *in situ* micro-thrombosis at the pulmonary vascular level, suggest that in this disease coagulopathy, unlike septic disseminated intravascular coagulation, is driven towards a hyper-thrombogenic state, giving rise to a debate (with ongoing studies) about the preventive use of anti-coagulant doses of heparin to reduce mortality. The aim of this position paper from the Italian Association of Hospital Cardiologists (ANMCO) is to highlight the main implications that COVID-19 infection has on the pulmonary circulation from a pathophysiological, clinical and management point of view.

Key words. Acute respiratory distress syndrome; COVID-19; Pulmonary circulation diseases; Pulmonary embolism; Pulmonary hypertension; Venous thromboembolism.

G Ital Cardiol 2020;21(8):575-583

INTRODUZIONE

La malattia da coronavirus 2019 (COVID-19) è una zoonosi causata da un nuovo coronavirus 2, nato da un mix di geni di

coronavirus di pangolino e di pipistrello con capacità di "salto di specie" all'uomo¹. Quando il virus provoca una sindrome da distress respiratorio acuto (ARDS) è noto come SARS-CoV-2. Dal 21 febbraio ha contagiato ufficialmente circa 235000 persone in Italia e provocato circa 35000 morti ufficiali (tasso di mortalità pari a circa il 14.5%)². Nei casi più gravi, l'infezione può esitare entro 7-10 giorni in un quadro di polmonite interstiziale spesso bilaterale ed insufficienza respiratoria con o senza ipossiemia, ed in una minore percentuale (5%) può evolvere in una sindrome infiammatoria severa con tempesta citochinica ed ipercoagulabilità, spesso a prognosi infausta.

© 2020 Il Pensiero Scientifico Editore

Ricevuto 11.06.2020; nuova stesura 19.06.2020; accettato 22.06.2020

Gli autori dichiarano nessun conflitto di interessi.

Per la corrispondenza:

Dr. Claudio Picariello UTIC – U.O.C. Cardiologia, Azienda ULSS 5 Polesana, Ospedale Santa Maria della Misericordia, Viale Tre Martiri 140, 45100 Rovigo

e-mail: claudio.picariello@aulss5.veneto.it

Tale "coagulopatia indotta da COVID-19" (CIC), a differenza di quella intravascolare disseminata tipica della sepsi, appare essere a maggior spinta trombotica che emorragica³, esacerbata dalla caratteristica grave ipossia tipica della ARDS. Dati sempre maggiori evidenziano un'incidenza affatto trascurabile di tromboembolismo venoso (TEV) soprattutto nei pazienti con COVID-19 ammessi in unità di terapia intensiva (UTI)⁴⁻⁷, con importanti implicazioni prognostiche negative.

In tali pazienti la gravità delle condizioni cliniche, la presenza di una risposta infiammatoria severa e di fattori di rischio di base (sesso maschile, obesità, neoplasie, precedenti di tromboembolismo) aumentano il rischio di TEV. Per quanto detto, e soprattutto dopo alcuni dati di letteratura incoraggianti in tal senso^{8,9}, è stato considerato l'utilizzo di eparina a basso peso molecolare (EBPM) a dosaggio profilattico e terapeutico per il miglioramento della prognosi in questi pazienti.

In questo position paper ANMCO verranno affrontate le attuali conoscenze epidemiologiche e fisiopatologiche del circolo polmonare in pazienti COVID-19, fornendo indicazioni pratiche sulla prevenzione, diagnosi e terapia del TEV in corso di COVID-19, compresa la gestione della terapia anticoagulante in acuto ed a lungo termine e le interazioni con i farmaci specifici.

SARS-CoV-2: UNA NUOVA MALATTIA

Il primo caso della malattia è stato descritto a Wuhan nel dicembre 2019¹⁰. A distanza di circa 3 mesi, il 18 marzo 2020, l'Organizzazione Mondiale della Sanità ha dichiarato lo stato di pandemia. La trasmissione interumana avviene mediante aerosol o "droplets" generati da tosse o starnuti, ma anche da contatto con superfici contaminate¹¹. Il virus, a singolo filamento RNA, entra nelle cellule per endocitosi dopo essersi legato alla proteina dell'enzima di conversione dell'angiotensina 2 (ACE2), abbondantemente presente sulle cellule del sistema respiratorio, ma anche su cellule cardiache, vascolari, renali e del tratto gastroenterico¹². Le manifestazioni cliniche possono essere variabili: assenti in una grossa percentuale dei soggetti positivi "asintomatici"; lievi come presenza di febbre, tosse secca, ageusia o anosmia; oppure evolvere verso forme più severe come polmonite bilaterale, infiammazione sistemica, disfunzione endoteliale, attivazione piastrinica e coagulopatia, ARDS, e infine disfunzione multiorgano. Molteplici sono le complicanze cardiovascolari descritte in corso di COVID-19: un rialzo della troponina è presente fino al 25% dei pazienti ricoverati¹³, imputabile a infarto miocardico, miocardite, CIC e TEV¹⁴. La diagnosi di COVID-19 viene eseguita sulla presenza di RNA virale nel tampone nasofaringeo o lavaggio bronco-alveolare. La sensibilità del test è solo del 50-80%, a causa di errori di esecuzione, campione o carica virale troppo bassa, o per tempistica sbagliata di esecuzione del tampone¹⁵. I test sierologici IgM-IgG, con sensibilità e specificità variabili in relazione alla tecnica di rilevazione, in assenza di conoscenze esaustive sulla cinetica anticorpale non possono essere usati in fase diagnostica in alternativa al tampone nasofaringeo, mentre hanno una valenza nella fase di rilievo a distanza dell'immunizzazione (anche se non è noto il relativo impatto prognostico). La tomografia computerizzata (TC) ad alta risoluzione mostra spesso opacità a vetro smerigliato bilaterali distribuite basalmente e a livello subpleurico, e la sua sensibilità diagnostica può essere più alta del tampone nasofaringeo gravato da falsi negativi¹⁶. Dal punto di vista

laboratoristico, è molto frequente il rilievo di linfocitopenia relativa, rialzo della lattico-deidrogenasi e di marker infiammatori come proteina C-reattiva, ferritina, interleuchina-6 e, soprattutto, del D-dimero aumentato nel 70% dei pazienti¹⁷, che in quanto marker di danno cellulare assumerebbe un valore prognostico negativo¹⁸. Altri parametri coagulativi quali il tempo di protrombina, il fibrinogeno e le piastrine risultano meno alterati del D-dimero. A partire dagli studi prognostici sui valori di D-dimero, e dai primi riscontri autoptici di episodi embolici e trombotici polmonari in pazienti COVID-19 intubati e ventilati meccanicamente deceduti in UTI, l'attenzione si è spostata sulle complicanze tromboemboliche (venose, ma anche arteriose) in corso di COVID-19¹⁹.

Vi sono diversi modi in cui l'infezione da COVID-19 può associarsi ad eventi tromboembolici: in primis l'ipossia causata dall'infezione polmonare severa può predisporre ad eventi trombotici, di frequente attraverso lo sviluppo di una coagulazione intravascolare disseminata (CID) chiamata nello specifico "CIC"³.

Uno studio cinese ha mostrato che il 71.4% dei pazienti deceduti (e solo lo 0.6% dei sopravvissuti) raggiungeva i criteri dell'International Society on Thrombosis and Haemostasis per CID²⁰, mentre in un'altra analisi solo il 6.4% dei deceduti per COVID-19 presentava segni clinici di CID in vita²¹. Anche nel corso dell'epidemia di SARS del 2003, la CID era stata riportata nel 2.5% dei casi ed era associata a prognosi peggiore.

Sono stati descritti inoltre casi isolati di manifestazioni tromboemboliche in COVID-19 con positività per IgG e IgA anticardiolipina e anti-β2-glicoproteina, suggerendo che anticorpi antifosfolipidi potrebbero essere alla base dell'aberrante attivazione della cascata coagulativa²². Le ultime raccomandazioni dell'American Society of Hematology per la CIC²³ indicano un controllo all'ingresso e poi in modo seriato di tempo di protrombina, tempo di tromboplastina parziale attivato, D-dimero e fibrinogeno (come nella CID), e di evitare trasfusioni con emoderivati, ad eccezione dei casi di sanguinamento in atto, dato che potrebbero peggiorare la tendenza alla trombosi.

Nella Figura 1 vengono riassunti i meccanismi postulati alla base della CIC e la patogenesi degli eventi trombotici¹⁴.

MECCANISMI FISIOPATOLOGICI E IMPLICAZIONI PER IL CIRCOLO POLMONARE

I casi più gravi di polmonite interstiziale associata a COVID-19 soddisfano i criteri diagnostici per ARDS²⁴: edema alveolare infiammatorio (edema polmonare non cardiogeno), ridotta compliance polmonare e grave ipossiemia, necessitante ventilazione meccanica²⁵. Il danno parenchimale infiammatorio diffuso rende conto sia della maggiore rigidità dei polmoni sia della limitazione degli scambi gassosi. Per dare un'idea, la compliance polmonare di un paziente con ARDS è in genere di circa 30 ml/cmH₂O, ovvero ridotta a meno di un terzo di una normale compliance polmonare²⁶. Inoltre, la presenza di zone di polmone scarsamente o non ventilate costituisce la base anatomica per lo sviluppo di mismatch ventilazione/perfusione con shunt intrapolmonare (Qs/Qt), che si ritiene sia il maggiore determinante dell'ipossiemia grave di questi pazienti²⁷. L'ipertensione polmonare pre-capillare è un riscontro frequente, variabilmente attribuito alla vasocostrizione polmonare ipossica, alla trombosi microvascolare *in situ*, e

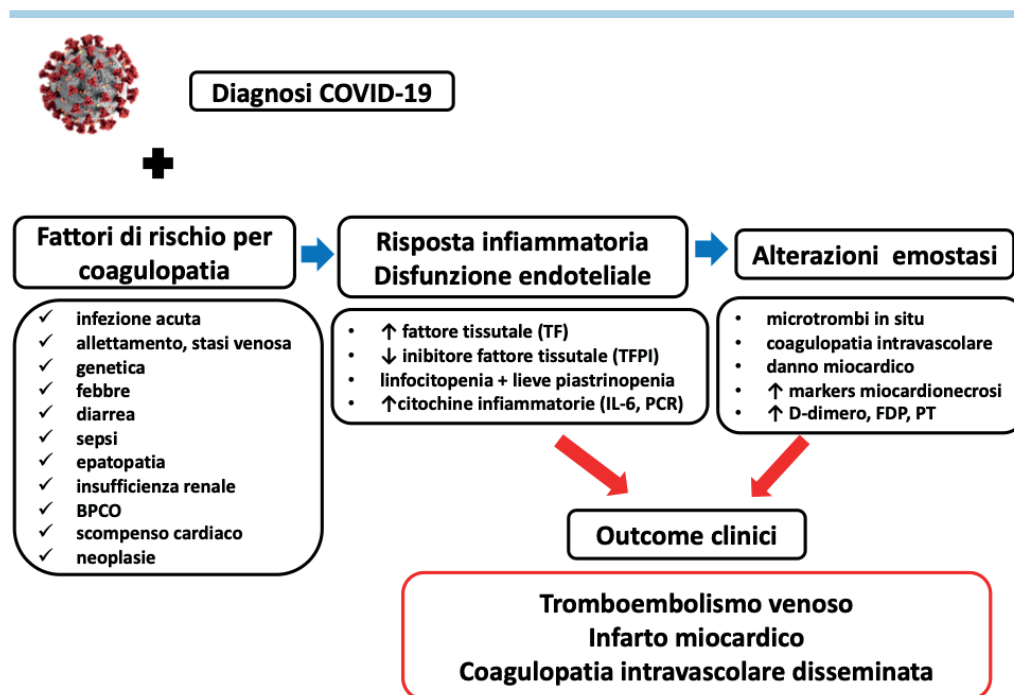


Figura 1. Meccanismi della coagulopatia indotta da COVID-19 e patogenesi di episodi tromboembolici in corso di COVID-19. L'infezione da SARS-CoV-2 attiva una risposta infiammatoria con rilascio di mediatori infiammatori, successiva attivazione endoteliale ed emostatica, diminuzione dei livelli di inibitore del fattore tissutale e aumento di fattore tissutale. La risposta infiammatoria è caratterizzata da linfopenia e trombocitopenia. Il COVID-19 può essere associato a squilibrio dell'emostasi e/o valori di troponina elevati. L'aumento dello stato tromboembolico può causare tromboembolismo venoso, infarto miocardico, o in caso di ulteriore squilibrio dell'emostasi, coagulopatia indotta da COVID-19. BPCO, broncopneumopatia cronica ostruttiva; FDP, prodotti di degradazione della fibrina; IL, interleuchina; PCR, proteina C-reattiva; PT, tempo di protrombina. Adattata da Bikdeli et al.¹⁴.

talvolta, ad un vero e proprio rimodellamento vascolare polmonare²⁸. In particolare, la regolazione vascolare riflessa del circolo polmonare in presenza di zone polmonari a bassa tensione di ossigeno può permettere di ridurre di circa il 50% il flusso ematico indirizzato alle zone atelettasiche, migliorando il rapporto ventilazione/perfusione e limitando lo shunt intrapolmonare, al prezzo di un incremento del postcarico ventricolare destro²⁹. Tuttavia, le segnalazioni presenti in letteratura suggeriscono che la SARS-CoV-2 possa presentare degli aspetti diversi dall'ARDS classica, particolarmente rilevanti per il circolo polmonare: a) *accentuata ipercoagulabilità* e b) *attenuata vasocostrizione polmonare ipossica*. Gli aspetti principali della CIC sono stati sopra descritti. È tuttavia importante ricordare che durante la tempesta citochinica infiammatoria che caratterizza la SARS-CoV-2, il bilancio tra sostanze pro e anticoagulanti predispone allo sviluppo di trombosi microvascolare polmonare, sia pre- sia post-capillare, come dimostrato in una piccola serie autoptica³⁰. Tuttavia, nonostante l'ipossiemia, il danno parenchimale polmonare esteso e l'alta frequenza di microtrombosi a livello vascolare polmonare, è stata a più riprese avanzata l'ipotesi di una ridotta vasocostrizione polmonare ipossica che distinguerebbe l'ARDS relata a COVID-19 dall'ARDS "classica"³¹. Ciò nasce da una prima descrizione, in una piccola casistica, di insufficienze respiratorie severe in pazienti COVID-19 a fronte di una compliance polmonare (50 ml/cmH₂O) non particolarmente compromessa ed in presenza di un alto shunt intrapolmonare (Qs/Qt 0.5),

la cui entità era difficilmente spiegabile sulla base del danno parenchimale polmonare³². Ulteriori indizi indiretti in favore di un'attenuata vasocostrizione polmonare ipossica come caratteristica peculiare dell'ARDS da COVID-19 oltre a quanto sopra riportato sono rappresentati da:

- l'evidenza, su una piccola casistica di pazienti COVID-19 studiata tramite TC del torace "dual energy", di una dilatazione e tortuosità delle arteriole polmonari in prossimità degli addensamenti parenchimali e di un'aumentata perfusione prima e nel contesto degli stessi³³, che potrebbe rappresentare il substrato macroscopico per lo shunt intrapolmonare;
- la dimostrazione, a livello autoptico su 7 casi deceduti per insufficienza respiratoria da COVID-19, di un'incrementata neoangiogenesi capillare intussuscettiva, differente dall'angiogenesi per gemmazione per un notevole aumento della superficie capillare (caratteristica distintiva da ARDS legata a H1N1)³⁴.

In questi pazienti, l'angiogenesi capillare intussuscettiva potrebbe essere favorita dall'espressione di geni pro-angiogenetici nel contesto dell'infezione da SARS-CoV-2 e da fattori emodinamici. Infatti, un alto flusso ematico locale è in grado di favorire questa peculiare crescita di nuovi vasi³⁵, favorito sia dalla redistribuzione della gittata cardiaca ai vasi capillari pervi (esenti da trombosi *in situ*), sia da uno stato di alta gittata secondario a infiammazione, anemia da fase acuta, squilibrio

tra l'attività dell'ACE1 ed ACE2³⁶ e ridotta vasocostrizione polmonare ipossica³¹.

Queste sono le variegati basi fisiopatologiche di interesse per il circolo polmonare, che possono rendere conto dell'eterogeneità delle manifestazioni cliniche in corso di COVID-19 e della variabilità del fenotipo clinico nel corso del tempo.

MANIFESTAZIONI CLINICHE

Sindrome da distress respiratorio acuto e ventilazione meccanica: implicazioni emodinamiche del circolo polmonare

Un principio base del trattamento dell'ARDS è la ventilazione meccanica invasiva. Essa risulta fondamentale in pazienti con edema interstiziale infiammatorio diffuso e consolidamenti alveolari, mentre può essere ritardata, pur mantenendo un alto livello di vigilanza, nei pazienti che pure presentino una relativo risparmio del parenchima polmonare, qualora non dispnoici e rispondano bene all'ossigenoterapia ad alti flussi³⁷.

Il polmone nell'ARDS è ventilato in maniera non uniforme, con le zone non areate localizzate prevalentemente nelle regioni declivi, a causa del peso dell'essudato infiammatorio sovrastante. Il volume del polmone ventilato è più piccolo del normale, fenomeno denominato "baby lung". Questo concetto identifica la bassa compliance del sistema respiratorio proprio nelle zone di consolidamento parenchimale con edema, infiammazione ed atelettasie³⁸.

Proprio a causa del piccolo volume aereo del "baby lung" in corso di ARDS, un principio cardine della ventilazione meccanica invasiva è quello di garantire un piccolo volume corrente (6 ml/kg) per evitare una sovradistensione del parenchima areato con conseguente danno da ventilatore, esercitando una cosiddetta "ventilazione protettiva", al prezzo di scambi respiratori subottimali (ipercapnia permissiva). Al tempo stesso, un altro principio cardine della ventilazione meccanica invasiva è la pressione positiva di fine espirazione (PEEP): una PEEP ideale dovrebbe essere in grado di prevenire il collasso delle vie aeree distali ad ogni ciclo respiratorio. Il termine "reclutabilità" viene utilizzato proprio per identificare quelle vie aeree distali che possono risultare collassate o edematose, ma che possono essere riabitate dall'applicazione di una PEEP (es.

8-10 cmH₂O) al punto da permettere loro di partecipare agli scambi respiratori²⁵.

Nel contesto della polmonite da COVID-19, la ventilazione meccanica invasiva è prerogativa dei pazienti con quadro patognomonico per ARDS. In particolare, pazienti con abbondanti linee B all'ecografia toracica come da sindrome interstiziale possono rispondere molto bene alla PEEP: alti valori di PEEP aumentano il reclutamento alveolare e quindi gli scambi respiratori. Inoltre, in alcuni pazienti la PEEP può ridurre le escursioni della pressione intrapleurica, interrompendo così il circolo vizioso in grado di esacerbare il danno polmonare³⁷. Tuttavia, soprattutto nei pazienti con compliance polmonare relativamente preservata e scarsa reclutabilità polmonare, gli effetti positivi della PEEP sul versante respiratorio possono essere scarsi e ampiamente controbilanciati da effetti emodinamici negativi, soprattutto ad alti valori di PEEP e/o nei pazienti ipovolemici o con ipertensione polmonare precapillare³⁹. Una PEEP eccessiva può ridurre il ritorno venoso e il precarico ventricolare destro; sovradistendere gli alveoli comprimendo i capillari polmonari ed aumentare così le resistenze vascolari polmonari e il postcarico ventricolare destro; ridurre la gittata cardiaca; aumentare l'interdipendenza ventricolare peggiorando il riempimento ventricolare sinistro (Figura 2).

Tromboembolismo venoso: complicanza o causa di mortalità

L'infezione da COVID-19 espone ad un maggior rischio di TEV: dall'1.1% in pazienti ricoverati in degenza, al 25.7% di una casistica cinese in UTI⁴ fino al 49% di una recente serie olandese⁵. Tali percentuali sono più elevate rispetto alla pandemia da SARS del 2002, ove l'incidenza di tromboosi venosa profonda ed embolia polmonare è stata rispettivamente del 20.5% e dell'11.4% in casi autoptici⁴⁰. La variabilità di tali studi sul rischio di TEV nei pazienti COVID-19 è sicuramente legata all'eterogeneità dei campioni studiati, dei criteri di ammissione in ospedale/UTI, di imaging. La reale incidenza di embolia polmonare in corso di manifestazioni severe da COVID-19 è verosimilmente sottostimata, poiché generalmente solo i pazienti nei quali vi sia un sospetto clinico vengono sottoposti ad angio-TC polmonare, visti i problemi legati all'isolamento e alla contaminazione delle sale radiologiche. È comunque fondamentale mantenere un alto grado di allerta rispetto all'occorrenza di TEV come complicanza in corso di

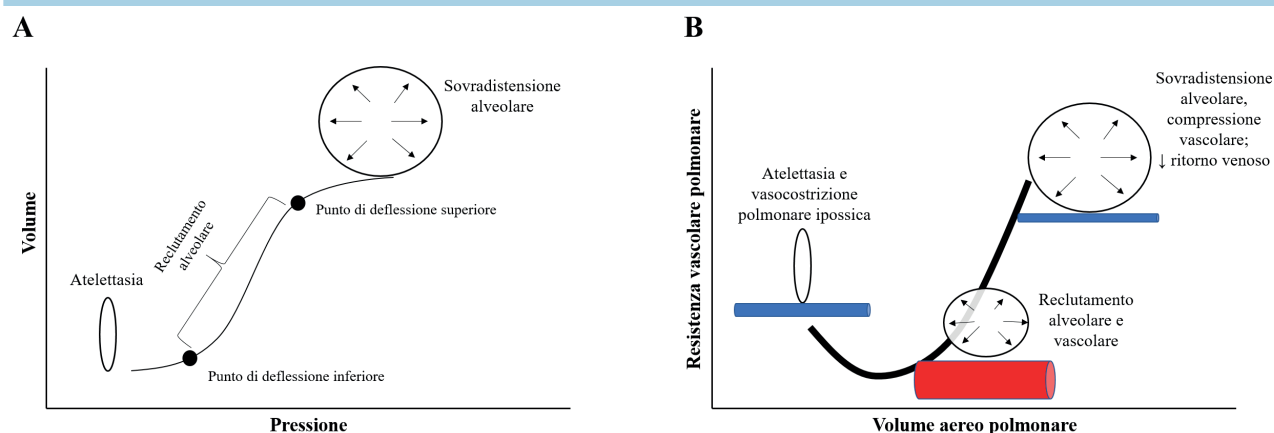


Figura 2. Effetti respiratori (A) ed emodinamici (B) della pressione positiva di fine espirazione.

COVID-19⁴¹. Inoltre, in questo recente periodo di quarantena e sedentarietà forzata, in alcuni centri cardiologici italiani è stata segnalata un'aumentata incidenza di accessi al pronto soccorso per dispnea con successivo riscontro diagnostico di tromboembolia polmonare anche nei pazienti poi risultati COVID-19 negativi: l'esordio del COVID-19 con dispnea, febbricola, tosse, ipossia e ipocapnia può essere spesso simile a quello di un episodio di TEV, specie in assenza di segni di trombosi venosa profonda. Visto il valore prognostico del D-dimero¹⁸, nel caso di aumento dei suoi valori di almeno 3-4 volte nel paziente con sospetto COVID-19, è da considerare (qualora tecnicamente fattibile dal punto di vista di sicurezza organizzativa) l'esecuzione immediata già in pronto soccorso di un'angio-TC toracica anziché semplice TC diretta, se possibile anche in pazienti COVID-19 con D-dimero normale senza controindicazione a mezzo di contrasto⁴².

Uno studio recente ha infatti rivelato che il 40% (10 su 25) dei pazienti COVID-19 con D-dimero >6 ng/ml che hanno eseguito un'angio-TC toracica avevano un'embolia polmonare, spesso segmentaria⁴³. Inoltre un altro lavoro ha confermato a livello autoptico che in pazienti COVID-19 deceduti per rapido peggioramento emodinamico, la causa era un episodio di embolia polmonare⁴⁴.

I più recenti editoriali a riguardo raccomandano di considerare più che in altri contesti il sospetto diagnostico di TEV nei pazienti COVID-19 ricoverati in degenza o in UTI, soprattutto in caso di repentina ipotensione, tachicardia, desaturazione arteriosa o modifiche elettrocardiografiche indicative di embolia polmonare⁴⁵.

Le embolie polmonari riportate vanno da embolie polmonari segmentali e subsegmentali (spesso paucisintomatiche) a embolie polmonari bilaterali con ulteriore deterioramento degli scambi gassosi fino a quadri di cuore polmonare acuto ad esito spesso infausto⁴⁶⁻⁴⁸.

Riguardo ai reperti ecocardiografici, non necessariamente è presente un quadro di disfunzione destra o rialzo delle pressioni polmonari stimate, in quanto il danno embolico può interessare anche regioni segmentarie e subsegmentarie del circolo polmonare e non dare danni diretti/indiretti del cuore destro⁴⁹. Circa la possibilità di eseguire una compressione venosa con ultrasuoni degli arti inferiori, non vi sono evidenze riguardo il suo utilizzo routinario durante il ricovero per COVID-19 in assenza di segni/sintomi di TEV⁵⁰. Infine, per la terapia del TEV diagnosticato in corso di COVID-19, anche le ultime raccomandazioni europee consigliano di seguire le indicazioni delle linee guida 2019^{51,52}, con preferenza per EBPM o eparina non frazionata (ENF), viste anche le interazioni farmacologiche tra anticoagulanti orali diretti e terapia antiretrovirale.

TERAPIA ANTICOAGULANTE: SOLO UNA TERAPIA PER IL TROMBOEMBOLISMO VENOSO O ANCHE PER COVID-19?

Se nei pazienti con TEV diagnosticato in corso di COVID-19 l'approccio terapeutico è uniforme a quello delle ultime linee guida europee⁵¹, è dibattuto se l'EBPM (es. enoxaparina 1 mg/kg x 2) a dose anticoagulante e non profilattica possa essere considerata un'opzione terapeutica con buon rapporto rischio/beneficio anche in pazienti COVID-19 senza TEV dimostrato⁵³.

Dati molto recenti dall'ospedale di Wuhan⁴ hanno mostrato come pazienti COVID-19 che ricevevano ENF o EBPM non avessero differenze nella sopravvivenza a 28 giorni, ma dall'analisi multivariata l'eparina riduceva la mortalità nei pazienti con D-dimero >3 µg/ml (6 volte i valori normali) o con uno score SIC (coagulopatia indotta da sepsi) >4. Inoltre, un piccolo studio pilota ha mostrato che l'uso off-label dell'attivatore tissutale del plasminogeno (25 mg) in 3 pazienti con quadro clinico severo induceva un miglioramento temporaneo della coagulazione, senza complicanze emorragiche. Poiché non si notavano benefici sulla sopravvivenza, gli autori concludevano che si dovrebbero testare regimi terapeutici più aggressivi⁵⁴. Nonostante non sia stato possibile dimostrare il beneficio derivante dalla somministrazione di EBPM in pazienti senza elevazione del D-dimero, è stato suggerito che la somministrazione di eparina potrebbe avere altri effetti positivi sulla cascata infiammatoria⁵⁵.

Nella sindrome da anticorpi antifosfolipidi l'utilità dell'eparina sembrerebbe derivare dalla doppia azione antitrombotica ed anticomplemento⁵⁶. La tesi che l'eparina potrebbe interrompere la reciproca attivazione di infiammazione e trombosi⁵⁷ deriva da esperimenti *in vitro* e preclinici, che hanno mostrato che l'eparina può inibire il rilascio di interleuchina-6 dalle cellule epiteliali polmonari⁵⁸. In linea con queste osservazioni, una metanalisi su casi di ARDS ha notato che l'uso precoce di eparina è associato a miglioramento della sopravvivenza e del rapporto tra pressione parziale e frazione inspiratoria di ossigeno (PaO₂/FiO₂)⁵⁹. Infine è stato dimostrato che l'eparina possiede attività antivirale, interferendo con l'adesione alla superficie cellulare di diversi virus e in quanto capace di legare la proteina S del SARS-CoV-2⁶⁰. In alcune categorie di pazienti ambulatoriali (allettati o poco mobilizzati, grandi obesi, con pregressi episodi tromboembolici, pazienti oncologici), e nei pazienti COVID-19 paucisintomatici, è da valutare in accordo col curante l'uso profilattico di EBPM, utilizzando score di rischio già validati in pazienti ospedalizzati (Padua Prediction Score >4)⁶¹. In questi casi l'inizio precoce di EBPM a dose profilattica anche a domicilio sembra possa in qualche modo prevenire la cascata infiammatoria pro-trombotica che porta alla CIC. Tutti i più recenti documenti di consenso sono comunque unanimi nel raccomandare dosi profilattiche di eparina (possibilmente aggiustate per peso corporeo e funzionalità renale) in tutti i pazienti ospedalizzati per COVID-19, tranne in caso di piastrinopenia severa (<25 000/mm³) o sanguinamento attivo⁶²⁻⁶⁴. In questi ultimi due casi, è indicata un'elasto-compressione degli arti inferiori.

Iniziano inoltre ad esserci evidenze di un ruolo prognostico dell'eparina a dose anticoagulante in pazienti COVID-19 di UTI ventilati meccanicamente: uno studio retrospettivo ha mostrato una significativa riduzione della mortalità (29.2% vs 62.7%) associata all'utilizzo del farmaco⁹. Lo studio però è limitato dall'assenza di dettagli sulle caratteristiche dei pazienti, sulle indicazioni all'anticoagulante e sulle terapie concomitanti. Altre esperienze europee hanno comunque mostrato un'aumentata incidenza di TEV in corso di terapia con EBPM profilattica in pazienti critici COVID-19 ricoverati in UTI^{5,65}, per cui in un recente documento di consenso americano⁶⁴ si suggerisce in questa categoria di pazienti dosi intermedie di EBPM (enoxaparina 0.5 mg/kg x 2/die, eparina 7500 U sottocute x 3/die, o ENF a bassa intensità).

In Italia, l'Agenzia Italiana del Farmaco ha promosso diversi protocolli di ricerca su questo argomento, tuttora in corso (INHIXA COVID, COVID-19 HD, EMOS COVID, <https://www.italianagencyfortheevaluationofdrugs.it>).

aifa.gov.it/sperimentazioni-cliniche-covid-19). Alla luce di quanto descritto, si propone un algoritmo terapeutico per l'utilizzo di EBPM a diversi dosaggi nei diversi contesti COVID-19 (Figura 3).

Riguardo alla possibilità di proseguire una terapia anticoagulante post-dimissione nei pazienti COVID-19, non vi sono ancora studi o evidenze⁶⁶. Il rischio di TEV post-ricovero, come per altre patologie, dura circa 90 giorni e l'indicazione può essere valutata caso per caso in pazienti a basso rischio emorragico che presentino le seguenti caratteristiche: ricovero in UTI con sedazione, intubazione e allettamento prolungato, oppure persistenza di fattori di rischio maggiori per TEV alla dimissione (ipomobilità, mancato ritorno allo stato funzionale iniziale). In questi casi, un recente documento di consenso americano⁶⁴ suggerisce di utilizzare anticoagulanti orali diretti (DOAC) a dosi profilattiche (betrixaban 160 mg poi 80 mg/die per 40 giorni – non disponibile in Europa – o rivaroxaban per un periodo fino a 40 giorni)⁶⁷, o in alternativa l'uso di EBPM (aggiustata per peso e funzionalità renale) o aspirina⁶⁸ educando i pazienti a riconoscere precocemente segni e sintomi di TEV a domicilio, possibilmente con un monitoraggio ogni 1-3 mesi dei valori di D-dimero. Un altro tema di interesse è sicuramente la presenza di frequenti interazioni tra terapia anticoagulante e le terapie immunomodulanti e antiretrovirali impiegate per la cura del COVID-19⁶⁹. Ad esempio, in caso di terapia con anticorpi monoclonali (sarilumab o tocilizumab) è necessario aumentare la dose di warfarin, apixaban e rivaroxaban, mentre in caso di terapia antiretrovirale (lopinavir/ritonavir) rivaroxaban e apixaban sono controindicati, mentre è necessario aumentare il dosaggio di warfarin e ridurre quello di edoxaban. Nel caso di pazienti in terapia cronica con warfarin, per limitare i controlli ematici in periodo di pandemia,

bisogna sempre valutare lo switch a DOAC tranne nei casi controindicati (protesi meccaniche, gravidanza/allattamento, sindrome da anticorpi antifosfolipidi).

CONCLUSIONI

La malattia da COVID-19 è associata ad uno stato ipercoagulativo, una risposta infiammatoria acuta e alterazioni laboratoristiche differenti dalla CID con rialzo marcato del D-dimero, e rischio trombotico molto più alto di quello emorragico. Il rischio di episodi di TEV è pertanto maggiore, soprattutto in pazienti ricoverati in UTI ventilati meccanicamente, in percentuali variabili (fino al 25-49%) spesso anche in corso di anticoagulazione profilattica. I pazienti affetti da SARS-CoV-2 più gravi presentano polmonite interstiziale, una ARDS con attenuata vasocostrizione polmonare ipossica e ridotta compliance polmonare, con gradi variabili di mismatch ventilazione/perfusione. Dal punto di vista della meccanica respiratoria, va considerata in tali pazienti una ventilazione protettiva (6 ml/kg) garantendo livelli di PEEP adeguati alla compliance polmonare ma bilanciati per evitare ridotto ritorno venoso e sovraccarico ventricolare destro. La terapia anticoagulante (preferibilmente eparina) va somministrata nei pazienti COVID-19 affetti da TEV come da linee guida europee 2019, evitando in fase acuta i DOAC per le interazioni farmacologiche con la terapia antiretrovirale. Sono tuttora in corso (ed in parte conclusi) studi sull'utilizzo di eparina a dosi anticoagulanti (e non profilattiche) in pazienti COVID-19 ricoverati in UTI allo scopo di ridurre complicanze tromboemboliche fatali, descritte in alcuni studi autoptici. Il clinico dovrà comunque mantenere un alto livello di sospetto, anche guidato dai livelli di D-dimero, per la diagnosi di TEV in corso di COVID-19.

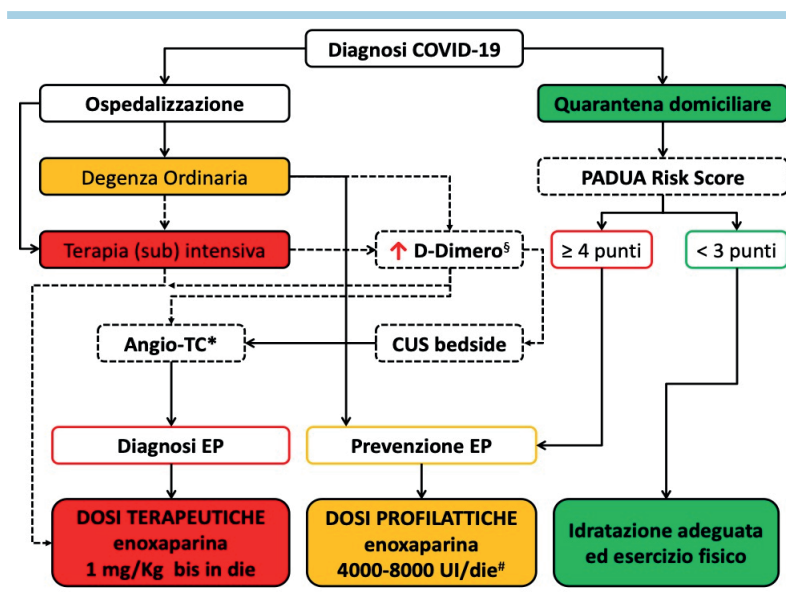


Figura 3. Algoritmo di utilizzo dell'eparina a basso peso molecolare a scopo profilattico e terapeutico nei pazienti COVID-19.

CUS, ultrasonografia compressiva; EP, embolia polmonare; TC, tomografia computerizzata.

*Se TC non eseguibile per instabilità emodinamica, valutare comunque ecocardiogramma.

[§]Marcatamente elevato all'ingresso oppure progressivo o repentino incremento. Proseguire monitoraggio durante il ricovero (ogni 3-4 giorni).

[#]Da proseguire per almeno 2 settimane anche a domicilio – 1 mg/kg/die, se filtrato glomerulare <30 ml/min: dose dimezzata.

PRINCIPALI RACCOMANDAZIONI

1. In pazienti con sospetto COVID-19 con elevati valori di D-dimero (almeno 3 volte), valutare l'esecuzione di TC multistrato del torace con mezzo di contrasto per escludere la concomitante presenza di embolia polmonare già al momento del ricovero.
2. In corso di polmonite interstiziale/ARDS da COVID-19, mantenere una ventilazione protettiva (6 ml/kg) garantendo livelli di PEEP adeguati alla compliance polmonare ma bilanciati per evitare ridotto ritorno venoso e sovraccarico ventricolare destro.
3. L'infezione da COVID-19 si accompagna spesso nei pazienti ospedalizzati, o prima del ricovero, ad un'aumentata incidenza di TEV, pertanto è raccomandata nei pazienti ospedalizzati una profilassi con EBPM, e in quelli in quarantena domiciliare se ad alto rischio di TEV (Padua Prediction Score >4). Se ad elevato rischio emorragico o con piastrine <25 000/mm³ è indicata l'elasto-compressione.
4. Gli eventi tromboembolici, soprattutto venosi, sono molto frequenti nei pazienti COVID-19 ricoverati in UTI, per cui il clinico deve mantenere un elevato livello di sospetto soprattutto in caso di immediata ed inspiegata instabilità emodinamica (shock cardiogeno), alterazioni elettrocardiografiche caratteristiche di embolia polmonare, comparsa di segni/sintomi di trombosi venosa profonda.
5. Nei pazienti COVID-19 in UTI ventilati meccanicamente l'uso di terapia anticoagulante a dose intermedia o piena è giustificata, qualora non eseguibile angio-TC toracica di conferma, solo in caso di instabilità emodinamica (ipotensione e/o tachicardia) e/o rialzo significativo del D-dimero (almeno 3 volte) non altrimenti spiegati, o alterazioni elettrocardiografiche-ecocardiografiche tipiche di TEV, se rischio emorragico non elevato.
6. Dopo la dimissione, in presenza di fattori di rischio per TEV (obesità, sesso maschile, pregresso TEV, cancro), valutare nei pazienti COVID-19 la prosecuzione della terapia anticoagulante (EBPM per almeno 14 giorni o DOAC a dosaggio ridotto fino a 40 giorni).
7. In caso di TEV in corso di ricovero per COVID-19, si confer-

mano le indicazioni delle linee guida ad anticoagulazione orale per almeno 3-6 mesi.

8. Porre attenzione alle interazioni tra terapia anticoagulante (soprattutto warfarin e DOAC) con alcuni farmaci immunomodulanti/antiretrovirali per il COVID-19, più sicuro l'uso di EBPM.

RIASSUNTO

La malattia da coronavirus 2019 (COVID-19), che sta provocando centinaia di migliaia di morti nel mondo, è complessa e può presentare una localizzazione multiorgano. Essa può determinare polmonite interstiziale con insufficienza respiratoria acuta nota come sindrome respiratoria acuta severa da coronavirus 2 (SARS-CoV-2), con necessità di ventilazione non invasiva o invasiva. Nel 5-10% dei casi si rileva coagulopatia severa a prognosi infausta. La SARS-CoV-2 si configura quale malattia multidimensionale di cui si stanno definendo aspetti fisiopatologici e clinici caratteristici a volte coesistenti: a) un'aumentata risposta immunologica ed infiammatoria con attivazione di uno stormo citochinico e conseguente coagulopatia, che favorisce sia eventi di tromboembolismo venoso (TEV), sia la trombosi *in situ* a livello delle arteriole e dei capillari alveolari polmonari; b) un alto shunt intrapolmonare, che rende spesso ragione della severità dell'insufficienza respiratoria, attribuito ad una ridotta vasocostrizione polmonare ipossica con fenomeni neo-angiogenetici polmonari. Inoltre, l'elevata incidenza di TEV nei pazienti COVID-19 ricoverati in unità di terapia intensiva ed il riscontro autoptico di microtrombosi *in situ* a livello vascolare polmonare, sta evidenziando che in tale malattia, la coagulopatia, a differenza della coagulazione intravascolare disseminata in corso di sepsi, è sbilanciata verso un'aumentata trombogenicità dando luogo ad un dibattito (con studi in corso) circa l'uso preventivo di dosi anticoagulanti di eparina per ridurre la mortalità. Scopo del presente position paper ANMCO vuole essere quello di sottolineare le principali implicazioni che l'infezione da COVID-19 ha sul circolo polmonare dal punto di vista fisiopatologico, clinico, terapeutico e gestionale.

Parole chiave. COVID-19; Embolia polmonare; Ipertensione polmonare; Malattie del circolo polmonare; Sindrome da distress respiratorio acuto; Tromboembolismo venoso.

BIBLIOGRAFIA

1. Li X, Giorgi EE, Marichannegowda MH, et al. Emergence of SARS-CoV-2 through recombination and strong purifying selection. *Sci Adv* 2020 May 29. doi: 10.1126/sciadv.abb9153 [Epub ahead of print].
2. Worldometer. Coronavirus – Italy. <https://www.worldometers.info/coronavirus/country/italy> [ultimo accesso 22 giugno 2020].
3. Lillcrap D. Disseminated intravascular coagulation in patients with 2019 nCoV pneumonia. *J Thromb Haemost* 2020;18:786-7.
4. Cui S, Chen S, Li X, Liu S, Wang F. Prevalence of venous thromboembolism in patients with severe novel coronavirus pneumonia. *J Thromb Haemost* 2020;18:1421-4.
5. Klok FA, Kruip MJ, van der Meer NJ, et al. Confirmation of the high cu-

mulative incidence of thrombotic complications in critically ill ICU patients with COVID-19: an updated analysis. *Thromb Res* 2020;191:148-50

6. Middeldorp S, Coppens M, van Haaps TF, et al. Incidence of venous thromboembolism in hospitalized patients with COVID-19. *J Thromb Haemost* 2020 May 5. doi: 10.1111/jth.14888 [Epub ahead of print].

7. Lodigiani C, Iapichino G, Carenzo L, et al. Venous and arterial thromboembolic complications in COVID-19 patients admitted to an academic hospital in Milan, Italy. *Thromb Res* 2020;191:9-14.

8. Tang N, Bai H, Chen X, et al. Anticoagulant treatment is associated with decreased mortality in severe coronavirus disease 2019 patients with coagulopathy. *J Thromb Haemost* 2020;18:1094-9.

9. Paranjpe I, Fuster V, Lala A, et al. Association of treatment dose anticoag-

ulation with in-hospital survival among hospitalized patients with COVID-19. *J Am Coll Cardiol* 2020 May 5. doi: 10.1016/j.jacc.2020.05.001 [Epub ahead of print].

10. Chen N, Zhou M, Dong X, et al. Epidemiological and clinical characteristics of 99 cases of 2019 novel coronavirus pneumonia in Wuhan, China: a descriptive study. *Lancet* 2020;395:507-13.

11. Guan WJ, Ni ZY, Hu Y, et al. Clinical characteristics of coronavirus disease 2019 in China. *N Engl J Med* 2020;382:1708-20.

12. Wang Q, Zhang Y, Wu L, et al. Structural and functional basis of SARS-CoV-2 entry by using human ACE2. *Cell* 2020;181:894-904.

13. Shi S, Qin M, Shen B, et al. Association of cardiac injury with mortality in hospitalized patients with COVID-19 in Wuhan, China. *JAMA Cardiol* 2020 Mar

25. doi: 10.1001/jamacardio.2020.0950 [Epub ahead of print].
14. Bikdeli B, Madhavan MV, Jimenez D, et al. COVID-19 and thrombotic or thromboembolic disease: implications for prevention, antithrombotic therapy, and follow-up: JACC state-of-the-art review. *J Am Coll Cardiol* 2020;75:2950-73.
15. Tang YW, Schmitz JE, Persing DH, Stratton CW. Laboratory diagnosis of COVID-19: current issues and challenges. *J Clin Microbiol* 2020;58:e00512-20.
16. Huang C, Wang Y, Li X, et al. Clinical features of patients infected with 2019 novel coronavirus in Wuhan, China. *Lancet* 2020;395:497-506.
17. Zhou F, Yu T, Du R, et al. Clinical course and risk factors for mortality of adult inpatients with COVID-19 in Wuhan, China: a retrospective cohort study. *Lancet* 2020;395:1054-62.
18. Zhang L, Yan X, Fan Q. D-dimer levels on admission to predict in-hospital mortality in patients with Covid-19. *J Thromb Haemost* 2020;18:1324-9.
19. Danzi GB, Loffi M, Galeazzi G, Gherbesi E. Acute pulmonary embolism and COVID-19 pneumonia: a random association? *Eur Heart J* 2020;41:1858.
20. Tang N, Li D, Wang X, Sun Z. Abnormal coagulation parameters are associated with poor prognosis in patients with novel coronavirus pneumonia. *J Thromb Haemost* 2020;18:844-7.
21. Deng Y, Liu W, Liu K, et al. Clinical characteristics of fatal and recovered cases of coronavirus disease 2019 (COVID-19) in Wuhan China: a retrospective study. *Chin Med J (Engl)* 2020;133:1261-7.
22. Zhang Y, Xiao M, Zhang S, et al. Coagulopathy and antiphospholipid antibodies in patients with Covid-19. *N Engl J Med* 2020;382:e38.
23. Kreuziger L, Lee A, Garcia D, et al. COVID-19 and VTE/Anticoagulation: frequently asked questions. May 18, 2020. <https://www.hematology.org/covid-19/covid-19-and-vte-anticoagulation> [ultimo accesso 22 giugno 2020].
24. Grasselli G, Zangrillo A, Zanella A, et al. Baseline characteristics and outcomes of 1591 patients infected with SARS-CoV-2 admitted to ICUs of the Lombardy Region, Italy. *JAMA* 2020;323:1574-81.
25. Matthay MA, Zemans RL, Zimmerman GA, et al. Acute respiratory distress syndrome. *Nat Rev Dis Primers* 2019;5:18.
26. Radermacher P, Maggiore SM, Mercat A. Fifty years of research in ARDS. Gas exchange in acute respiratory distress syndrome. *Am J Respir Crit Care Med* 2017;196:964-84.
27. Petersson J, Glenn RW. Gas exchange and ventilation-perfusion relationships in the lung. *Eur Respir J* 2014;44:1023-41.
28. Ryan D, Frohlich S, McLoughlin P. Pulmonary vascular dysfunction in ARDS. *Ann Intensive Care* 2014;4:28.
29. Morrell NW, Nijran KS, Biggs T, Seed WA. Magnitude and time course of acute hypoxic pulmonary vasoconstriction in man. *Respir Physiol* 1995;100:271-81.
30. Ackermann M, Verleden SE, Kuehnel M, et al. Pulmonary vascular endothelialitis, thrombosis, and angiogenesis in Covid-19. *N Engl J Med* 2020 May 21. doi: 10.1056/NEJMoa2015432 [Epub ahead of print].
31. Archer SL, Sharp WW, Weir EK. Differentiating COVID-19 pneumonia from acute respiratory distress syndrome (ARDS) and high-altitude pulmonary edema (HAPE): therapeutic implications. *Circulation* 2020 May 5. doi: 10.1161/CIRCULATIONAHA.120.047915 [Epub ahead of print].
32. Brochard L, Slutsky A, Pesenti A. Mechanical ventilation to minimize progression of lung injury in acute respiratory failure. *Am J Respir Crit Care Med* 2017;195:438-42.
33. Lang M, Som A, Mendoza DP, et al. Hypoxaemia related to COVID-19: vascular and perfusion abnormalities on dual-energy CT. *Lancet Infect Dis* 2020 Apr 30. doi: 10.1016/s1473-3099(20)30367-4 [Epub ahead of print].
34. McGonagle D, O'Donnell JS, Sharif K, et al. Immune mechanisms of pulmonary intravascular coagulopathy in COVID-19 pneumonia. *Lancet Rheumatol* 2020 May 7. doi: 10.1016/S2665-9913(20)30121-1 [Epub ahead of print].
35. De Spiegelaere W, Casteleyn C, Van den Broeck W, et al. Intussusceptive angiogenesis: a biologically relevant form of angiogenesis. *J Vasc Res* 2012;49:390-404.
36. Guo J, Huang Z, Lin L, Lv J. Coronavirus disease 2019 (COVID-19) and cardiovascular disease: a viewpoint on the potential influence of angiotensin-converting enzyme inhibitors/angiotensin receptor blockers on onset and severity of severe acute respiratory syndrome coronavirus 2 infection. *J Am Heart Assoc* 2020;9:e016219.
37. Gattinoni L, Chiumello D, Caironi P, et al. COVID-19 pneumonia: different respiratory treatments for different phenotypes? *Intensive Care Med* 2020;46:1099-102.
38. Gattinoni L, Marini JJ, Pesenti A, et al. The "baby lung" became an adult. *Intensive Care Med* 2016;42:663-73.
39. Alviar CL, Miller PE, McAreavey D, et al. Positive pressure ventilation in the cardiac intensive care unit. *J Am Coll Cardiol* 2018;72:1532-53.
40. Chong PY, Chui P, Ling AE, et al. Analysis of deaths during the severe acute respiratory syndrome (SARS) epidemic in Singapore: challenges in determining a SARS diagnosis. *Arch Pathol Lab Med* 2004;128:195-204.
41. Wang T, Chen R, Liu C, et al. Attention should be paid to venous thromboembolism in patients with severe novel coronavirus pneumonia. *Lancet Haematol* 2020;7:e362-3.
42. Rotzinger DC, Beigelman-Aubry C, von Garnier C, Qanadli SD. Pulmonary embolism in patients with COVID-19: time to change the paradigm of computed tomography. *J Thromb Res* 2020;11:58-9.
43. Chen J, Wang X, Zhang S, et al. Findings of acute pulmonary embolism in COVID-19 patients. The SFAR website. <https://sfar.org/download/the-lancet-infectious-diseases-findings-of-acute-pulmonary-embolism-in-covid-19-patients> [ultimo accesso 22 giugno 2020].
44. Wichmann D, Sperhake JP, Lütgehetmann M, et al. Autopsy findings and venous thromboembolism in patients with COVID-19. *Ann Intern Med* 2020 May 6. doi: 10.7326/M20-2003 [Epub ahead of print].
45. Konstantinides SV. Thrombosis and thromboembolism related to COVID-19 increase the level of awareness, lower the threshold of suspicion, and keep following the guidelines. *JACC Case Rep* 2020 May 19. doi: 10.1016/j.jaccas.2020.05.016 [Epub ahead of print].
46. Bompard F, Monnier H, Saab I, et al. Pulmonary embolism in patients with Covid-19 pneumonia. *Eur Respir J* 2020 May 12. doi: 10.1183/13993003.01365-2020 [Epub ahead of print].
47. Poissy J, Goutay J, Caplan M, et al. Pulmonary embolism in COVID-19 patients: awareness of an increased prevalence. *Circulation* 2020 Apr 24. doi: 10.1161/CIRCULATIONAHA.120.047430 [Epub ahead of print].
48. Creel-Bulos C, Hockstein M, Amin N, et al. Acute cor pulmonale in critically ill patients with Covid-19. *N Engl J Med* 2020;382:e70.
49. Szekely Y, Lichter Y, Taieb P, et al. The spectrum of cardiac manifestations in coronavirus disease 2019 (COVID-19) – a systematic echocardiographic study. *Circulation* 2020 May 29. doi: 10.1161/CIRCULATIONAHA.120.047971 [Epub ahead of print].
50. National Institutes of Health. Coronavirus disease 2019 (COVID-19) treatment guidelines. <https://www.covid19treatmentguidelines.nih.gov> [ultimo accesso 22 giugno 2020].
51. European Society of Cardiology. ESC Guidance for the diagnosis and management of CV disease during the COVID-19 pandemic. Last updated 28 May 2020. <https://www.escardio.org/Education/COVID-19-and-Cardiology/ESC-COVID-19-Guidance> [ultimo accesso 22 giugno 2020].
52. Konstantinides SV, Meyer G, Beccatini C, et al. 2019 ESC Guidelines for the diagnosis and management of acute pul-

monary embolism developed in collaboration with the European Respiratory Society (ERS). *Eur Heart J* 2020;41:543-603.

53. Cattaneo M, Bertinato EM, Biorocchi S, et al. Pulmonary embolism or pulmonary thrombosis in COVID-19? Is the recommendation to use high-dose heparin for thromboprophylaxis justified? *Thromb Haemost* 2020 Apr 29. doi: 10.1055/s-0040-1712097 [Epub ahead of print].

54. Wang J, Hajizadeh N, Moore EE, et al. Tissue plasminogen activator (tPA) treatment for COVID-19 associated acute respiratory distress syndrome (ARDS): a case series. *J Thromb Haemost* 2020 Apr 8. doi: 10.1111/jth.14828 [Epub ahead of print].

55. Thachil J. The versatile heparin in COVID-19. *J Thromb Haemost* 2020;18:1020-2.

56. Sammaritano LR. Antiphospholipid syndrome. *Best Pract Res Clin Rheumatol* 2020;34:101463.

57. Mousavi S, Moradi M, Khorshidamhmad T, et al. Anti-inflammatory effects of heparin and its derivatives: a systematic review. *Adv Pharmacol Sci* 2015;2015:507151.

58. Shastri MD, Stewart N, Horne J, et al. In-vitro suppression of IL-6 and IL-8 release from human pulmonary epithelial cells by

non-anticoagulant fraction of enoxaparin. *PLoS One* 2015;10:e0126763.

59. Li J, Yang B, Wang H, Li L. Low-molecular-weight heparin treatment for acute lung injury/acute respiratory distress syndrome: a meta-analysis of randomized controlled trials. *Int J Clin Exp Med* 2018;11:414-22.

60. Mycroft-West C, Su D, Elli S et al. The 2019 coronavirus (SARS-CoV-2) surface protein (Spike) S1 receptor binding domain undergoes conformational change upon heparin binding. *bioRxiv* 2020 Apr 29. doi: 10.1101/2020.02.29.971093 [ultimo accesso 22 giugno 2020].

61. Vardi M, Ghanem-Zoubi NO, Zidan R, Yurin V, Bitterman H. Venous thromboembolism and the utility of the Padua Prediction Score in patients with sepsis admitted to internal medicine departments. *J Thromb Haemost* 2013;11:467-73.

62. Thachil J, Tang N, Gando S, et al. ISTH interim guidance on recognition and management of coagulopathy in COVID-19. *J Thromb Haemost* 2020;18:1023-6.

63. Marietta M, Ageno W, Artoni A, et al. COVID-19 and haemostasis: a position paper from Italian Society on Thrombosis and Haemostasis (SISET). *Blood Transfus* 2020;18:167-9.

64. Barnes GD, Burnett A, Allen A, et

al. Thromboembolism and anticoagulant therapy during the COVID-19 pandemic: interim clinical guidance from the anticoagulation forum. *J Thromb Haemost* 2020;50:72-81.

65. Helms J, Tacquard C, Severac F, et al. High risk of thrombosis in patients in severe SARS-CoV-2 infection: a multicenter prospective cohort study. *Intensive Care Med* 2020;46:1089-98.

66. Emert R, Shah P, Zampella JG. COVID-19 and hypercoagulability in the outpatient setting. *Thromb Res* 2020;192:122-3.

67. Cohen AT, Spiro TE, Büller HR, et al. Rivaroxaban for thromboprophylaxis in acutely ill medical patients. *N Engl J Med* 2013;368:513-23.

68. Anderson DR, Dunbar M, Murnaghan J, et al. Aspirin or rivaroxaban for VTE prophylaxis after hip or knee arthroplasty. *N Engl J Med* 2018;378:699-707.

69. Canonico ME, Siciliano R, Scudiero F, Sanna GD, Parodi G. The tug-of-war between coagulopathy and anticoagulant agents in patients with COVID-19. *Eur Heart J Cardiovasc Pharmacother* 2020 May 8. doi: 10.1093/ehjcvp/pvaa048 [Epub ahead of print].