- Copyright - Il Pensiero Scientifico Editore downloaded by IP 18.191.174.168 Sat, 27 Apr 2024, 01:56:45

Ecocardiografia multiplanare in tempo reale. Applicazioni attuali, limiti e prospettive

Donato Mele, Maurizio Galderisi, Luigi Badano, Eustachio Agricola, Stefano Nistri, Susanna Sciomer, Piercarlo Ballo, Simona Buralli, Antonello D'Andrea, Arcangelo D'Errico, Maria Angela Losi, Sergio Mondillo

a nome del Gruppo di Studio di Ecocardiografia della Società Italiana di Cardiologia

Key words:
Echocardiography; Left atrium; Left ventricular function; Multiplane imaging; Three-dimensional echocardiography; Ultrasound.

Echocardiography is the most commonly used imaging technique in current clinical cardiology practice and is usually performed using a monoplane approach. In recent years new matrix-array transducers have become available that allow the real-time simultaneous display of two or more echocardiographic scanning planes from the same acoustic window. This multiplane approach is particularly interesting as it may reduce, during the examination, the number of probe movements and consequently facilitate image acquisition. In some clinical applications, moreover, the multiplane approach improves both accuracy and reproducibility of echocardiography. This review evaluates the state of the art of multiplane echocardiography and discusses possible clinical applications, advantages and limitations of this technique.

(G Ital Cardiol 2010; 11 (12): 870-880)

© 2010 AIM Publishing Srl

Ricevuto il 26 ottobre 2009; nuova stesura il 21 dicembre 2009; accettato il 22 dicembre 2009.

Per la corrispondenza:

Dr. Donato Mele

U.O. di Cardiologia
Azienda Ospedaliero-Universitaria
Corso della Giovecca, 203
44100 Ferrara
E-mail:
donatomele@libero.it

Introduzione

L'ecocardiografia costituisce oggi la metodica di imaging più utilizzata nella pratica clinica cardiologica. In genere l'esame viene effettuato impiegando trasduttori *phased-array* che vengono ruotati o inclinati con diverse angolazioni sul torace del paziente per consentire la scansione di specifici piani bidimensionali: tali piani sono acquisiti con una modalità monoplanare, cioè uno per volta, anche quando si utilizza la stessa finestra acustica. Se si considera, ad esempio, la finestra parasternale, l'esame viene generalmente iniziato con la sezione asse lungo, dopo di che la sonda viene ruotata in senso orario per acquisire i piani asse corto. Analogamente l'acquisizione dalla finestra apicale comincia in genere con un piano di riferimento, quello 4 camere, e quindi il trasduttore viene ruotato in senso antiorario per ottenere le sezioni 2 camere e asse lungo. Gli ecocardiografisti sono abituati ad eseguire gli esami nel modo ora descritto, cioè ruotando ed inclinando continuamente la sonda per visualizzare ed acquisire i piani di sezione desiderati. Questo modo di procedere, tuttavia, richiede adeguata formazione, esperienza, tempo (per ottimizzare, con i movimenti della sonda, il taglio delle varie sezioni cardiache) e, soprattutto, non garantisce che le sezioni acquisite in momenti o esami successivi siano esattamente le stesse in termini di orientamento spaziale.

Negli ultimi anni sono diventati disponibili i cosiddetti trasduttori a matrice o *matrix-array*[1] (Figura 1), che hanno una disposizione completamente diversa dei cristalli rispetto alle comuni sonde *phased-array*. Questi trasduttori consentono la visualizzazione simultanea in tempo reale di due o tre piani di scansione ecocardiografici utilizzando la stessa finestra acustica oppure la rotazione del piano mantenendo ferma la posizione della sonda. Questo approccio multiplanare è particolarmente interessante poiché può ridurre, durante l'esame, il numero di movimenti della sonda: ciò corrisponde ad una maggiore precisione e riproducibilità nell'orientamento spaziale delle varie sezioni e può determinare anche una diminuzione del tempo di acquisizione delle immagini[2].

Purtroppo, nonostante i potenziali vantaggi sopra esposti, l'ecocardiografia multiplanare in tempo reale non è ancora entrata nell'uso clinico della maggior parte dei laboratori di ecocardiografia e le ragioni di ciò, a nostro avviso, meritano un approfondimento. Questa rassegna, pertanto, ha lo scopo di fare il punto in modo critico sullo stato dell'arte dell'ecocardiografia multiplanare, cercando di evidenziarne non solo i vantaggi ma anche i limiti e di discuterne le possibili applicazioni cliniche sulla base dei dati derivanti sia dall'analisi della letteratura sia dalla nostra personale esperienza.

Aspetti tecnici

Si possono distinguere due tecniche multiplanari a seconda del numero di piani visualizzabili simultaneamente: quella biplanare e quella

- Copyright - Il Pensiero Scientifico Editore downloaded by IP 18.191.174.168 Sat, 27 Apr 2024, 01:56:45

Chiave di Lettura

Ragionevoli certezze. L'ecocardiografia, metodica di imaging ampiamente utilizzata nella pratica cardiologica, è oggi effettuabile utilizzando trasduttori a matrice *(matrix-array)* che consentono la visualizzazione simultanea in tempo reale di due o tre piani di scansione (modalità biplanare o triplanare). Questo approccio multiplanare ha due vantaggi principali: la riduzione, durante l'esame, del numero di movimenti della sonda e la possibilità di orientare le sezioni ecografiche correttamente nello spazio. Ciò facilita l'acquisizione delle immagini. In ambito clinico l'ecocardiografia multiplanare può essere utilizzata, in modo affidabile e rapido, per varie valutazioni qualitative e quantitative, fra cui la valutazione della frazione di eiezione e della dissincronia del ventricolo sinistro, del volume atriale sinistro e dei jet rigurgitanti.

Questioni aperte. Gli attuali trasduttori a matrice sono più voluminosi di un trasduttore elettronico convenzionale *phased-array* e presentano una superficie di appoggio maggiore: ciò può determinare una certa difficoltà nel posizionamento della sonda a livello degli spazi intercostali. Inoltre, il *frame rate* è limitato nella modalità triplanare e non supera abitualmente i 30 fps: ciò può essere insufficiente in situazioni in cui è richiesta un'elevata risoluzione temporale. Occorre tuttavia considerare che la risoluzione temporale di altre tecniche di imaging ritenute di riferimento – come la risonanza magnetica, la scintigrafia *gated*-SPECT e l'ecocardiografia tridimensionale in tempo reale – non è superiore: ciò nonostante, il calcolo di vari parametri quantitativi effettuato utilizzando queste tecniche (ad es. il calcolo dei volumi e della frazione di eiezione del ventricolo sinistro) è considerato accurato. Un altro limite dell'attuale ecocardiografia multiplanare è il ristretto numero di piani visualizzabili simultaneamente.

Le ipotesi. È prevedibile che il continuo avanzamento tecnologico porterà importanti miglioramenti nell'imaging ecocardiografico multiplanare ed in particolare consentirà una riduzione della grandezza della sonda a matrice e della sua superficie di appoggio, migliorando così sia la sua impugnabilità sia la facilità dell'accesso intercostale. Inoltre, è possibile ipotizzare un aumento significativo del *frame rate* senza perdita di qualità delle immagini ed anche un incremento del numero di piani visualizzabili simultaneamente. Quando ciò sarà realizzato non sarà più necessario disporre di due sonde a bordo dell'ecocardiografo, una convenzionale ed una a matrice, per effettuare l'esame: a quel punto, infatti, un esame completo potrà essere condotto in modo più efficiente utilizzando solo la sonda a matrice. Riteniamo che ciò segnerà una svolta molto importante nell'ambito dell'imaging ecocardiografico.

triplanare. Le due tecniche condividono lo stesso tipo di approccio e cioè la visualizzazione di un piano di scansione "primario" rispetto al quale vengono generati automaticamente uno o due piani "secondari" (Figura 2). Il piano primario è quello in base al quale l'operatore determina l'orientamento della sonda sul torace. Nel caso della finestra parasternale il piano primario è in genere la sezione asse lungo, rispetto alla quale i piani secondari sono quelli asse corto, ottenibili a vari livelli (Figura 3); nel caso della finestra apicale il piano primario è la sezione 4 camere rispetto alla quale i piani secondari sono quelli 2 camere e asse lungo (Figura 4).

I rapporti spaziali fra i vari piani sono in genere predefiniti ma l'angolo di rotazione o di inclinazione rispetto al piano primario può essere modificato dall'operatore. Ad

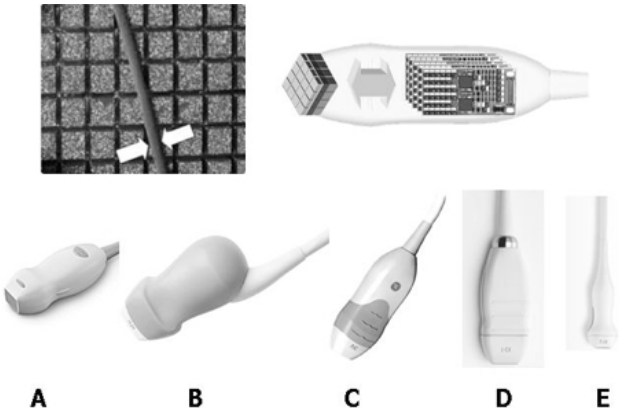

Figura 1. In alto a destra: *esempio schematico di un trasduttore a matrice.* In alto a sinistra: *vista microscopica della superficie emittente del trasduttore. Ogni quadrato piccolo è un elemento ultrasonoro attivo.* Le frecce *indicano un capello umano inserito nell'immagine per consentire una valutazione relativa delle dimensioni.* In basso: *trasduttori a matrice attualmente disponibili sul mercato.* A: *Toshiba.* B: *Acuson.* C: *General Electrics.* D: *Philips trasduttore per adulti.* E: *Philips trasduttore pediatrico. Le immagini dei vari trasduttori non sono in scala.*

Figura 2. *Differenza fra scansione biplanare, omniplanare e volumetrica di una sonda a matrice. Nella scansione biplanare (effettuabile mediante ecocardiografia multiplanare in tempo reale) sono visualizzati simultaneamente due piani ortogonali mentre nella scansione volumetrica (effettuabile mediante ecocardiografia tridimensionale in tempo reale) viene acquisito un volume piramidale di informazioni ultrasonore. La scansione omniplanare viene effettuata mantenendo fermo il trasduttore sul torace e ruotando il piano di scansione.*

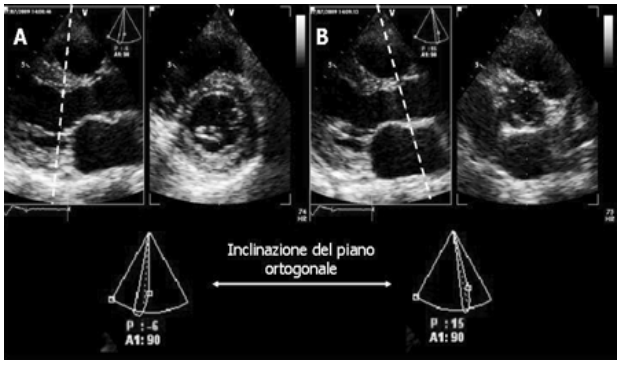

Figura 3. *Scansione simultanea di due piani ortogonali mediante ecocardiografia biplanare parasternale. In* A *è rappresentata, insieme alla sezione parasternale asse lungo (piano primario), una sezione asse corto a livello della valvola mitrale (piano secondario). In* B *l'inclinazione del piano secondario ortogonale è stata modificata per ottenere una sezione asse corto a livello della valvola aortica. Sia in* A *che in* B *le immagini si riferiscono alla telesistole.* Le linee tratteggiate *indicano la posizione del piano ortogonale secondario, la cui diversa inclinazione è illustrata negli schemi* in basso.

- Copyright - Il Pensiero Scientifico Editore downloaded by IP 18.191.174.168 Sat, 27 Apr 2024, 01:56:45

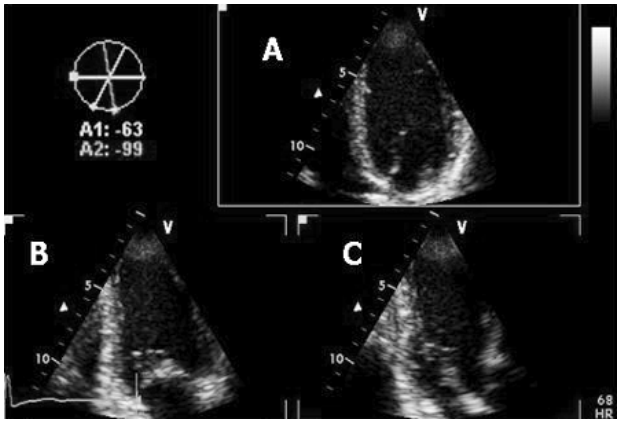

Figura 4. *Scansione triplanare simultanea apicale che illustra tre piani di sezione del ventricolo sinistro.* A: *sezione 4 camere;* B: *sezione 2 camere;* C: *sezione asse lungo. Nel quadrante* in alto a sinistra *è indicata la relazione spaziale dei due piani secondari (2 camere e asse lungo) con il piano principale 4 camere (rispettivamente -63° e -99°).*

esempio, nel caso dell'approccio biplanare parasternale la diversa inclinazione *(tilt)* laterale consente di ottenere una serie di sezioni asse corto ortogonali al piano asse lungo che vanno dal livello della valvola aortica a quello della valvola mitrale fino alla punta del ventricolo sinistro[2] (Figura 3). Nell'approccio triplanare apicale i piani secondari sono abitualmente visualizzati a 60° (sezione apicale 2 camere) e 101° (sezione apicale asse lungo) rispetto al piano primario 4 camere[3]: in alcuni cuori dilatati, tuttavia, questi gradi possono non corrispondere alle sezioni apicali standard 2 camere e asse lungo e può essere necessario modificare l'angolo fra i piani secondari e quello primario sulla base delle immagini visualizzate sullo schermo. Va tenuto presente che le modifiche degli angoli fra i piani (così come le variazioni di ampiezza dell'angolo-settore) possono essere effettuate solo durante la scansione ecocardiografica, cioè non sono più possibili dopo l'acquisizione delle immagini.

Recentemente è stata introdotta una nuova modalità di imaging multiplanare, definita omniplanare. Essa viene effettuata mantenendo fermo il trasduttore sul torace e ruotando il piano di scansione con incrementi minimi di 5° (Figura 2). Questo approccio è particolarmente utile quando si utilizza la posizione apicale della sonda.

Vantaggi dell'imaging multiplanare

I vantaggi dell'imaging multiplanare sono riassunti schematicamente nella Tabella 1.

Il primo vantaggio è la maggiore facilità nell'esecuzione dell'esame. Ad esempio, l'acquisizione triplanare semplifica notevolmente il lavoro dell'operatore e consente di ridurre gli artefatti legati ad acquisizioni di piani differenti effettuate in momenti diversi. È estremamente difficile, infatti, mantenere perfettamente in asse la posizione della sonda durante i movimenti di rotazione della sonda stessa, anche quando questa operazione viene svolta con entrambe le mani per evitare movimenti indesiderati di inclinazione del trasduttore. Anche l'interferenza del respiro e dei movimenti del paziente diviene minore con l'imaging multiplanare, soprattutto quando i piani acquisiti simultaneamente sono tre.

Il secondo vantaggio dell'imaging multiplanare è la riduzione della variabilità legata all'osservatore nell'acquisizione di piani di sezione geometricamente corretti. Ciò costituisce la base per la riduzione, rispetto all'imaging monoplanare, della variabilità intra- e interosservatore nel calcolo di vari parametri quantitativi di interesse clinico, come i volumi e la frazione di eiezione (FE) del ventricolo sinistro ed il volume dell'atrio sinistro[3].

In terzo luogo occorre considerare che nell'imaging multiplanare tutti i piani acquisiti simultaneamente si riferiscono allo stesso ciclo cardiaco e hanno pertanto gli stessi riferimenti temporali. Ciò è fondamentale quando occorre applicare algoritmi per la generazione tridimensionale della superficie endocardica per il calcolo dei volumi endocavitari (ventricolari o atriali) oppure quando è necessaria una precisa valutazione dei tempi meccanici regionali a livello di numerosi segmenti del ventricolo sinistro, come accade, ad esempio, nell'analisi della dissincronia ventricolare utilizzando il Doppler tissutale e soprattutto in pazienti affetti da fibrillazione atriale con ampia variabili-

Tabella 1. Vantaggi e limiti dell'ecocardiografia multiplanare in tempo reale.

Vantaggi	Limiti
• Acquisizione facilitata delle immagini (più piani da un'unica posizione del trasduttore) • Acquisizioni relative allo stesso ciclo cardiaco (meno artefatti da variazioni di frequenza cardiaca, da respiro e da movimento del paziente) • Aggiustamento dei piani durante la scansione (accorciamenti o geometrie scorrette dei piani secondari possono essere facilmente riconosciute) • Immediata percezione delle strutture cardiache in una visione simultanea • Maggiore standardizzazione e riproducibilità nell'acquisizione delle strutture cardiache • Ridotto tempo di acquisizione delle immagini (per ridotto numero di acquisizioni e di artefatti, come sopra descritto)	• Frame rate non elevato, soprattutto in modalità triplanare (con l'eccezione della modalità Doppler tissutale e TSI) • Superficie di appoggio della sonda non ottimale (maggiore rispetto a quello del trasduttore phased-array convenzionale) • Maneggevolezza e dimensioni di alcune sonde ancora non ottimali • In alcuni pazienti difficoltà di inserimento della sonda negli spazi intercostali e immagini di qualità non ottimale • Parete antero-laterale del ventricolo sinistro non sempre ben visualizzabile • Numero limitato di piani visualizzabili simultaneamente (2-3) • Modalità biplanare commercializzata dalle maggiori aziende ma modalità triplanare e omniplanare solo da una

TSI = tissue synchronization imaging.

- Copyright - Il Pensiero Scientifico Editore downloaded by IP 18.191.174.168 Sat, 27 Apr 2024, 01:56:45

tà dell'intervallo RR fra i vari cicli cardiaci. In questi casi l'acquisizione di più sezioni ecocardiografiche in tempi diversi può compromettere l'accuratezza dei calcoli finali se la frequenza cardiaca e, quindi, la durata del ciclo cardiaco è diversa fra le varie acquisizioni.

Infine, l'ecocardiografia multiplanare consente anche una modica riduzione del tempo di acquisizione delle immagini. Sengupta et al.[2] hanno applicato l'ecocardiografia biplanare ad una popolazione di 100 pazienti consecutivi non selezionati e hanno osservato che questo approccio, in confronto alla tecnica bidimensionale convenzionale, diminuisce complessivamente il tempo di acquisizione delle immagini del 9.1%[2]. Per giungere a questa riduzione è necessaria una breve curva di apprendimento (Figura 5). Una riduzione del tempo di acquisizione delle immagini è stata osservata anche con l'imaging triplanare rispetto all'ecocardiografia convenzionale[3] e nell'ambito dell'eco-stress (Figura 6)[4]. La riduzione del tempo di acquisizione delle immagini, anche se lieve, è vantaggiosa soprattutto quando l'esame viene effettuato dal tecnico di ecocardiografia (il cosiddetto *sonographer*)[2].

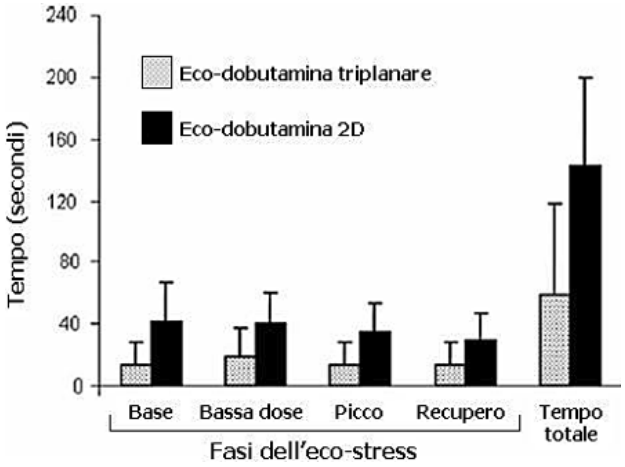

Figura 6. *Confronto del tempo di acquisizione delle immagini ottenute mediante ecocardiografia bidimensionale (2D) monoplanare e triplanare durante eco-stress con dobutamina (gli* istogrammi *rappresentano il valore medio ± deviazione standard dei tempi). Ad ogni livello del protocollo il tempo di acquisizione dell'ecocardiografia triplanare è minore.*
Da Eroglu et al.[4], modificata.

Applicazioni cliniche

Le principali applicazioni cliniche dell'imaging multiplanare riguardano lo studio del ventricolo sinistro, dell'atrio sinistro, delle valvole e dei rigurgiti valvolari. Lo studio del ventricolo sinistro comprende anche la valutazione della dissincronia cardiaca e la valutazione dell'ischemia inducibile durante stress (Tabella 2).

Tabella 2. Applicazioni cliniche principali dell'ecocardiografia multiplanare in tempo reale.

- Valutazione visiva immediata della geometria e della cinesi parietale regionale del ventricolo sinistro nella sua globalità
- Calcolo della frazione di eiezione del ventricolo sinistro
- Calcolo del volume atriale sinistro
- Studio della dissincronia ventricolare sinistra (valutazione visiva mediante TSI e quantitativa mediante calcolo semiautomatico degli indici di dissincronia)
- Valutazione dei jet rigurgitanti (direzione, ampiezza) e della vena contracta (ampiezza, area)
- Valutazione biplanare dell'area di convergenza nell'insufficienza mitralica
- Valutazione biplanare dei diametri e dell'area dell'anello mitralico (per il calcolo della gittata sistolica mitralica)
- Valutazione dell'area della stenosi mitralica e aortica (identificazione del corretto piano di taglio al margine libero dei lembi)
- Eco-stress (maggiore facilità e rapidità nell'acquisizione delle immagini)

TSI = tissue synchronization imaging.

Il ventricolo sinistro: volumi e frazione di eiezione

Nello studio del ventricolo sinistro l'imaging multiplanare apicale ha il vantaggio di compensare l'inesperienza dell'operatore nella corretta acquisizione delle sezioni ecocardiografiche da utilizzare per la quantificazione dei volumi ventricolari e della FE[5]. La ragione principale è che la visualizzazione simultanea di più sezioni apicali rende evidente un eventuale taglio "corto" in una o due sezioni consentendo la correzione della posizione della sonda durante la scansione e dunque la corretta acquisizione delle immagini. Un secondo vantaggio si ha nella fase di traccia dei bordi endocardici. Gli algoritmi attualmente disponibili, infatti, identificano nei piani secondari la corretta localizzazione dell'apice ventricolare sinistro sulla base della sua posizione nel piano principale: in questo modo è possibile far passare tutte le tracce endocardiche attraverso tale punto, evitando l'accorciamento artefattuale dell'asse lungo del ventricolo nei piani secondari che può derivare da una imperfetta visualizzazione dell'apice del ventricolo quando la qualità delle immagini non è ottimale (Figura 7).

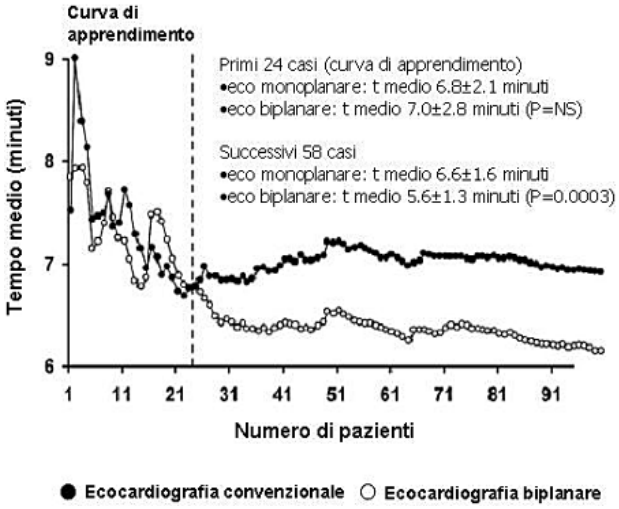

Figura 5. *Tempo medio richiesto per eseguire lo stesso esame utilizzando l'ecocardiografia monoplanare convenzionale e biplanare in 100 pazienti non selezionati. Come si vede, dopo una curva di apprendimento in un numero limitato di pazienti, l'ecocardiografia biplanare consente un risparmio di tempo.*
Da Sengupta et al.[2], modificata.

- Copyright - Il Pensiero Scientifico Editore downloaded by IP 18.191.174.168 Sat, 27 Apr 2024, 01:56:45

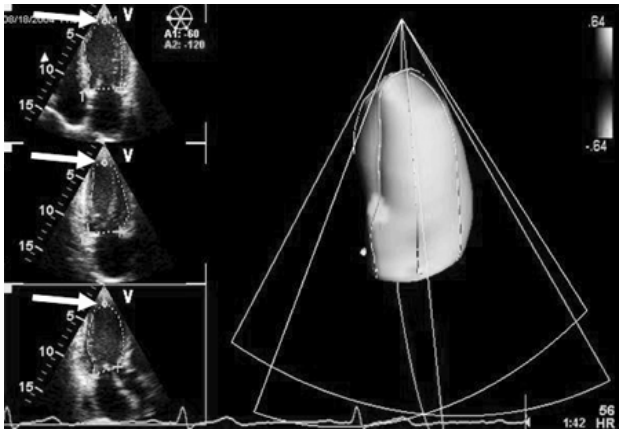

Figura 7. *Scansione triplanare simultanea apicale del ventricolo sinistro. Le tracce endocardiche nelle sezioni apicali* a sinistra *passano tutte per lo stesso punto apicale* (frecce). A destra *è illustrata la superficie endocardica ricostruita del ventricolo sinistro in telediastole.*

Takemoto et al.[6] hanno mostrato che l'imaging biplanare fornisce una migliore valutazione della forma e della funzione del ventricolo sinistro dopo infarto miocardico acuto rispetto all'imaging monoplanare. L'aggiunta di un terzo piano apicale migliora ulteriormente tale valutazione. Ciò è ragionevole se si pensa che il terzo piano (quello asse lungo apicale) permette di visualizzare e di inserire nella valutazione della funzione ventricolare sinistra la parete postero-laterale ed il setto interventricolare anteriore, cioè le pareti che sono più frequentemente coinvolte nella lesione miocardica conseguente ad infarto miocardico acuto e, di fatto, ignorate utilizzando solo le sezioni apicali 4 e 2 camere per il calcolo dei volumi e della FE del ventricolo sinistro. In effetti, in alcuni nostri studi preliminari l'approccio triplanare, anche se non automatizzato ma basato sull'uso di rotatori esterni alla sonda[7], ha consentito di valutare in modo più accurato il volume del ventricolo sinistro, la forma della superficie endocardica in presenza di distorsioni post-infartuali[8] ed il rimodellamento della camera ventricolare nel tempo[9]. In epoca più recente vari studi hanno valutato l'accuratezza dell'imaging apicale triplanare simultaneo in tempo reale.

Malm et al.[3] hanno confrontato l'ecocardiografia biplanare e quella triplanare, con e senza somministrazione di contrasto, con la risonanza magnetica cardiaca. È emerso che l'ecocardiografia triplanare è in grado di ridurre notevolmente la sottostima dei volumi del ventricolo sinistro rispetto all'ecocardiografia biplanare, anche se un certo grado di sottostima persiste, soprattutto per quanto riguarda il volume telediastolico. L'aggiunta dell'ecocontrasto ha migliorato i risultati dell'ecocardiografia sia biplanare sia triplanare, portando quest'ultima ad un ottimo livello di accuratezza. L'ecocardiografia triplanare ha ridotto il tempo di analisi rispetto all'approccio biplanare (da 5 ± 1 a 3 ± 2 min) mentre il tempo di acquisizione non ha subito sostanziali variazioni (da 25 ± 8 a 8 ± 4 s)[3].

Nucifora et al.[10] hanno anch'essi confrontato l'ecocardiografia biplanare e triplanare con la risonanza cardiaca. Le due metodiche ecocardiografiche hanno adeguatamente stimato i volumi e la FE del ventricolo sinistro, con una lieve tendenza alla sottostima dei volumi (non significativa). Va tuttavia menzionato che, nell'ambito dei ventricoli studiati, non erano presenti cuori con marcata dilatazione. Rispetto al lavoro di Malm et al.[3], nel lavoro di Nucifora et al.[10] l'uso dell'ecocardiografia triplanare ha significativamente ridotto, rispetto all'ecocardiografia biplanare, non solo il tempo di analisi (da 128 ± 47 a 81 ± 42 s) ma anche il tempo di acquisizione (da 113 ± 53 a 94 ± 74 s), determinando così una diminuzione del tempo totale necessario per il calcolo della FE (da 241 ± 49 a 175 ± 74 s).

Cosyns et al.[11] hanno confrontato l'ecocardiografia triplanare e la tecnica tridimensionale in tempo reale a pieno volume (*three-dimensional real-time full-volume*, 3D-RT), entrambe accoppiate all'impiego del contrasto, con la scintigrafia *gated*-SPECT per il calcolo dei volumi e della FE del ventricolo sinistro. L'uso dell'ecocardiografia triplanare ha comportato una maggiore sottostima dei volumi ventricolari rispetto alla tecnica 3D-RT; il calcolo della FE, invece, è risultato ugualmente accurato con tutte e due le tecniche. La concordanza interosservatore, espressa come differenza media ± 2 deviazioni standard, è risultata -0.09 ± 6.1 ml per il volume telediastolico, -0.3 ± 7.8 ml per il volume telesistolico e -0.8 ± 7% per la FE[11].

I risultati degli studi sopra riportati indicano che la valutazione dei volumi del ventricolo sinistro effettuata mediante ecocardiografia triplanare è migliore di quella dell'approccio biplanare convenzionale ma inferiore a quella dell'ecocardiografia 3D-RT. Ciò può essere dovuto ai seguenti fattori: 1) l'uso di 3 piani può non essere sufficiente per tutti i ventricoli, in particolare per quelli più dilatati e distorti; 2) con l'ecocardiografia triplanare la ricostruzione della superficie endocardica del ventricolo sinistro si basa sull'identificazione dell'endocardio solo in 3 sezioni apicali (meno del 10% di tutta la circonferenza endocardica: tutto il resto è il risultato di interpolazioni matematiche) mentre con l'ecocardiografia 3D-RT l'identificazione del bordo endocardico è più completa. L'aggiunta del contrasto migliora l'accuratezza della stima dei volumi con l'approccio triplanare soprattutto quando la qualità delle immagini è subottimale.

Per quanto riguarda la valutazione della FE, l'ecocardiografia triplanare sembra essere accurata come la tecnica 3D-RT. È evidente, pertanto, che il grande pregio dell'ecocardiografia triplanare in tempo reale consiste nella facilità di applicazione e nel tempo relativamente breve (in media circa 4 min) per ottenere il valore di FE. Al momento questo è un vantaggio rispetto all'ecocardiografia 3D-RT convenzionale che richiede l'acquisizione di 4 battiti consecutivi anche se è presumibile che tale vantaggio verrà perso nel prossimo futuro con il diffondersi delle nuove tecniche di ecocardiografia 3D-RT, le quali consentono un'acquisizione tridimensionale a pieno volume di un solo ciclo cardiaco ovvero battito per battito.

Studio della dissincronia ventricolare

Nell'ambito dello scompenso cardiaco lo studio della dissincronia meccanica ventricolare è oggi una delle applicazioni dell'ecocardiografia di maggior interesse, finalizzata essenzialmente alla caratterizzazione del paziente da avviare alla terapia di resincronizzazione cardiaca (*cardiac resynchronization therapy*, CRT). L'imaging multiplanare è stato utilizzato a questo scopo in combinazione con un'altra tecnica ultrasonora, il cosiddetto *tissue synchronization imaging*

- Copyright - Il Pensiero Scientifico Editore downloaded by IP 18.191.174.168 Sat, 27 Apr 2024, 01:56:45

(TSI)[12,13]. Il TSI deriva dal color Doppler tissutale e misura automaticamente tutti i tempi al picco (durante l'eiezione sistolica) delle velocità miocardiche del ventricolo sinistro rappresentandoli con un codice a colori. In genere, in verde sono mostrati i tempi al picco <200 ms, in giallo-arancio i tempi al picco compresi tra 200 e 300 ms (ritardi moderati), in rosso i tempi al picco >300 ms (ritardi severi). Questo tipo di rappresentazione permette un'immediata valutazione visiva dei ritardi sistolici regionali (Figura 8). La codifica a colori dei ritardi può anche essere utilizzata dall'operatore per posizionare una regione di interesse sui vari segmenti ventricolari in modo da estrarre i valori numerici dei rispettivi tempi al picco e calcolare indici quantitativi di dissincronia. Pertanto il TSI non solo visualizza la dissincronia esistente all'interno del ventricolo sinistro ma velocizza ed automatizza anche il calcolo degli indici di dissincronia.

Utilizzando il TSI monoplanare, Yu et al.[12] hanno osservato che prima dell'impianto, quando la parete laterale è quella che presenta il maggior ritardo elettromeccanico nella fase eiettiva (colore rosso sulle immagini TSI), ciò consente di predire il miglioramento della funzione sistolica e l'inversione del rimodellamento ventricolare dopo 3 mesi di CRT con una sensibilità del 47% e una specificità dell'89%. Questa elevata specificità ha portato gli autori a suggerire un algoritmo rapido basato sull'analisi delle velocità miocardiche della fase eiettiva per identificare i *responder* alla CRT (Figura 9). In breve, se sulle immagini TSI delle 3 sezioni apicali del ventricolo sinistro la parete laterale è quella più ritardata, ciò è ritenuto sufficiente per predire una risposta favorevole alla CRT e non è necessario effettuare misure quantitative. In caso contrario, viene suggerito di misurare l'indice quantitativo di dissincronia utilizzando come *cut-off* il valore di 34.4 ms (deviazione standard della media dei tempi al picco di 12 segmenti ventricolari) per identificare i potenziali *responder*[12].

Rispetto alla tecnica TSI monoplanare, quella triplanare offre numerosi vantaggi: tutti i ritardi meccanici sono riferiti allo stesso ciclo cardiaco; la visualizzazione di tutti i segmenti ventricolari è simultanea; il calcolo degli indici quantitativi è facilitato e rapido grazie all'uso di un approccio semiautomatico. Inoltre, il *frame rate* del TSI triplanare è sufficientemente elevato (95-100 fps) e ciò garantisce che questa tecnica possa essere efficacemente applicata allo studio dei ritardi ventricolari. I limiti del TSI triplanare sono quelli del Doppler tissutale e cioè il fatto che possono essere accuratamente valutati solo i segmenti basali e medio-ventricolari del ventricolo sinistro (per ragioni connesse all'angolo di insonicazione) e che non è possibile discriminare i movimenti dovuti alla contrazione attiva del miocardio dai movimenti passivi. Tuttavia, i dati finora pubblicati indicano che il TSI triplanare può essere in grado di identificare i *responder* alla CRT e che il suo potere predittivo è superiore a quello del TSI monoplanare[12-16].

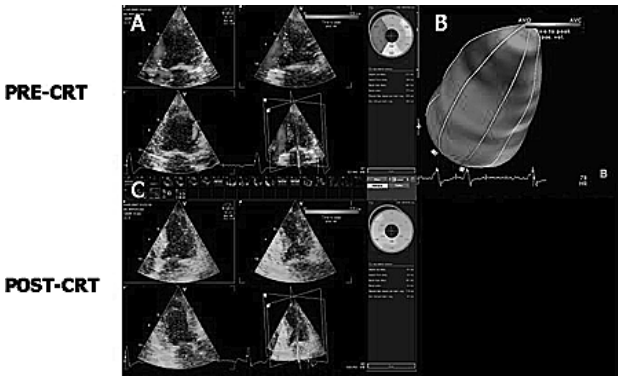

Figura 8. *Esempio di tissue synchronization imaging triplanare prima e dopo terapia di resincronizzazione cardiaca (CRT). Nelle immagini* in alto a sinistra (A) *il setto inferiore e la parete inferiore sono grigio scuro (in rosso nelle immagini originali a colori) e ciò indica che tali pareti sono quelle più ritardate. La stessa informazione è desumibile dalla ricostruzione dell'endocardio ventricolare* (B) *in cui l'area di dissincronia è rappresentata in grigio scuro (rosso nelle immagini originali). Dopo CRT tutti i segmenti ventricolari sono (verde nelle immagini originali)* (C) *e ciò indica l'avvenuta resincronizzazione.*

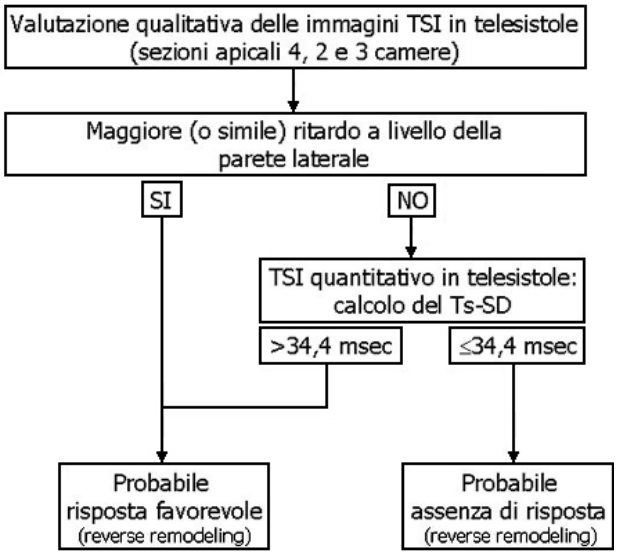

Figura 9. *Algoritmo suggerito per prevedere la risposta alla terapia resincronizzante utilizzando il tissue synchronization imaging (TSI).*
Ts-SD = deviazione standard della media dei tempi al picco sistolico della velocità di 12 segmenti miocardici.
Da Yu et al.[12], modificata.

Ecocardiografia da stress

L'ecocardiografia da stress (farmacologico o da esercizio fisico), metodica ampiamente diffusa per la diagnosi di coronaropatia, è tecnicamente indaginosa in quanto richiede, ad ogni *step* dei vari protocolli da stress, l'acquisizione in successione di una serie di sezioni del ventricolo sinistro al fine di visualizzare tutti i segmenti ventricolari. Ciò richiede tempo ed anche esperienza da parte dell'operatore. L'imaging multiplanare, offrendo la possibilità di visualizzare simultaneamente e in tempo reale più sezioni ecocardiografiche, ha i presupposti per facilitare l'esecuzione dell'ecocardiografia durante stress.

Sugeng et al.[17] hanno valutato il ruolo dell'imaging simultaneo biplanare nell'ambito dell'ecocardiografia da stress con esercizio fisico. Questi autori hanno osservato che l'uso del trasduttore a matrice facilita l'acquisizione delle immagini in prossimità del picco dello stress migliorando in tal modo l'efficacia dell'eco-stress nell'individuare anomalie contrattili di breve durata[17].

Eroglu et al.[4] hanno valutato la fattibilità e l'efficienza dell'ecocardiografia triplanare apicale in tempo reale durante eco-stress con dobutamina in 36 pazienti e hanno

- Copyright - Il Pensiero Scientifico Editore downloaded by IP 18.191.174.168 Sat, 27 Apr 2024, 01:56:45

confrontato questa tecnica con l'ecocardiografia convenzionale per quanto riguarda la capacità di riconoscere la presenza di coronaropatia stabilita mediante angiografia coronarica. La fattibilità dei metodi è risultata simile (eco triplanare: 97%, eco convenzionale: 98%) mentre il tempo di acquisizione totale delle immagini è risultato più breve con l'ecocardiografia triplanare apicale (55 ± 29 vs 137 ± 63 s, p <0.001) (Figura 6). Sensibilità, specificità e accuratezza dei due metodi sono risultate uguali nella valutazione sia della funzione globale (rispettivamente 93%, 75% e 89%) sia di quella segmentaria. I risultati di questo studio indicano che l'ecocardiografia triplanare apicale facilita e accorcia l'acquisizione delle immagini durante eco-dobutamina senza compromettere l'accuratezza diagnostica del test. Ciò, secondo Eroglu et al.[4], potrebbe favorire un impiego più diffuso dell'eco-dobutamina nella routine clinica.

Yoshitani et al.[18] hanno confrontato l'ecocardiografia da stress con dobutamina eseguita con due tecniche ecocardiografiche: quella multiplanare in tempo reale e quella 3D-RT con analisi multiplanare (definita, più propriamente, multistrato). La sonda a matrice utilizzata era la stessa per le due tecniche. Utilizzando la modalità multiplanare veniva ottenuta la visualizzazione simultanea di sezioni asse lungo e asse corto del ventricolo sinistro o delle tre sezioni apicali 4 camere, 2 camere e asse lungo. La modalità 3D-RT con analisi multiplanare prevedeva inizialmente l'acquisizione dell'intero *dataset* tridimensionale e successivamente l'estrazione automatica e la visualizzazione simultanea di 9 piani asse corto, fra loro equidistanti, con estensione dalla base all'apice ventricolare. La sensibilità nella diagnosi di coronaropatia è risultata complessivamente la stessa con le due tecniche (72%) mentre la specificità era maggiore con la modalità 3D-RT con analisi multiplanare (95 vs 77%, p <0.05).

Ahmad[19] ha ipotizzato che la combinazione della modalità multiplanare e di quella 3D-RT multistrato nell'ecocardiografia da stress potrebbe determinare un'accuratezza diagnostica superiore a quella di ciascuna delle due modalità considerate separatamente.

L'atrio sinistro

La metodica triplanare è stata applicata anche allo studio del volume e della funzione dell'atrio sinistro. Tale valutazione prevede la traccia dei bordi endocardici della cavità atriale in ognuna delle tre sezioni apicali in telesistole, al momento, cioè, del massimo volume atriale; l'anello valvolare mitralico viene considerato come bordo atrioventricolare (Figura 10). Agendo in tal modo si ottiene la ricostruzione della superficie endocardica dell'atrio sinistro e quindi il calcolo del volume massimo della cavità. In modo analogo è possibile calcolare il volume atriale minimo ed ottenere successivamente la frazione di svuotamento dell'atrio sinistro (differenza fra il volume massimo e minimo divisa per il volume massimo). In linea di principio l'atrio sinistro è particolarmente adatto alla quantificazione volumetrica con un numero di piani limitato in quanto l'ingrandimento e il rimodellamento di questa camera procedono in genere senza distorsioni regionali parietali, anche se vi può essere una certa asimmetria dovuta ad una diversa curvatura del setto interatriale e delle pareti libere. Inoltre, va considerato che la metodica triplanare è applicabile nella pratica clinica anche nei pazienti con aritmie cardiache

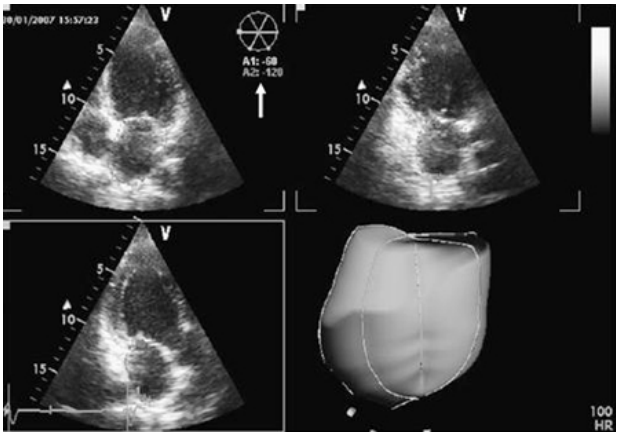

Figura 10. *Scansione simultanea triplanare apicale dell'atrio sinistro. La superficie endocardica ricostruita dell'atrio è mostrata nel* riquadro in basso a destra. La freccia *indica la relazione spaziale dei due piani secondari (2 camere e asse lungo) con il piano principale 4 camere.*

grazie all'acquisizione delle immagini in un singolo battito cardiaco.

Badano et al.[20] hanno confrontato le valutazioni di grandezza dell'atrio sinistro ottenute mediante ecocardiografia M-mode e bidimensionale (diametri, aree e volumi) con il volume atriale sinistro calcolato utilizzando l'ecocardiografia triplanare. I diametri e le aree dell'atrio sinistro sono risultati scarsamente predittivi del volume atriale sinistro ottenuto con l'approccio triplanare mentre i volumi ottenuti con ecocardiografia bidimensionale, ed in particolare con l'approccio biplanare (non simultaneo), hanno mostrato un grado maggiore di accuratezza. È evidente, pertanto, che il volume (e non l'area o il diametro) costituisce il parametro di riferimento per valutare la grandezza dell'atrio sinistro, soprattutto nel caso di cavità atriali dilatate. La tecnica triplanare in tempo reale consente l'acquisizione simultanea dei tre piani di sezione dell'atrio sinistro, con i vantaggi precedentemente discussi.

Le società scientifiche americana ed europea di ecocardiografia raccomandano di effettuare di routine il calcolo del volume atriale sinistro in quanto tale valutazione è utile sia per caratterizzare la severità e cronicità della disfunzione diastolica del ventricolo sinistro sia per predire l'outcome[21].

Le stenosi valvolari

L'approccio biplanare può aiutare l'ecocardiografista nell'individuare la corretta sezione asse corto in cui effettuare la valutazione planimetrica dell'area della stenosi mitralica o aortica. Tale sezione asse corto viene ottenuta spostando, sull'immagine parasternale asse lungo, il cursore relativo al piano secondario in modo da tagliare l'estremità distale dei lembi valvolari: ciò consente di selezionare con precisione il punto in cui l'area valvolare è minore. La validità di questo approccio è intuitiva anche se finora non sono stati pubblicati studi clinici finalizzati alla sua validazione.

I rigurgiti valvolari

Nella pratica clinica la valutazione dei rigurgiti valvolari poggia, in genere, sull'analisi di una serie di caratteristiche dei jet rigurgitanti: la morfologia (centrale, eccentrica), la grandezza totale (in relazione alla grandezza della came-

- Copyright - Il Pensiero Scientifico Editore downloaded by IP 18.191.174.168 Sat, 27 Apr 2024, 01:56:45

ra ricevente) e le dimensioni prossimali, valutate a livello dell'emergenza dai lembi o della zona con minore ampiezza (la cosiddetta *vena contracta*). In aggiunta a queste valutazioni, e soprattutto nel caso del rigurgito mitralico, la severità dell'insufficienza viene anche valutata con il metodo basato sull'area prossimale di convergenza del flusso (*proximal isovelocity surface area*, PISA). Tutte queste valutazioni sono abitualmente effettuate in piani singoli, spesso senza considerare la geometria tridimensionale del jet rigurgitante o dell'area di convergenza. Ciò può portare a valutazioni incomplete o erronee, come accade, ad esempio, quando si applicano formule basate su assunzioni geometriche valide *a priori* ma non necessariamente soddisfatte nel paziente in esame. L'approccio multiplanare ha certamente le caratteristiche per migliorare la valutazione dei rigurgiti valvolari dal punto di vista sia qualitativo sia quantitativo.

Innanzitutto, l'imaging biplanare consente di visualizzare in tempo reale il jet rigurgitante in due piani ortogonali. Tale visualizzazione è particolarmente efficace soprattutto nel caso del jet rigurgitante aortico e mitralico: infatti, utilizzando piani ortogonali simultanei asse lungo e asse corto dalla finestra parasternale sono notevolmente facilitate sia la valutazione della posizione spaziale del jet rigurgitante in relazione ai lembi valvolari e alle pareti della camera ricevente sia la stima delle dimensioni prossimali del jet. Se si utilizzano due piani ortogonali apicali (4 e 2 camere) è anche possibile applicare l'equazione dell'ellisse invece che del cerchio per il calcolo dell'area prossimale del jet rigurgitante (Figura 11)[22].

Nel caso dell'insufficienza mitralica l'imaging triplanare apicale offre un ulteriore importante contributo. Questo approccio, infatti, consente di apprezzare la direzione del jet rigurgitante in più piani e di evidenziarne immediatamente i rapporti spaziali con le pareti dell'atrio sinistro, facilitando la valutazione del grado di contatto *(impingement)* con le pareti stesse. Inoltre anche l'area del jet rigurgitante può essere valutata con maggior precisione per una stima rapida della gravità dell'insufficienza.

L'applicazione più importante, comunque, riguarda la valutazione dell'area di convergenza del flusso e il calcolo dell'orificio rigurgitante con il metodo PISA[23]. Come è noto, l'area di convergenza del flusso che si genera intorno all'orificio rigurgitante non ha sempre una geometria semisferica ma in alcuni casi la base della "cupola" può essere ellittica piuttosto che circolare. In genere quando ciò accade, come ad esempio in presenza di un'insufficienza mitralica funzionale[24], l'asse maggiore è localizzato nella sezione apicale 2 camere. Ovviamente nel caso di una geometria basale ellittica l'applicazione della formula standard per il calcolo del flusso e dell'orificio rigurgitante determina una sottostima della gravità dell'insufficienza e va evitata. L'ecocardiografia triplanare apicale in tempo reale consente un'immediata valutazione della geometria dell'area di convergenza (Figura 12) e dunque permette di scegliere il metodo più adatto, nel singolo paziente, per il calcolo del flusso rigurgitante.

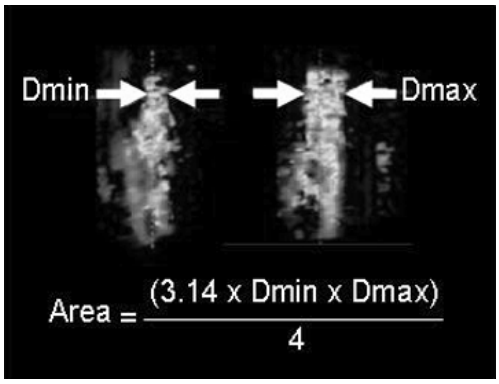

Figura 11. *Calcolo dell'area prossimale del jet rigurgitante mitralico ottenuto utilizzando la formula dell'ellisse e la misura del diametro massimo (Dmax) e minimo (Dmin) del jet in due sezioni apicali ortogonali.* Le frecce bianche *indicano i diametri del jet.*
Da Sugeng et al.[22], modificata.

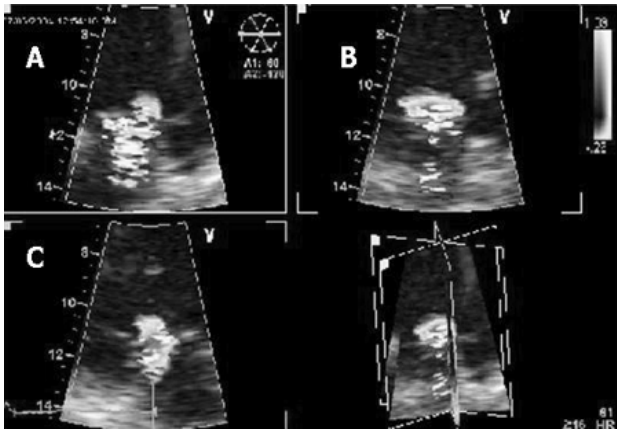

Figura 12. *Scansione simultanea triplanare apicale dell'area di convergenza prossimale del flusso per la valutazione dell'insufficienza mitralica. Come si nota, l'area di convergenza nella sezione 4 camere* (A) *e asse lungo* (C) *ha una geometria semisferica mentre nella sezione 2 camere ha una geometria semiellittica* (B).

Va ricordato che quanto sopra esposto è ottenuto non soltanto in tempo reale ma anche in riferimento allo stesso ciclo cardiaco. Questa è una differenza importante rispetto all'ecocardiografia 3D-RT attuale che, come si è già detto in precedenza, richiede l'acquisizione di più cicli cardiaci consecutivi (in genere 4) per costituire il ciclo cardiaco rappresentativo su cui effettuare le valutazioni[22]. Non sempre ciò è facile (soprattutto se il paziente ha difficoltà nel trattenere il respiro e nel mantenere la completa immobilità) ed in particolare non è facile per la ricostruzione dei jet rigurgitanti.

Limiti dell'imaging multiplanare

I principali limiti dell'ecocardiografia multiplanare in tempo reale sono schematicamente riportati nella Tabella 1.

Un primo limite è la maggiore superficie di appoggio *(footprint)* della sonda a matrice rispetto al trasduttore *phased-array* convenzionale. La maggiore superficie di appoggio può causare una certa difficoltà nel posizionamento della sonda a matrice a livello degli spazi intercostali, soprattutto nel caso di soggetti con spazi intercosta-

- Copyright - Il Pensiero Scientifico Editore downloaded by IP 18.191.174.168 Sat, 27 Apr 2024, 01:56:45

li stretti e maggiormente inclinati, come i pazienti più giovani e quelli con abito stilleriano. Ciò può determinare una qualità delle immagini inferiore rispetto a quella ottenibile con le sonde *phased-array* convenzionali. Inoltre, alcuni autori hanno osservato che la maggiore superficie di appoggio della sonda a matrice può comportare una difficile visualizzazione della parete anteriore del ventricolo sinistro[25]. Questi limiti sono condivisi con l'ecocardiografia 3D-RT, che utilizza la stessa sonda[26]. Attualmente la riduzione della superficie di appoggio della sonda a matrice e della grandezza complessiva del trasduttore costituiscono uno dei principali obiettivi di sviluppo di tutte le aziende che possiedono la tecnologia multiplanare ed è prevedibile nei prossimi anni la realizzazione di trasduttori più piccoli, più maneggevoli e con superficie di appoggio minore.

Un secondo limite è il ridotto numero di piani (2 o 3) attualmente visualizzabili simultaneamente mediante ecocardiografia multiplanare. Non vi è dubbio che un maggior numero di piani potrebbe ampliare ulteriormente le possibilità diagnostiche dell'ecocardiografia multiplanare in tempo reale. A questo proposito va sottolineato che l'ecocardiografia multiplanare è una tecnica indipendente dall'ecocardiografia 3D-RT, anche se entrambe le tecniche condividono, come già si è detto, l'uso della stessa sonda a matrice. Rispetto all'attuale ecocardiografia 3D-RT, la tecnica multiplanare non richiede alcuna forma di *post-processing* e si basa sul principio che la visualizzazione simultanea e in tempo reale di una serie di piani di sezione correttamente tagliati facilita e migliora l'interpretazione dell'esame già durante la sua esecuzione.

Un terzo limite dell'ecocardiografia multiplanare è costituito dal *frame rate*, soprattutto per quanto riguarda la modalità triplanare. In questa modalità, infatti, il *frame rate* non supera abitualmente i 30 fps, il che può essere insufficiente in situazioni in cui è richiesta un'elevata risoluzione temporale. Occorre tuttavia considerare che la risoluzione temporale di altre tecniche di imaging ritenute di riferimento (come la risonanza magnetica, la scintigrafia *gated*-SPECT e l'ecocardiografia 3D-RT) non è superiore e talvolta è anche inferiore al valore di 30 fps: ciò nonostante il calcolo di parametri quantitativi (quali i volumi e la FE del ventricolo sinistro) viene effettuato in maniera accurata. Per quanto riguarda l'eco-stress è indubbio che il *frame rate* attualmente disponibile con l'ecocardiografia multiplanare è subottimale per valutare appropriatamente la cinesi parietale regionale e per suggerire un'applicazione di routine di tale metodica: ciò, del resto, vale anche per l'ecocardiografia 3D-RT e, in linea di principio, anche per la risonanza magnetica e la scintigrafia *gated*-SPECT accoppiate ad uno stress provocativo (soprattutto esercizio e dobutamina). Vi è da dire, tuttavia, che la cardio-risonanza ha il vantaggio di una maggiore risoluzione spaziale e di una qualità diagnostica delle immagini in tutti i pazienti; la scintigrafia *gated*-SPECT, invece, consente solo una grossolana valutazione della cinesi parietale regionale con una limitata risoluzione spaziale ma fornisce una valutazione della perfusione miocardica: queste peculiarità possono, almeno in parte, sopperire alla risoluzione temporale non ottimale. Va sempre considerato, inoltre, lo svantaggio dell'esposizione a radiazioni ionizzanti che caratterizza l'uso delle metodiche scintigrafiche. Infine, una situazione del tutto particolare è costituita dalla valutazione della dissincronia ventricolare, in cui l'imaging ecocardiografico multiplanare viene utilizzato in associazione al Doppler tissutale: ciò consente di elevare notevolmente il *frame rate* a valori appropriati per lo studio della dissincronia.

È prevedibile che lo sviluppo tecnologico delle sonde (in particolare per quanto riguarda i materiali emittenti) e degli ecocardiografi (soprattutto per quanto riguarda le modalità di emissione degli ultrasuoni e la capacità di calcolo da parte dei processori) potranno consentire in futuro di disporre di un adeguato *frame rate* anche nella modalità multiplanare non associata al Doppler tissutale. A questo proposito occorre considerare che le apparecchiature introdotte più recentemente nel mercato sono già basate su una logica progettuale ed un'architettura generale completamente diverse da quelle degli ecocardiografi convenzionali in quanto si tratta di scanner pensati come piattaforme destinate ad uno sviluppo specificamente multiplanare e tridimensionale dell'ecocardiografia.

Conclusioni e prospettive future

L'ecocardiografia multiplanare è una tecnica di recente sviluppo, eseguibile al letto del malato, che può essere di aiuto all'ecocardiografista in varie applicazioni cliniche. Essa costituisce un metodo affidabile per la valutazione della FE del ventricolo sinistro ma determina un certo grado di sottostima dei volumi endocavitari, che è però migliorabile con l'uso del contrasto nei casi in cui la qualità delle immagini è subottimale. Durante eco-stress, l'ecocardiografia multiplanare riduce il tempo totale di acquisizione delle immagini e facilita il processo stesso di acquisizione senza compromettere l'accuratezza diagnostica del test. Inoltre, l'ecocardiografia triplanare accoppiata ad altre tecniche ultrasonore, come il TSI, consente la valutazione della dissincronia ventricolare sinistra in modo efficace, facile e rapido permettendo una valutazione più completa del ventricolo sinistro. Altri campi di applicazione clinica dell'ecocardiografia multiplanare sono lo studio dell'atrio sinistro, degli apparati e dei rigurgiti valvolari, con particolare riferimento all'insufficienza mitralica.

Al momento attuale l'ecocardiografia multiplanare è una tecnica sottoutilizzata. La ragione principale è verosimilmente nel fatto che essa richiede una sonda dedicata, quella a matrice, e dunque obbliga al cambiamento di sonda durante l'esame; altri limiti possono essere la scarsa maneggevolezza delle sonde a matrice attuali e il limitato numero di piani ottenibili al momento. Tuttavia, va considerato che il continuo avanzamento tecnologico porterà certamente importanti miglioramenti nell'imaging ecocardiografico multiplanare ed in particolare consentirà una riduzione della grandezza della sonda a matrice e della sua superficie di appoggio, migliorando così sia la sua impugnabilità sia la facilità dell'accesso intercostale. Quando ciò sarà realizzato non sarà più necessario disporre di due sonde *(phased-* e *matrix-array)* a bordo dell'ecocardiografo per effettuare l'esame: a quel punto, infatti, un esame completo potrà essere effettuato in modo efficiente utilizzando solo la sonda a matrice. Riteniamo che ciò segnerà una svolta molto importante nell'ambito dell'imaging ecocardiografico.

- Copyright - Il Pensiero Scientifico Editore downloaded by IP 18.191.174.168 Sat, 27 Apr 2024, 01:56:45

Riassunto

L'ecocardiografia costituisce oggi la metodica di imaging più utilizzata nella pratica clinica cardiologica ed è effettuata in genere utilizzando un approccio monoplanare. Negli ultimi anni sono diventati disponibili nuovi trasduttori a matrice che consentono la visualizzazione simultanea in tempo reale di due o più piani di scansione ecocardiografica dalla stessa finestra acustica. Questo approccio multiplanare è particolarmente interessante poiché può ridurre, durante l'esame, il numero di movimenti della sonda e quindi facilitare il processo di acquisizione delle immagini. In alcune applicazioni cliniche, inoltre, l'approccio multiplanare migliora l'accuratezza e la riproducibilità dell'esame ecocardiografico. Questa rassegna fa il punto sullo stato dell'arte dell'ecocardiografia multiplanare esaminandone le possibili applicazioni cliniche, i vantaggi e i limiti.

Parole chiave: Atrio sinistro; Ecocardiografia; Ecocardiografia tridimensionale; Funzione ventricolare sinistra; Imaging multiplanare; Ultrasuoni.

Bibliografia

1. Kisslo J, Firek B, Ota T, et al. Real-time volumetric echocardiography: the technology and the possibilities. Echocardiography 2000; 17: 773-9.
2. **Sengupta PP, Chandrasekaran K, Prince DJ, Dyke RA, Khandheria BK. Role of biplane echocardiography in a large-volume clinical practice: revamping strategies for echocardiography in a limited time. J Am Soc Echocardiogr 2005; 18: 757-60.**
   L'articolo chiarisce l'impatto che l'ecocardiografia biplanare può avere nella pratica clinica di un laboratorio di ecocardiografia ad alto volume di prestazioni.
3. **Malm S, Frigstad S, Sagberg E, Steen PA, Skjarpe T. Real-time simultaneous triplane contrast echocardiography gives rapid, accurate, and reproducible assessment of left ventricular volumes and ejection fraction: a comparison with magnetic resonance imaging. J Am Soc Echocardiogr 2006; 19: 1494-501.**
   L'articolo esamina in modo articolato il ruolo dell'ecocardiografia triplanare nella valutazione del volume e della funzione del ventricolo sinistro.
4. Eroglu E, D'hooge J, Herbots L, et al. Comparison of real-time tri-plane and conventional 2D dobutamine stress echocardiography for the assessment of coronary artery disease. Eur Heart J 2006; 27: 1719-24.
5. Chuang ML, Parker RA, Riley MF, et al. Three-dimensional echocardiography improves accuracy and compensates for sonographer inexperience in assessment of left ventricular ejection fraction. J Am Soc Echocardiogr 1999; 12: 290-9.
6. Takemoto Y, Tanabe K, Chandrasekaran K, Ballman KV, Seward JB, Belohlavek M. Single-plane and biplane echocardiography: use of targeted scan planes improves the estimates of left ventricular volume and shape for analysis of postinfarction remodeling. J Am Soc Echocardiogr 2003; 16: 448-56.
7. Mele D, Maehle J, Pedini I, Alboni P, Levine RA. Three-dimensional echocardiographic reconstruction: description and applications of a simplified technique for quantitative assessment of left ventricular size and function. Am J Cardiol 1998; 81: 107G-110G.
8. Mele D, Fehske W, Maehle J, et al. A simplified, practical echocardiographic approach for 3-dimensional surfacing and quantitation of the left ventricle: clinical application in patients with abnormally shaped hearts. J Am Soc Echocardiogr 1998; 11: 1001-12.
9. Mele D, Teoli R, Cittanti C, et al. Assessment of left ventricular volume and function by integration of simplified 3D echocardiography, tissue harmonic imaging and automated extraction of endocardial borders. Int J Cardiovasc Imaging 2004; 20: 191-202.
10. Nucifora G, Badano LP, Dall'Armellina E, Gianfagna P, Allocca G, Fioretti PM. Fast data acquisition and analysis with real time triplane echocardiography for the assessment of left ventricular size and function: a validation study. Echocardiography 2009; 26: 66-75.
11. Cosyns B, Haberman D, Droogmans S, et al. Comparison of contrast enhanced three dimensional echocardiography with MIBI gated SPECT for the evaluation of left ventricular function. Cardiovasc Ultrasound 2009; 7: 27.
12. Yu CM, Zhang Q, Fung JW, et al. A novel tool to assess systolic asynchrony and identify responders of cardiac resynchronization therapy by tissue synchronization imaging. J Am Coll Cardiol 2005; 45: 677-84.
13. Gorcsan J 3rd, Kanzaki H, Bazaz R, Dohi K, Schwartzman D. Usefulness of echocardiographic tissue synchronization imaging to predict acute response to cardiac resynchronization therapy. Am J Cardiol 2004; 93: 1178-81.
14. Van de Veire NR, Bleeker GB, Ypenburg C, et al. Usefulness of triplane tissue Doppler imaging to predict acute response to cardiac resynchronization therapy. Am J Cardiol 2007; 100: 476-82.
15. Marsan NA, Henneman MM, Chen J, et al. Left ventricular dyssynchrony assessed by two three-dimensional imaging modalities: phase analysis of gated myocardial perfusion SPECT and tri-plane tissue Doppler imaging. Eur J Nucl Med Mol Imaging 2008; 35: 166-73.
16. Van de Veire NR, Blom NA, Holman ER, Schalij MJ, Bax JJ. Triplane tissue Doppler imaging to evaluate mechanical dyssynchrony before and after cardiac resynchronization in a patient with congenitally corrected transposition of the great arteries. J Cardiovasc Electrophysiol 2007; 18: 222-5.
17. Sugeng L, Kirkpatrick J, Lang RM, et al. Biplane stress echocardiography using a prototype matrix-array transducer. J Am Soc Echocardiogr 2003; 16: 937-41.
18. **Yoshitani H, Takeuchi M, Mor-Avi V, Otsuji Y, Hozumi T, Yoshiyama M. Comparative diagnostic accuracy of multiplane and multislice three-dimensional dobutamine stress echocardiography in the diagnosis of coronary artery disease. J Am Soc Echocardiogr 2009; 22: 437-42.**
   Interessante studio di confronto fra l'ecocardiografia multiplanare e quella tridimensionale nell'ambito dell'eco-sress.
19. Ahmad M. Real-time three-dimensional dobutamine stress echocardiography: a valuable adjunct or a superior alternative to two-dimensional stress echocardiography? J Am Soc Echocardiogr 2009; 22: 443-4.
20. Badano LP, Pezzutto N, Marinigh R, et al. How many patients would be misclassified using M-mode and two-dimensional estimates of left atrial size instead of left atrial volume? A three-dimensional echocardiographic study. J Cardiovasc Med 2008; 9: 476-84.
21. Lang RM, Bierig M, Devereux RB, et al. Recommendations for chamber quantification: a report from the American Society of Echocardiography's Guidelines and Standards Committee and the Chamber Quantification Writing Group, developed in conjunction with the European Association of Echocardiography, a branch of the European Society of Cardiology. J Am Soc Echocardiogr 2005; 18: 1440-63.
22. Sugeng L, Weinert L, Lang RM. Real-time 3-dimensional color Doppler flow of mitral and tricuspid regurgitation: feasibility and initial quantitative comparison with 2-dimensional methods. J Am Soc Echocardiogr 2007; 20: 1050-7.
23. Lambert AS. Proximal isovelocity surface area should be routinely measured in evaluating mitral regurgitation: a core review. Anesth Analg 2007; 105: 940-3.
24. Matsumura Y, Saracino G, Sugioka K, et al. Determination of

- Copyright - Il Pensiero Scientifico Editore downloaded by IP 18.191.174.168 Sat, 27 Apr 2024, 01:56:45

regurgitant orifice area with the use of a new three-dimensional flow convergence geometric assumption in functional mitral regurgitation. J Am Soc Echocardiogr 2008; 21: 1251-6.
25. Takeuchi M, Otani S, Weinert L, Spence KT, Lang RM. Comparison of contrast-enhanced real-time live 3-dimensional dobutamine stress echocardiography with contrast 2-dimensional echocardiography for detecting stress-induced wall-motion abnormalities. J Am Soc Echocardiogr 2006; 19: 294-9.
26. Mele D, Agricola E, Galderisi M, et al. Ecocardiografia tridimensionale in tempo reale. Attuali applicazioni, vantaggi e limiti per lo studio del ventricolo sinistro. G Ital Cardiol 2009; 10: 516-32.