- Copyright - Il Pensiero Scientifico Editore downloaded by IP 216.73.216.151 Mon, 14 Jul 2025, 21:34:11

Disfunzione sistolica severa da extrasistolia ventricolare in un paziente già sottoposto ad ablazione di via accessoria

Marzia Giaccardi[1], Andrea Colella[2], Silvia Favilli[3], Alfredo Zuppiroli[1], Gian Franco Gensini[2]

[1]Dipartimento di Cardiologia, ASL 10, Firenze, [2]Dipartimento del Cuore e dei Vasi, Azienza Ospedaliero-Universitaria Careggi, Firenze, [3]Cardiologia Pediatrica, Azienda Ospedaliero-Universitaria Meyer, Firenze

Key words:
Left ventricular dysfunction; Premature ventricular contractions; Radiofrequency catheter ablation.

Isolated ventricular premature beats are the most common arrhythmia in clinical practice. Not all ventricular premature beats are equal, as they may evolve into worsening of the arrhythmia and even severe left ventricular dysfunction in some subsets of patients, particularly those with frequent ventricular premature beats originating from the left ventricle. The resulting systolic dysfunction is reversible following arrhythmia termination. Radiofrequency ablation allows us to achieve effective and safe results and should be considered the treatment of choice. We report a case of left ventricular dysfunction without signs of structural heart disease, secondary to left ventricular premature beats evolved into runs of non-sustained ventricular tachycardia, successfully treated with radiofrequency ablation of the arrhythmic focus.

(G Ital Cardiol 2010; 11 (11): 856-859)

© 2010 AIM Publishing Srl

Ricevuto l'11 maggio 2010; nuova stesura il 22 giugno 2010; accettato il 25 giugno 2010.

Per la corrispondenza:

Dr.ssa Marzia Giaccardi

Dipartimento di Cardiologia
ASL 10 - Firenze
Ospedale S. Maria Nuova
Piazza di S. Maria Nuova, 1
50121 Firenze
E-mail: marzia.giaccardi@asf.toscana.it

Introduzione

L'extrasistolia ventricolare isolata è l'aritmia di più comune riscontro nella pratica clinica in pazienti senza cardiopatia strutturale[1]. Sebbene sia solitamente benigna, quando molto frequente (>20% del totale dei battiti giornalieri) è predittiva di alto rischio per disfunzione ventricolare sinistra che può essere reversibile alla soppressione dei battiti extrasistolici mediante farmaci antiaritmici[2,3] o mediante ablazione a radiofrequenza[4,5]. L'associazione tra extrasistolia ventricolare e preeccitazione ventricolare sinistra è, invece, raramente riportata in letteratura[6]. Riportiamo il caso di un paziente con extrasistolia ventricolare frequentissima evoluta in tachicardia ventricolare non sostenuta incessante determinante disfunzione sistolica severa in un giovane già sottoposto ad ablazione di via accessoria postero-settale destra.

Caso clinico

Un giovane di 17 anni giungeva alla nostra osservazione per comparsa di sintomi e segni di scompenso cardiaco. All'età di 12 anni, per riscontro di preeccitazione ventricolare ed extrasistolia ventricolare isolata molto frequente, talora in coppie o triplette alla valutazione medico-sportiva, il paziente era stato sottoposto a ripetute visite cardiologiche dalle quali era emersa indicazione allo studio elettrofisiologico ed eventuale ablazione del fascio accessorio prima della concessione dell'idoneità all'attività sportiva agonistica. Nel 2005 il paziente è stato quindi sottoposto a studio elettrofisiologico endocavitario che non ha evidenziato inducibilità di aritmie ventricolari complesse e ha documentato facile inducibilità di tachicardia reciprocante ortodromica ad elevata frequenza ventricolare. Per tale motivo il paziente è stato sottoposto ad ablazione efficace di via accessoria a sede postero-settale destra. Per il persistere di extrasistolia ventricolare frequentissima (anche 40 000, 47%, nelle 24h) con morfologia a blocco di branca destra ed asse deviato a destra nel successivo follow-up, il paziente è stato sottoposto ad ulteriori accertamenti quali una risonanza magnetica cardiaca, che ha escluso la presenza di zone di infiltrazione fibroadiposa o zone cicatriziali a livello biventricolare, e un test da sforzo che ha documentato la scomparsa dell'extrasistolia al picco dello sforzo stesso. I successivi controlli, documentando il persistere di extrasistolia ventricolare frequentissima, ci hanno indotto ad iniziare terapia con nadololo che non ha sortito gli effetti sperati in quanto l'extrasistolia si è solo parzialmente ridotta, anche dopo aggiustamenti della terapia farmacologica. Abbiamo iniziato con un dosaggio di 40 mg e lo abbiamo titolato ad 80 mg/die. Un'ulteriore titolazione non è stata possibile per comparsa di bradicardia spiccata. Al momento del ritiro del farmaco dal commercio, lo abbiamo sostituito con propranololo 40 mg 2 volte al giorno. Controlli seriati ecocardiografici han-

- Copyright - Il Pensiero Scientifico Editore downloaded by IP 216.73.216.151 Mon, 14 Jul 2025, 21:34:11

no documentato normali dimensioni e funzione del ventricolo sinistro fino al controllo del 2008 quando si è iniziata a manifestare una lieve dilatazione ventricolare sinistra con funzione sistolica globale ai limiti inferiori conseguente a lunghi periodi di bigeminismo extrasistolico (diametri telediastolico e telesistolico rispettivamente di 5.8 e 4 cm; volumi telesistolico e telediastolico rispettivamente di 140 e 70 ml, funzione sistolica 50%, diametro dell'atrio sinistro di 3.5 cm). Il paziente è stato quindi sottoposto nuovamente a studio elettrofisiologico endocavitario che non ha evidenziato inducibilità di tachicardia ventricolare, neanche dopo somministrazione di isoproterenolo, e ha confermato l'efficacia della precedente ablazione della via accessoria. Durante lo studio elettrofisiologico sono emersi rarissimi battiti extrasistolici che non hanno permesso il mappaggio e quindi l'ablazione del substrato. La mappa di voltaggio di entrambi i ventricoli ha documentato la presenza di tessuto endocardico normale. Il paziente non si è più sottoposto a controlli per circa 2 anni fino alla comparsa di sintomi di scompenso cardiaco ed in particolare dispnea per sforzi minimi come allacciarsi le scarpe, ortopnea e dispnea parossistica notturna, configuranti una classe funzionale NYHA III. All'esame obiettivo il paziente si presentava dispnoico e tachipnoico, i polsi periferici erano estremamente bradicardici, al cuore erano presenti toni bradicardici e aritmici, soffio sistolico al mesocardio, terzo tono e al torace minimi crepitii bibasali. All'ECG di superficie (Figura 1) erano presenti *run* di tachicardia ventricolare non sostenuta con morfologia sovrapponibile a quella dell'extrasistolia ventricolare, interrotti da un solo battito sinusale. All'ecocardiografia era presente marcata dilatazione e rimodellamento sferico ventricolare sinistro, disfunzione sistolica di grado severo (frazione di eiezione tra 25% e 30%), dilatazione atriale sinistra (diametro pari a 5 cm), insufficienza mitralica di grado moderato-severo, disfunzione concomitante del ventricolo destro (*tricuspid annular plane systolic excursion*-TAPSE 14 mm) e insufficienza tricuspidale lieve con vena cava inferiore dilatata (2.6 cm) che non presentava escursioni con gli atti del respiro. Il paziente è stato quindi ricoverato in terapia intensiva cardiologica, posto in terapia infusiva con amiodarone ed è stata esclusa l'eventuale presenza di miocardite sottostante sia dall'assenza di segni aspecifici di flogosi (velocità di eritrosedimentazione e proteina C-reattiva normali, assenza di leucocitosi) che dalla negatività degli anticorpi specifici contro i virus più frequentemente interessati. Per il persistere dell'aritmia, il paziente è stato sottoposto a studio elettrofisiologico endocavitario. Abbiamo effettuato una mappa di voltaggio e di attivazione del ventricolo sinistro mediante il sistema di navigazione Ensite NAV-X (St. Jude Medical St. Paul, MN, USA®). La mappa di voltaggio, come la precedente, eseguita nel 2008, ha escluso la presenza di zone a basso voltaggio, quindi cicatriziali, mentre la mappa di attivazione (effettuata sia sull'extrasistolia che sui *run* di tachicardia non sostenuta, che peraltro possedevano la stessa morfologia) ha dimostrato un'area di precoce attivazione compatibile con un *focus* a livello della parete laterale del ventricolo sinistro. In tale sede era presente un potenziale endocavitario non frammentato e il *pace-mapping*, eseguito nella stessa sede, determinava un complesso ventricolare che corrispondeva in tutte le derivazioni a quello dell'aritmia spontanea. Abbiamo erogato radiofrequenza mediante un catetere irrigato 4 mm (Sprinklr, Medtronic, Minneapolis, MN, USA®) a livello della registrazione del potenziale elettrico di attivazione più precoce rispetto all'inizio del QRS di riferimento (Figura 2), ottenendo la soppressione del *focus* aritmogeno. Il follow-up post-ablazione ha dimostrato, a circa 1 mese dalla procedura, un progressivo miglioramento della funzione ventricolare sinistra che è rientrata nei valori fisiologici (frazione di eiezione di circa 60-65%), con normalizzazione delle dimensioni dell'atrio sinistro (3.9 cm), della funzione ventricolare destra (TAPSE 2.1 cm) e scomparsa dell'insufficienza mitralica, ma persistenza della dilatazione ventricolare sinistra (Figura 3). Questo rimodellamento inverso si è accompagnato ad un congruo miglioramento clinico e alla scomparsa dei sintomi. Un controllo elettrocardiografico dinamico Holter ha documentato solo la presenza di sporadica extrasistolia ventricolare isolata monomorfa e non precoce.

Il miglioramento clinico e strumentale persiste a 3 mesi dalla procedura.

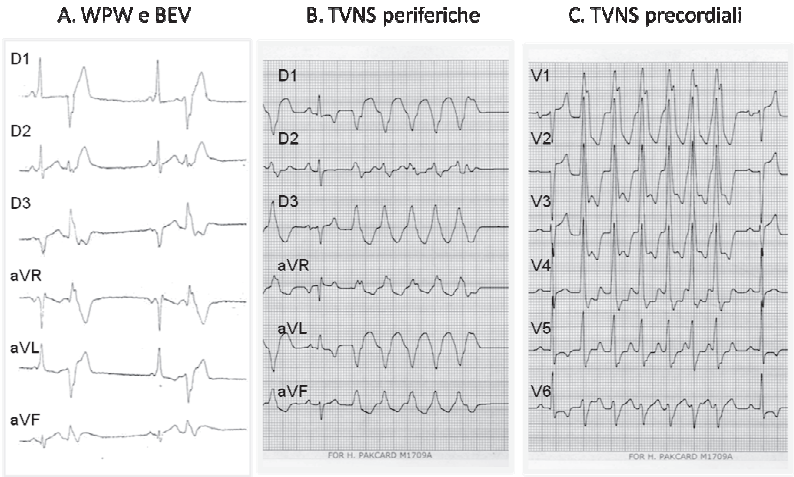

Figura 1. A: *preeccitazione ventricolare ed extrasistolia ventricolare isolata e monomorfa.* B e C: *tachicardia ventricolare non sostenuta (TVNS). BEV = battiti ectopici ventricolari; WPW = Wolff-Parkinson-White.*

- Copyright - Il Pensiero Scientifico Editore downloaded by IP 216.73.216.151 Mon, 14 Jul 2025, 21:34:11

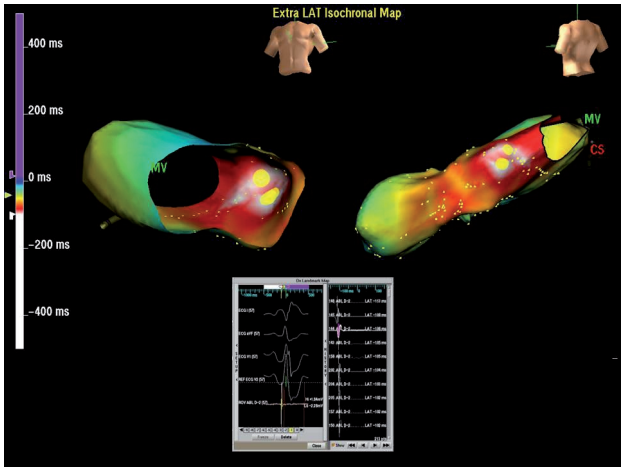

Figura 2. *Mappa di attivazione del ventricolo sinistro generata sul battito extrasistolico.* In bianco *l'area di più precoce attivazione che anticipa di circa 100 ms il potenziale di riferimento.* In giallo *le erogazioni che hanno determinato la soppressione del focus aritmico.*

Discussione

L'extrasistolia ventricolare isolata è l'aritmia di più comune riscontro nella pratica clinica ed è considerata raramente minacciosa, soprattutto quando origina dal tratto di efflusso del ventricolo destro[7-9]. Alcuni pazienti però sviluppano una dilatazione e disfunzione ventricolare sinistra, soprattutto quando l'aritmia origina dal ventricolo sinistro ed è molto frequente e determina quell'entità nosologica denominata "bradicardia meccanica occulta". Questa patologia è dovuta alla sproporzione tra l'effettiva frequenza meccanica e la frequenza cardiaca elettrica, quest'ultima molto superiore rispetto alla prima. La bradicardia funzionale sviluppa un'inadeguata portata cardiaca che causa sintomi dovuti da una parte alla bassa perfusione del circolo sistemico e dall'altra al sovraccarico ventricolare sinistro con conseguente congestione venosa sia sistemica che polmonare[10]. Inoltre la concentrazione del peptide natriuretico cerebrale plasmatico è più alta nei pazienti che presentano battiti extrasistolici ad origine dal ventricolo sinistro rispetto a quelli in cui originano dal ventricolo destro[11], ciò ad indicare che l'extrasistolia ventricolare che origina dal ventricolo sinistro abbia un impatto emodinamico maggiore rispetto all'extrasistolia dal ventricolo destro. Non tutte le extrasistolie ventricolari sono quindi uguali e, nonostante la maggioranza di queste presentino una prognosi benigna e quindi non necessitino di essere trattate, alcune posseggono una potenzialità evolutiva che va identificata e precocemente trattata. La terapia farmacologica spesso non è efficace ed è, a volte, gravata da effetti proaritmici[12]. L'ablazione mediante radiofrequenza si è, invece, dimostrata efficace e sicura nella cura dell'extrasistolia ventricolare anche complessa in sottogruppi di pazienti che presentavano disfunzione sistolica conseguente all'aritmia stessa[5,13-16], in quanto, determinando la soppressione efficace dell'aritmia, porta a miglioramento della funzione ventricolare sinistra. L'ablazione può, quindi, nei casi in cui si esclude la presenza di una cardiopatia strutturale sottostante, essere considerata una terapia di primo approccio[5]. Anche nel nostro caso l'ablazione mediante radiofrequenza ha determinato una pronta reversibilità dei sintomi conseguente al recupero della funzione sistolica, anche se è residuata una dilatazione ventricolare sinistra che al follow-up attuale non è ancora regredita. La persistenza di dilatazione ventricolare sinistra, nonostante la normalizzazione della funzione sistolica, è riportata in alcuni casi di cardiomiopatia indotta da tachicardia anche a più di 1 anno di follow-up da una terapia risolutiva[17]; ciò

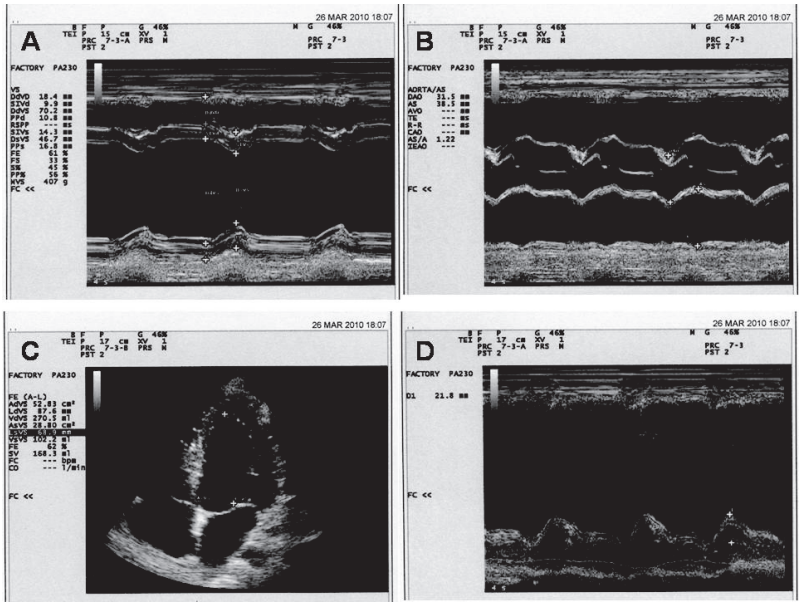

Figura 3. *Ecocardiogramma a 1 mese di follow-up.* A: *immagine M-mode del ventricolo sinistro che documenta persistente dilatazione della camera cardiaca.* B: *atrio sinistro che ha recuperato le sue normali dimensioni.* C: *immagine B-mode che documenta recupero della funzione sistolica globale (frazione di eiezione 62%) con persistenza della dilatazione ventricolare.* D: *immagine M-mode che documenta il recupero della funzione sistolica del ventricolo destro; tricuspid annular plane systolic excursion (TAPSE) nella norma.*

- Copyright - Il Pensiero Scientifico Editore downloaded by IP 216.73.216.151 Mon, 14 Jul 2025, 21:34:11

deve indurre a mantenere, in questi casi, una terapia farmacologica appropriata con betabloccanti e inibitori dell'enzima di conversione dell'angiotensina, anche a lungo termine, al fine di favorire il rimodellamento inverso del ventricolo sinistro[16]. L'associazione con la preeccitazione ventricolare, viste le scarsissime segnalazioni in letteratura, va probabilmente considerata un'associazione occasionale più che un'entità nosologica ben definita. È infatti noto che l'associazione tra ectopie ventricolari, tachicardia ventricolare non sostenuta e Wolff-Parkinson-White è molto rara, essendo quest'ultima solitamente associata a tachicardie sopraventricolari[6].

Riassunto

L'extrasistolia ventricolare isolata è l'aritmia di più comune riscontro nella pratica clinica. Non tutte le extrasistolie ventricolari sono uguali; esistono, infatti, sottogruppi di pazienti con battiti extrasistolici ventricolari a rischio evolutivo in termini di peggioramento dell'aritmia e comparsa di disfunzione ventricolare sinistra, anche severa. Tali sottogruppi possono essere riconosciuti più facilmente tra i portatori di extrasistolia ventricolare molto frequente e ad origine dal ventricolo sinistro. La disfunzione sistolica conseguente è reversibile alla risoluzione dell'aritmia. L'ablazione mediante radiofrequenza ci permette di ottenere tali risultati in modo efficace e sicuro e va quindi considerata la terapia di elezione. Riportiamo un caso di disfunzione ventricolare sinistra in assenza di segni di cardiopatia strutturale, secondario ad extrasistolia ventricolare sinistra evoluta in *run* di tachicardia ventricolare non sostenuta, trattata efficacemente mediante ablazione del *focus* aritmico.

Parole chiave: Ablazione con radiofrequenza; Disfunzione ventricolare sinistra; Extrasistolia ventricolare.

Bibliografia

1. Wang K, Hodges M. The premature ventricular complex as a diagnostic aid. Ann Intern Med 1992; 117: 766-70.
2. Massie BM, Fisher SG, Radford M, et al. Effect of amiodarone on clinical status and left ventricular function in patients with congestive heart failure. CHF-STAT Investigators. Circulation 1996; 93: 2128-34.
3. Duffee DF, Shen WK, Smith HC. Suppression of frequent premature ventricular contractions and improvement of left ventricular function in patients with presumed idiopathic dilated cardiomyopathy. Mayo Clin Proc 1998; 73: 430-3.
4. Chugh SS, Shen WK, Luria DM, Smith HC. First evidence of premature ventricular complex-induced cardiomyopathy: a potentially reversible cause of heart failure. J Cardiovasc Electrophysiol 2000; 11: 328-9.
5. Takemoto M, Yoshimura H, Ohba Y, et al. Radiofrequency catheter ablation of premature ventricular complexes from right ventricular outflow tract improves left ventricular dilation and clinical status in patients without structural heart disease. J Am Coll Cardiol 2005; 45: 1259-65.
6. Homola D. A case of ventricular tachycardia introduced by combined tachycardia with WPW complexes and evoked by orthostasis. Cor Vasa 1964; 103: 240-8.
7. Buxton AE, Waxman HL, Marchlinski FE, Simson MB, Cassidy D, Josephson ME. Right ventricular tachycardia: clinical and electrophysiologic characteristics. Circulation 1983; 68: 917-27.
8. Proclemer A, Ciani R, Feruglio GA. Right ventricular tachycardia with left bundle branch block and inferior axis morphology: clinical and arrhythmological characteristics in 15 patients. Pacing Clin Electrophysiol 1989; 12: 977-89.
9. Lemery R, Brugada P, Della Bella P, Dugernier T, van den Dool A, Wellens HJ. Nonischemic ventricular tachycardia. Clinical course and long-term follow-up in patients without clinically overt heart disease. Circulation 1989; 79: 990-9.
10. Barold HS, Hesselson AB, Jollis J, Wharton JM, Bahnson TD. Concealed mechanical bradycardia: an indication for permanent pacemaker implantation. Pacing Clin Electrophysiol 1998; 21: 2007-8.
11. Tada H, Ito S, Shinbo G, et al. Significance and utility of plasma brain natriuretic peptide concentrations in patients with idiopathic ventricular arrhythmias. Pacing Clin Electrophysiol 2006; 29: 1395-403.
12. Delise P. Aritmie: diagnosi, prognosi e terapia. III edizione. Roma: CESI, 2004: 629-701.
13. Shiraishi H, Ishibashi K, Urao N, et al. A case of cardiomyopathy induced by premature ventricular complexes. Circ J 2002; 66: 1065-7.
14. Satish OS, Yeh KH, Wen MS, Wang CC. Premature ventricular contraction-induced concealed mechanical bradycardia and dilated cardiomyopathy: reversal with radiofrequency catheter ablation. J Cardiovasc Electrophysiol 2005; 16: 88-91.
15. Rhee KH, Jung JY, Rhee KS, et al. Tachycardiomyopathy induced by ventricular premature complexes: complete recovery after radiofrequency catheter ablation. Korean J Intern Med 2006; 21: 213-7.
16. Sternick EB, Correa F, Negri R, Scarpelli RB, Gerken LM. Reversible cardiomyopathy provoked by focal ventricular arrhythmia originating from the base of the posterior papillary muscle. J Interv Card Electrophysiol 2009; 25: 67-72.
17. Dandamudi G, Rampurwala AY, Mahenthiran J, Miller JM, Das MK. Persistent left ventricular dilatation in tachycardia-induced cardiomyopathy patients after appropriate treatment and normalization of ejection fraction. Heart Rhythm 2008; 5: 1111-4.