- Copyright - Il Pensiero Scientifico Editore downloaded by IP 216.73.216.151 Mon, 14 Jul 2025, 21:29:49

Ecocardiografia tridimensionale transtoracica in tempo reale. Applicazioni, vantaggi e limiti per lo studio delle valvulopatie

Eustachio Agricola, Luigi P. Badano, Donato Mele, Maurizio Galderisi, Roberto Spoladore, Michele Oppizzi, Susanna Sciomer, Stefano Nistri, Piercarlo Ballo, Simona Buralli, Antonello D'Andrea, Arcangelo D'Errico, Maria Angela Losi, Chiara Gardini, Alberto Margonato, Paolo Nicola Marino, Sergio Mondillo

a nome del Gruppo di Studio di Ecocardiografia della Società Italiana di Cardiologia

Key words:
Aortic valve; Cardiac surgery; Mitral valve; Three-dimensional echocardiography; Tricuspid valve.

The introduction of three-dimensional echocardiography and its evolution from time-consuming and cumbersome off-line reconstruction to real-time volumetric technique (real-time three-dimensional echocardiography) are one of the most significant advances in ultrasound imaging of the heart of the past decade. This imaging modality currently provides realistic views of cardiac valves capable of demonstrating the anatomy of various heart valve diseases in a unique, noninvasive manner. In addition, real-time three-dimensional echocardiography offers completely new views of the valves and surrounding structures, and allows accurate quantification of severity of valve disease. This article reviews the advantages of real-time three-dimensional echocardiography in assessing heart valves and shows also technological limitations in order to provide the scientific basis for its clinical use.

(G Ital Cardiol 2010; 11 (7-8): 540-548)

© 2010 AIM Publishing Srl

Ricevuto il 6 novembre 2008; nuova stesura il 24 febbraio 2009; accettato il 25 febbraio 2009.

Per la corrispondenza:

Dr. Eustachio Agricola

Divisione di Cardiologia Diagnostica Non Invasiva Dipartimento Cardio-Toraco-Vascolare Ospedale San Raffaele, IRCCS
Via Olgettina, 60
20132 Milano
E-mail:
agricola.eustachio@hsr.it

Lo studio delle malattie valvolari è uno degli aspetti più complessi dell'ecocardiografia. Attualmente la tecnica transtoracica bidimensionale (2D), includendo l'analisi Doppler e color Doppler, costituisce la metodica più utilizzata per l'approccio diagnostico iniziale e di routine giornaliera nello studio delle valvulopatie, tuttavia questa tecnica ha dei limiti legati essenzialmente all'impossibilità di valutare le valvole nella loro reale struttura tridimensionale (3D) attraverso un unico piano di scansione. L'esame transesofageo 2D, in genere eseguito in seconda battuta, è spesso conclusivo ma a sua volta ha dei limiti, fra cui quello della semi-invasività. Negli ultimi anni l'ecocardiografia 3D, ed in particolare quella in tempo reale (RT), è emersa come una tecnica in grado di aumentare il contenuto informativo dell'esame ecocardiografico[1]. Anche se la maggior parte degli studi in merito all'utilizzo della modalità 3D-RT è riportata da centri terziari e spesso dedicati alla ricerca, tuttavia l'approccio 3D-RT rappresenta attualmente un utile complemento diagnostico all'esame 2D standard nello studio delle valvulopatie. Questa rassegna ha lo scopo di analizzare lo stato dell'arte relativamente all'utilizzo dell'ecocardiografia 3D-RT transtoracica per la diagnosi, la valutazione morfo-funzionale e la quantificazione delle lesioni stenotiche e delle insufficienze nell'ambito delle principali malattie valvolari.

Valvulopatie mitraliche

La valutazione della valvola mitrale costituisce una delle principali applicazioni dell'ecocardiografia 3D. Inizialmente questa valvola è stata studiata mediante tecniche di ricostruzione 3D, basate su una serie di sezioni 2D ottenute con l'approccio transesofageo *gated*[2]; i successivi sviluppi tecnologici hanno consentito l'applicazione dell'ecocardiografia 3D-RT transtoracica[3] e, del tutto recentemente, dell'ecocardiografia 3D-RT transesofagea[4-6].

Anatomia della valvola mitrale

La valvola mitrale è una struttura complessa che comprende sei distinti elementi costitutivi integrati tra loro sia strutturalmente che funzionalmente: i lembi, le commissure, l'anello, le corde tendinee, i muscoli papillari e il miocardio sottostante. Ciascuno di questi elementi può essere più accuratamente studiato in modalità 2D integrando l'approccio transtoracico e transesofageo. Pertanto, il vantaggio clinico dell'approccio 3D non è la capacità di visualizzare strutture altrimenti non visualizzabili ma la possibilità di rappresentare (e non più ricostruire mentalmente) i singoli componenti dell'apparato valvolare nella loro complessa struttura 3D e nei loro reciproci rapporti spaziali. Ciò viene ottenuto grazie alla visualizzazione delle immagini in modalità pro-

- Copyright - Il Pensiero Scientifico Editore downloaded by IP 216.73.216.151 Mon, 14 Jul 2025, 21:29:49

Chiave di Lettura

Ragionevoli certezze. L'ecocardiografia tridimensionale in tempo reale (3D-RT) deve essere considerata una metodica complementare e non alternativa a quella bidimensionale (2D), con il vantaggio di rappresentare i singoli componenti dell'apparato valvolare nella loro complessa struttura 3D e nei loro reciproci rapporti spaziali. L'ecocardiografia 3D-RT trova spazio applicativo nello studio del meccanismo di rigurgito mitralico e nell'identificazione della lesione colpevole. In questo ambito l'ecocardiografia 3D-RT è superiore all'esame transtoracico 2D ed equivalente all'ecocardiografia 2D/3D transesofagea nella corretta identificazione del meccanismo di rigurgito di tipo I (erosioni, perforazioni) e tipo II (prolasso, *flail*) oltre che nella precisa identificazione del segmento/*scallop* coinvolto nel processo patologico. L'ecocardiografia 3D-RT è divenuta oggi la metodica non invasiva di riferimento nella valutazione dell'area valvolare anatomica della stenosi mitralica. Il modesto utilizzo dell'ecocardiografia 3D-RT nello studio della valvola aortica è riconducibile alla limitata quantità di tessuto che costituisce le cuspidi aortiche e alla frequente presenza di degenerazioni calcifiche, entrambi fattori causali di artefatti da *drop-out* e da attenuazione. Alcune potenziali applicazioni riguardano la valutazione morfo-funzionale della valvola nel caso di bicuspidia, vegetazioni endocarditiche e loro complicanze (erosione o perforazione di cuspidi), quantificazione del rigurgito e stenosi. La visualizzazione contemporanea dei tre lembi tricuspidali e dell'anello da parte dell'ecocardiografia 3D-RT ha permesso un approccio diagnostico nuovo a questa valvulopatia permettendo, come nel caso della valvulopatia mitralica, la corretta identificazione del meccanismo di rigurgito e un'ottimale quantificazione della stenosi.

Questioni aperte. Fattori di carattere tecnico (risoluzione spaziale e temporale, dimensioni della sonda, finestra acustica transtoracica del paziente) riducono la fattibilità nell'ottenere ricostruzioni 3D di utilità clinica nella pratica quotidiana. Inoltre, reali potenzialità cliniche, quali ad esempio la possibilità di fornire dati relativi a diverse forme e dimensioni dell'anello tricuspidalico e mitralico, misure di coaptazione e di *tenting* dei lembi, ecc., non sono state ancora esplorate.

Le ipotesi. Nel prossimo futuro, la possibilità di acquisire dataset con elevata risoluzione temporale e spaziale, e dati 3D color Doppler con ampio angolo con sonde di minori dimensioni dovrebbe essere fattibile, con il vantaggio di ottenere ricostruzioni 3D clinicamente utili con un minor numero di artefatti in un maggior numero di pazienti.

spettica e all'infinito numero di piani ottenibili sia in modalità prospettica che nella ricostruzione multiplanare (MPR). I principali vantaggi della metodica 3D risiedono nella possibilità di trasferire le informazioni morfologiche e funzionali relative alle strutture valvolari in maniera diretta, oggettiva e quantitativa e nella conoscenza dei rapporti spaziali tra le valvole e strutture cardiache circostanti[7]. Esistono, tuttavia, alcuni limiti dell'ecocardiografia 3D-RT nello studio della valvola mitrale e, fra questi, l'incapacità di visualizzare in modo ottimale alcune componenti di piccole dimensioni ed elevata mobilità, come corde tendinee rotte. Ciò è sostanzialmente dovuto alla limitata risoluzione spaziale ed al *frame rate* non elevato dell'ecocardiografia 3D-RT. Pertanto la metodica 3D-RT va essenzialmente considerata come un'integrazione dell'ecocardiografia 2D standard nello studio dell'anatomia funzionale dell'apparato valvolare mitralico.

Il dataset 3D-RT per lo studio della valvola mitrale può essere ottenuto utilizzando differenti modalità di acquisizione: quella RT con volume di scansione limitato (circa 60 x 30°); quella *full-volume* che, mettendo insieme i dataset di quattro o più cicli cardiaci consecutivi, permette l'acquisizione di un volume maggiore (fino a 100 x 100°); e, infine, la modalità *zoom* RT che, limitando il volume di acquisizione ad una ristretta porzione anatomica, permette di aumentare significativamente la risoluzione temporale. Ognuna di queste modalità di acquisizione può essere effettuata da diverse finestre acustiche e va scelta in relazione all'elemento dell'apparato mitralico che si intende studiare. Ad esempio, l'acquisizione *zoom* RT dalla finestra apicale è, a nostro avviso, la modalità ottimale per la visualizzazione in prospettiva, l'analisi e la ricostruzione in MPR dei lembi e dell'anello mitralico; le modalità RT e *full-volume* dall'approccio parasternale sono invece utili per la visualizzazione e l'analisi dell'apparato sottovalvolare (muscoli papillari e corde), in particolare in caso di coinvolgimento reumatico permettendo la valutazione del grado di fusione e retrazione cordale e conseguente riduzione degli spazi intercordali, e nella patologia degenerativa dove permette di apprezzare il coinvolgimento (allungamento) di specifici gruppi di corde interessate nel processo degenerativo. Dal dataset apicale è anche possibile ottenere (sia RT che in *off-line*) sezioni anatomiche in *volume rendering* della valvola mitrale come la visualizzazione "chirurgica" o *en-face* con punto di osservazione dall'atrio sinistro: con questo approccio si riproduce la visione della valvola che ha il cardiochirurgo al tavolo operatorio e che non può essere ottenuta con la metodica 2D né transtoracica né transesofagea. La visualizzazione *en-face* della valvola permette l'identificazione dei singoli *scallop* dei lembi mitralici, dei *cleft* e dell'anello (Figura 1). Ribaltando il piano di osservazione si può visualizzare la valvola mitrale dal lato ventricolare. Questo approccio è utile soprattutto per lo studio delle commissure e dell'apparato cordale. Per aumentare l'accuratezza diagnostica della valutazione della valvola mitrale è fondamentale

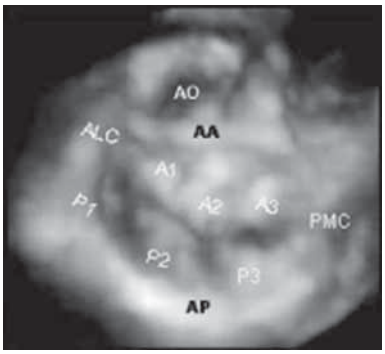

Figura 1. *Visione "chirurgica" o "en face" dall'atrio sinistro della valvola mitrale in modalità rendering. Tale visione permette di apprezzare gli elementi anatomici della valvola.*
A1, A2, A3 = scallop laterale, centrale e mediale del lembo anteriore; AA = anello anteriore; ALC = commissura antero-laterale; AO = valvola aortica; AP = anello posteriore; P1, P2, P3 = scallop laterale, centrale e mediale del lembo posteriore suddivisi dai cleft; PMC = commissura postero-mediale.

- Copyright - Il Pensiero Scientifico Editore downloaded by IP 216.73.216.151 Mon, 14 Jul 2025, 21:29:49

combinare all'analisi *en-face*, quella dei piani longitudinali e MPR[8,9].

Attualmente, grazie allo sviluppo di software dedicati (TomTec, Qlab versione 6) è possibile effettuare, oltre che una valutazione qualitativa e descrittiva dell'anatomia della valvola mitrale, anche un esame quantitativo con la misura delle dimensioni dell'anello[10] (Figura 2), del volume di *tenting*, della distanza di coaptazione[11] (Figura 3), della superficie prolassante dei lembi, dell'angolo tra anello mitralico ed aortico, ecc.. Questa analisi avanzata che sfrutta il dataset 3D permette di disporre di informazioni potenzialmente utili al cardiochirurgo al fine di una pianificazione personalizzata dell'intervento e cioè per la scelta della tecnica ricostruttiva da adottare, del tipo e delle dimensioni dell'anello protesico, ecc.[12,13].

Insufficienza mitralica

La valutazione dell'insufficienza mitralica prevede tre fasi principali: 1) la quantificazione del rigurgito; 2) l'identificazione del meccanismo; 3) l'identificazione della lesione colpevole. Ciascuna di queste fasi può essere affrontata in modo accurato utilizzando la metodica 2D standard transtoracica/transesofagea. L'ecocardiografia 3D-RT va considerata una metodica complementare e non alternativa a quella 2D: essa permette un aumento di accuratezza nelle fasi 2 e 3 del processo diagnostico e può consentire di evitare il ricorso all'ecocardiografia transesofagea preoperatoria, almeno nei pazienti con buona finestra acustica transtoracica.

Poiché la stima quantitativa del rigurgito mitralico ha un valore prognostico, sarebbe molto utile disporre di un

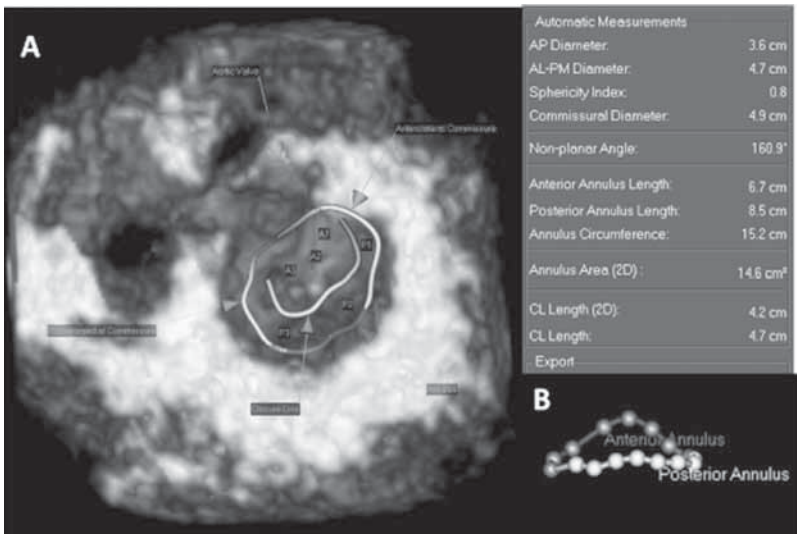

Figura 2. *Analisi morfometrica del dataset tridimensionale dell'anello mitralico. Il* pannello A *mostra la ricostruzione della forma dell'anello e della linea di chiusura dei lembi, sovrapposta all'immagine in modalità rendering della valvola.* A destra *sono mostrati i risultati dell'analisi quantitativa delle dimensioni e della morfologia dell'anello mitralico; il* pannello B *illustra l'analisi laterale della ricostruzione tridimensionale che mostra la forma a sella dell'anello mitralico.*
A1, A2, A3 = scallop laterale, centrale e mediale del lembo anteriore; P1, P2, P3 = scallop laterale, centrale e mediale del lembo posteriore suddivisi dai cleft.

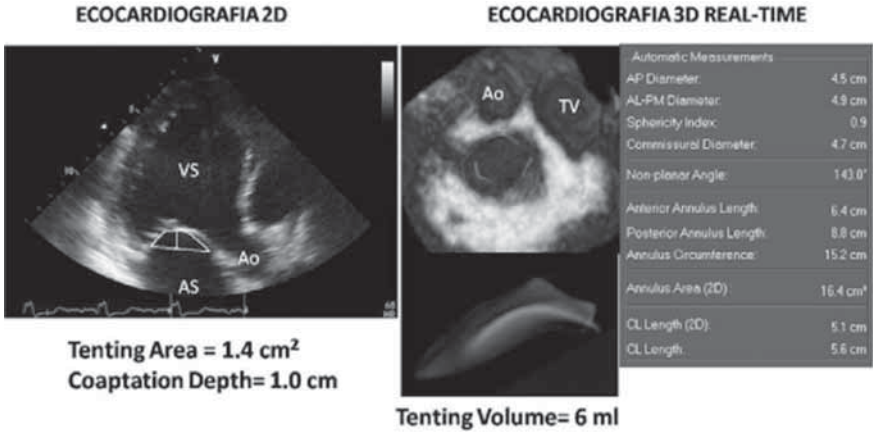

Figura 3. *Differente valutazione quantitativa del meccanismo dell'insufficienza mitralica funzionale con ecocardiografia bidimensionale* (pannello sinistro) *e tridimensionale in tempo reale* (pannello destro). *La metodica tridimensionale permette di valutare quantitativamente le dimensioni e la forma dell'anello, consentendo al cardiochirurgo la pianificazione dell'intervento, ed il volume del tenting mitralico.*
Ao = valvola aortica; AS = atrio sinistro; TV = valvola tricuspide; VS = ventricolo sinistro.

- Copyright - Il Pensiero Scientifico Editore downloaded by IP 216.73.216.151 Mon, 14 Jul 2025, 21:29:49

metodo preciso e nello stesso tempo facile e rapido da applicare per quantificare il volume e l'orifizio rigurgitante. Purtroppo tutti i metodi che si basano sul color Doppler 2D hanno limiti di vario tipo (tecnici e fisiologici)[14]. L'ecocardiografia 3D-RT in modalità color Doppler non ha consentito, fino ad oggi, di superare tali limiti e la sua applicazione non si è diffusa per la quantificazione del rigurgito. L'informazione aggiuntiva che l'ecocardiografia 3D-RT offre rispetto al color Doppler 2D è la rappresentazione spaziale del jet rigurgitante in atrio sinistro, la visualizzazione contemporanea di più jet di rigurgito e della loro origine rispetto alla rima di coaptazione. Khanna et al.[15] hanno descritto la possibilità di misurare direttamente l'area della vena contracta con ecocardiografia 3D-RT e hanno ottenuto buone correlazioni con il metodo PISA standard (Figura 4). In realtà, il contributo maggiore dell'ecocardiografia 3D-RT color Doppler all'analisi quantitativa del rigurgito mitralico viene dato dalla maggiore accuratezza dell'analisi della forma della sezione "trasversa" della vena contracta. Infatti, quanto più questa si allontana dalla forma rotonda tanto più risulta inattendibile la sua quantificazione con il metodo 2D standard.

L'ecocardiografia 3D-RT trova grande spazio applicativo nello studio del meccanismo di rigurgito e nell'identificazione della lesione colpevole. In questo ambito l'ecocardiografia 3D-RT è superiore all'esame transtoracico 2D ed equivalente all'ecocardiografia 2D/3D transesofagea nella corretta identificazione del meccanismo di rigurgito di tipo I (erosioni, perforazioni) e tipo II (prolasso, *flail*) oltre che nella precisa identificazione del segmento/*scallop* coinvolto nel processo patologico[7,16]. La rappresentazione *en-face volume rendering* ed i successivi piani longitudinali e MPR passanti per i singoli *scallop* valvolari ottenuti dalla finestra apicale sono il metodo ottimale di ricostruzione della valvola mitrale per l'identificazione sia di perdite di sostanza nei lembi (perforazioni, *cleft*, erosioni: tipo I) che per la diagnosi di prolasso dei singoli segmenti (tipo II). Nell'ambito dei meccanismi tipo I da perdita di sostanza, spesso frequenti fenomeni di *drop-out* possono portare ad un'erronea diagnosi di presenza di perdita di sostanza all'interno dei lembi mitralici. Tali artefatti possono essere ridotti con una giusta ottimizzazione dei *gain*. Nella Figura 5 è riportato un tipico esempio di erosione di entrambi i lembi in corrispondenza di A3-P3 e di lacerazione di P3 in *en-face volume rendering*. Le Figure 6 e 7 mostrano diversi esempi di prolasso del lembo posteriore in *en-face volume rendering*. Rispetto all'esame 2D standard, l'ecocardiografia 3D-RT offre maggiori informazioni sull'estensione del prolasso in termini di superficie interessata, di coinvolgimento dei segmenti paracommissurali nelle lesioni complesse e di identificazione di *cleft* fisiologici e/o accessori più o meno accentuati, responsabili o corresponsabili del meccanismo di rigurgito.

In definitiva, nella valutazione dell'insufficienza mitralica attualmente l'ecocardiografia 3D-RT costituisce una metodica complementare all'ecocardiografia 2D transtoracica/transesofagea e contribuisce essenzialmente a definire il meccanismo di rigurgito, l'anatomia patologica e la lesione di interesse. L'ecocardiografia 3D-RT può quindi essere considerata alternativa all'ecocardiografia 2D transesofagea e conclusiva nei pazienti con buona finestra acustica transtoracica[17].

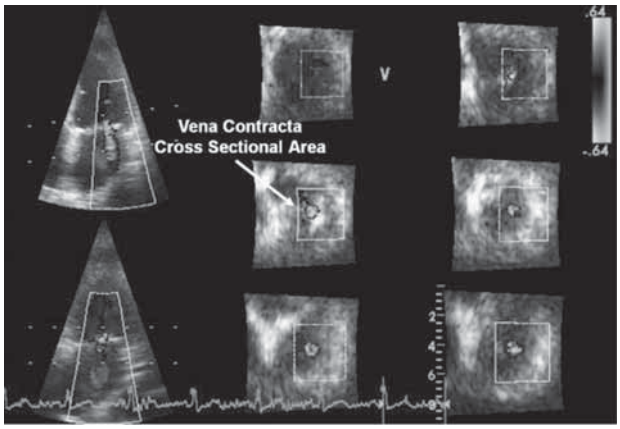

Figura 4. *Esempio di sezione trasversale della porzione prossimale del jet di rigurgito mitralico che permette di valutare la forma e l'estensione dell'area color di minor ampiezza che rappresenta l'area della sezione trasversa della vena contracta.*

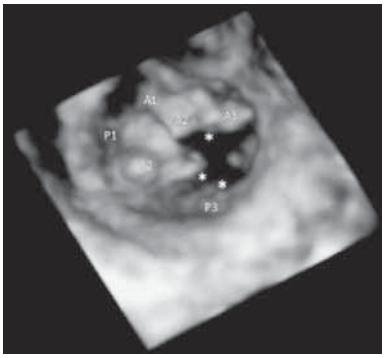

Figura 5. *Visualizzazione "en-face" della valvola mitrale. Erosione di A3-P3 e lacerazione di P3* (asterischi).
A1, A2, A3 = scallop laterale, centrale e mediale del lembo anteriore; P1, P2, P3 = scallop laterale, centrale e mediale del lembo posteriore suddivisi dai cleft.

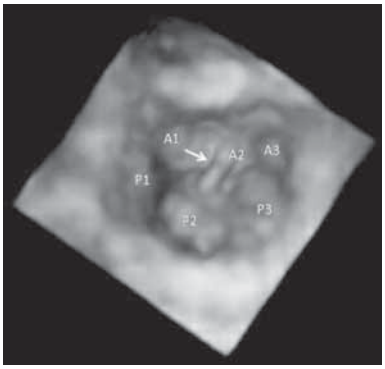

Figura 6. *Visualizzazione "en-face" della valvola mitrale che mostra prolasso di P2 e P3 e flail (rottura di corda di P2)* (freccia).
A1, A2, A3 = scallop laterale, centrale e mediale del lembo anteriore; P1, P2, P3 = scallop laterale, centrale e mediale del lembo posteriore suddivisi dai cleft.

- Copyright - Il Pensiero Scientifico Editore downloaded by IP 216.73.216.151 Mon, 14 Jul 2025, 21:29:49

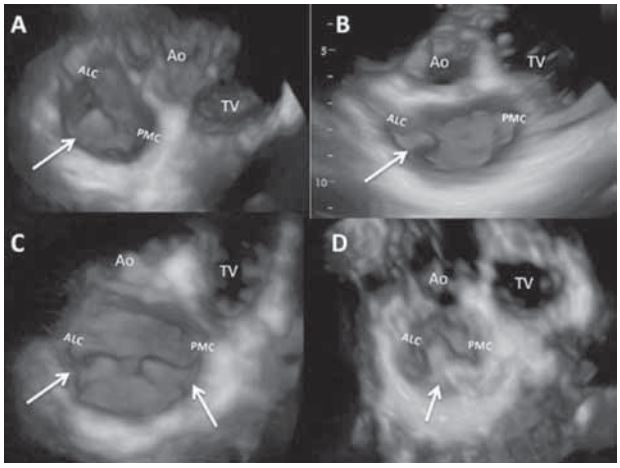

Figura 7. *Sezioni chirurgiche (en-face) della valvola mitrale che mostrano diverse modalità di prolasso* (freccia). A: *prolasso di P2.* B: *prolasso di P1.* C: *prolasso di P1 e P3.* D: *prolasso del lembo posteriore più accentuato in P2 e P3.*
ALC = commissura antero-laterale; Ao = valvola aortica; PMC = commissura postero-mediale; TV = valvola tricuspide.

Stenosi mitralica

L'ecocardiografia 3D-RT è oggi la metodica non invasiva di riferimento nella valutazione dell'area valvolare anatomica della stenosi mitralica. Inoltre, risulta molto utile nella caratterizzazione anatomica dell'apparato valvolare e nel monitoraggio durante procedura di valvuloplastica mitralica.

In confronto con la metodica 2D convenzionale nel calcolo dell'area valvolare mitralica, l'ecocardiografia 3D-RT mostra una correlazione maggiore con il *gold standard* emodinamico rappresentato dalla formula di Gorlin ed anche una maggiore riproducibilità[18,19]. Le ragioni di ciò risiedono nella possibilità di: a) orientare il piano di sezione parallelo all'orifizio valvolare permettendo di effettuare planimetrie più accurate rispetto a quelle ottenibili con metodica 2D standard (spesso oblique); b) selezionare esattamente, tra gli infiniti piani trasversali passanti in senso cranio-caudale lungo l'apparato valvolare mitralico, quello dove effettuare la misurazione della più piccola area mitralica disponibile (Figura 8).

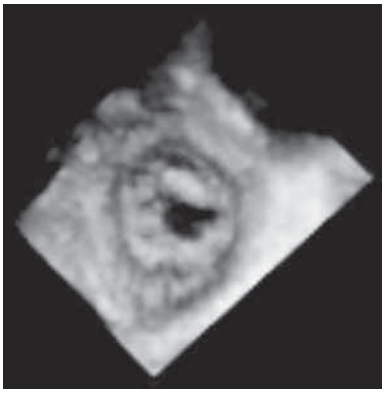

Figura 8. *Visualizzazione "en-face" di una valvola mitrale con stenosi reumatica. Si noti la severa riduzione dell'area valvolare anatomica con fusione di entrambe le commissure (la fusione è più estesa in corrispondenza della commissura antero-laterale).*

La valutazione morfo-funzionale si basa sull'esame della motilità e dello spessore dei lembi nonché del grado di calcificazione e di compromissione dell'apparato sottovalvolare (corde e muscoli papillari). Tutto ciò confluisce nel calcolo dello *score* mitralico il cui valore permette di esprimere un giudizio sulla fattibilità o meno delle procedure riparative (percutanea o chirurgica). Anche in quest'ambito l'ecocardiografia 3D-RT ha un valore aggiunto rispetto all'ecocardiografia 2D standard, in particolare per quanto riguarda la valutazione di spessori, motilità e distribuzione del calcio valvolare, poiché la riproducibilità interosservatore è maggiore; viceversa, l'ecocardiografia 3D-RT non offre elementi aggiuntivi nello studio dell'apparato sottovalvolare[19].

La facilità di acquisizione delle immagini mediante ecocardiografia 3D-RT permette l'immediata valutazione in sala di emodinamica del risultato di procedure di valvuloplastica dall'approccio transtoracico, sia in termini di area valvolare residua post-dilatazione che di eventuali complicanze (quali, ad es., lacerazioni di lembi, comparsa di insufficienza mitralica emodinamicamente significativa, versamento pericardico)[20]. Va ricordato che immediatamente dopo la valvuloplastica i cambiamenti di compliance dell'atrio e del ventricolo sinistro, assieme alle irregolarità del neo-orifizio mitralico, limitano l'accuratezza dei metodi della pressione di dimezzamento e planimetrico 2D standard nel calcolo dell'area valvolare.

Valvulopatie aortiche

Rispetto alle patologie della valvola mitrale, l'esperienza nella valutazione delle patologie aortiche è più limitata e nella maggior parte dei casi realizzata utilizzando l'approccio transesofageo 3D *gated*[21-26]. Il modesto utilizzo dell'ecocardiografia 3D-RT nello studio della valvola aortica è riconducibile alla limitata quantità di tessuto che costituisce le cuspidi aortiche e alla frequente presenza di degenerazioni calcifiche, entrambi fattori causa di artefatti da *drop-out* e da attenuazione. Anche se una ricostruzione 3D della valvola aortica è ottenibile in un'elevata percentuale di pazienti (circa 80%), tuttavia solo in circa il 20% dei casi è possibile ottenere una ricostruzione 3D *volume rendering* di sicuro valore diagnostico sia con approccio 3D transtoracico che transesofageo[6,27] (Figura 9).

Nello studio della valvola aortica i migliori risultati con l'ecocardiografia 3D-RT si ottengono utilizzando l'approccio parasternale "alto" sinistro o destro, mentre la finestra apicale è meno adeguata poiché pone la valvola aortica in un campo di scansione più lontano.

Alcune potenziali applicazioni riguardano la valutazione morfo-funzionale della valvola nel caso di bicuspidia (Figura 10), vegetazioni endocarditiche e loro complicanze (ad es. erosione o perforazione di cuspidi, quantificazione del rigurgito e stenosi). Per la quantificazione della stenosi il calcolo dell'area valvolare può essere ottenuto utilizzando il metodo planimetrico o il principio dell'equazione di continuità. L'area planimetrica misurata su ricostruzione *volume rendering* ottenuta con 3D-RT risulta fattibile in una bassa percentuale di casi e non particolarmente accurata data l'elevata frequenza di artefatti. Anche con metodica 3D-RT transesofagea un'ottimale visualizzazione della valvola aortica risulta possibile in una bassa percentuale

- Copyright - Il Pensiero Scientifico Editore downloaded by IP 216.73.216.151 Mon, 14 Jul 2025, 21:29:49

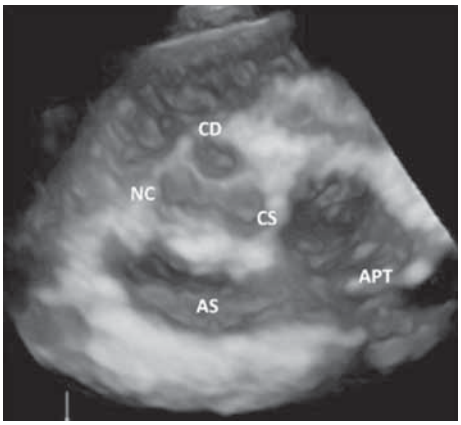

Figura 9. *Valvola aortica normale vista dall'aorta.*
APT = tronco dell'arteria polmonare; AS = atrio sinistro; CD = cuspide destra; CS = cuspide sinistra; NC = cuspide non coronarica.

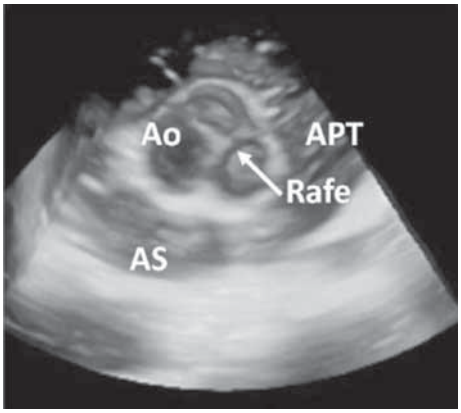

Figura 10. *Valvola aortica bicuspide con rafe. Immagine sistolica di una valvola aortica bicuspide stenotica con la cuspide sana aperta (cuspide non coronarica).*
Ao = valvola aortica; APT = tronco dell'arteria polmonare; AS = atrio sinistro.

di casi[6,22]. Tuttavia, il calcolo dell'area valvolare aortica con sonda 3D-RT transtoracica, utilizzando il metodo biplano, si è mostrato fattibile e riproducibile nel calcolare l'orifizio valvolare aortico nei pazienti con stenosi aortica[28]. Viceversa, modificando l'equazione di continuità, ovvero sostituendo la gittata sistolica calcolata con metodica Doppler con la gittata sistolica ottenuta mediante calcolo dei volumi ventricolari con metodica ecocardiografica 3D-RT, è possibile ottenere valori di area valvolare aortica più accurati rispetto alle metodiche Doppler o volumetriche 2D standard in confronto al metodo di Gorlin, anche se l'ecocardiografia 3D-RT ha la tendenza ad una lieve sottostima dell'entità della stenosi[29,30].

Valvulopatia tricuspidale

Lo sviluppo di insufficienza tricuspidale è associato ad un aumento della mortalità e morbilità di molte cardiopatie, fra cui le valvulopatie mitraliche e lo scompenso cardiaco[31]. Questa osservazione ha aumentato la motivazione dei cardiochirurghi a riparare la valvola tricuspide nel tentativo di migliorare la prognosi dei pazienti. I risultati attuali, tuttavia, sono piuttosto insoddisfacenti e ciò soprattutto a causa di un'incompleta comprensione preoperatoria dell'anatomia patologica della valvola[32].

Fino all'avvento dell'ecocardiografia 3D-RT, la valutazione della tricuspide era basata sull'esame ecocardiografico 2D che tuttavia non consente, con l'approccio transtoracico, di visualizzare contemporaneamente i tre lembi, mentre con l'approccio transesofageo è possibile visualizzare parzialmente in un'unica proiezione contemporaneamente i tre lembi. L'ecocardiografia 2D transtoracica consente di visualizzare contemporaneamente solo due lembi, pertanto stabilire il ruolo di ogni lembo (soprattutto il posteriore) rispetto agli altri è un compito molto difficile anche per ecocardiografisti esperti. La visualizzazione contemporanea dei tre lembi tricuspidali e dell'anello da parte dell'ecocardiografia 3D-RT ha completamente cambiato l'approccio diagnostico a questa valvulopatia.

Lo studio 3D-RT della valvola tricuspide va condotto utilizzando maggiori guadagni rispetto al normale e un piano parasternale asse lungo modificato, centrando la valvola tricuspide nel volume 3D. Anche la finestra apicale può essere sfruttata utilizzando metodi di acquisizione *full-volume* da cui è possibile ottenere sezioni *en-face volume rendering* della tricuspide dall'atrio destro. In tal modo è possibile visualizzare tutti e tre i lembi della valvola e valutare la loro inserzione all'anello, la relazione con il setto interventricolare (Figura 11) ed i rapporti con le altre strutture cardiache. Nei pazienti con ottima finestra acustica 2D, una buona ricostruzione 3D della valvola tricuspide è fattibile in circa il 90% dei soggetti[33]. Tuttavia frequentemente si osservano fenomeni di *drop-out* limitando a volte la completa visualizzazione dei tre lembi tricuspidali.

La causa più comune di insufficienza tricuspidale è il difetto di coaptazione causato dalla dilatazione del ventricolo destro e/o dell'anello tricuspidale. In tali situazioni, la possibilità di visualizzare l'anello nella sua interezza (Figura 12), la simultanea visualizzazione delle relazioni anatomiche tra i tre lembi, i loro punti di coaptazione e non coaptazione ed il loro movimento durante il ciclo cardiaco

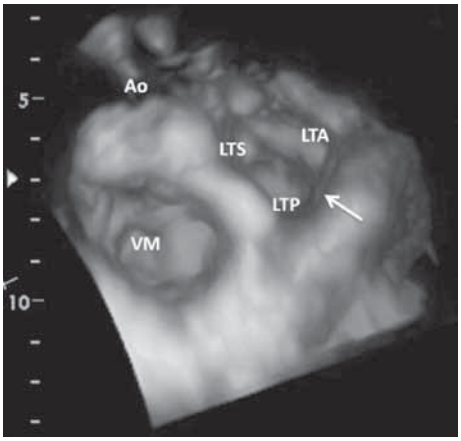

Figura 11. *Valvola tricuspide vista dall'atrio.*
Ao = valvola aortica; LTA = lembo tricuspidale anteriore; LTP = lembo tricuspidale posteriore; LTS = lembo tricuspidale settale; VM = valvola mitrale.

- Copyright - Il Pensiero Scientifico Editore downloaded by IP 216.73.216.151 Mon, 14 Jul 2025, 21:29:49

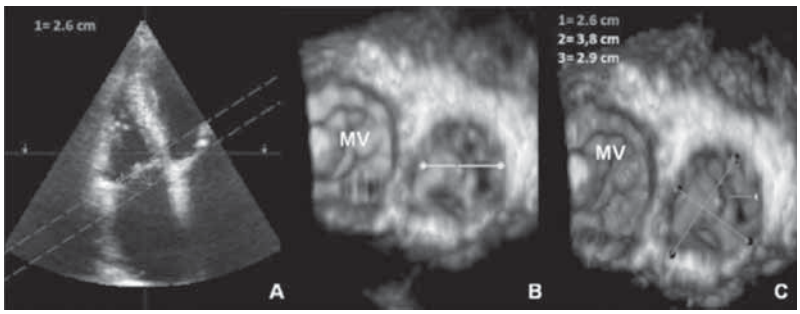

Figura 12. *Confronto tra la misura dell'anello tricuspidale con metodica bidimensionale* (A) *e tridimensionale* (C). *Nel* pannello B *si vede come la misura del diametro dell'anello eseguita sull'immagine in 4 camere apicale in modalità bidimensionale non rappresenti né l'asse minore né l'asse maggiore reali dell'anello tricuspidale. Nel* pannello C*, le misure bidimensionali dell'anello (2.6 cm) sottostimano entrambe gli assi reali dell'anello tricuspidale.*
MV = valvola mitrale.

permettono di comprendere esattamente l'anatomia patologica della valvola ed il meccanismo fisiopatologico del rigurgito (Figura 13)[34,35].

Per quanto riguarda la stenosi tricuspidale, essa non è comune nell'adulto ma in circa l'11% dei pazienti con valvulopatia reumatica si riscontra una stenosi della valvola tricuspide. Un'altra causa di stenosi tricuspidale è la malattia da carcinoide. In genere la diagnosi viene sospettata con l'ecocardiografia 2D sulla base dell'ispessimento e della ridotta mobilità dei lembi valvolari. La gravità della stenosi viene valutata con la tecnica Doppler calcolando i gradienti transvalvolari e la pressione di dimezzamento; a differenza della mitrale, la modalità 2D non permette quasi mai la planimetria diretta dell'orifizio stenotico tricuspidale, che risulta invece molto facilitata con la modalità 3D-RT[36] (Figura 14).

Figura 14. *Stenosi tricuspidale reumatica con piano di osservazione dal versante ventricolare destro. Molto evidente la fusione delle tre commissure con l'orifizio valvolare residuo che può essere facilmente planimetrato con la stessa modalità utilizzata per la stenosi mitralica.*

Valvola polmonare

La valutazione della morfologia della valvola polmonare e del tratto di efflusso del ventricolo destro è di estrema importanza clinica nell'ambito delle patologie congenite che colpiscono questo distretto e per le conseguenti strategie terapeutiche. La sua valutazione è pressoché totalmente dipendente dall'ecocardiogramma transtoracico 2D con risultati spesso insoddisfacenti negli adolescenti e negli adulti. Ad esempio, la misurazione del diametro dell'anulus polmonare e del tratto di efflusso del ventricolo destro mediante ecocardiografia transtoracica 2D porta ad una significativa sottostima rispetto alle misurazioni eseguite con ecocardiografia 3D-RT[37]. Tuttavia la visualizzazione del tratto di efflusso ventricolare destro non sempre risulta ottimale a causa delle proprietà del tessuto che necessita di appropriati settaggi dei *gain* durante l'acquisizione.

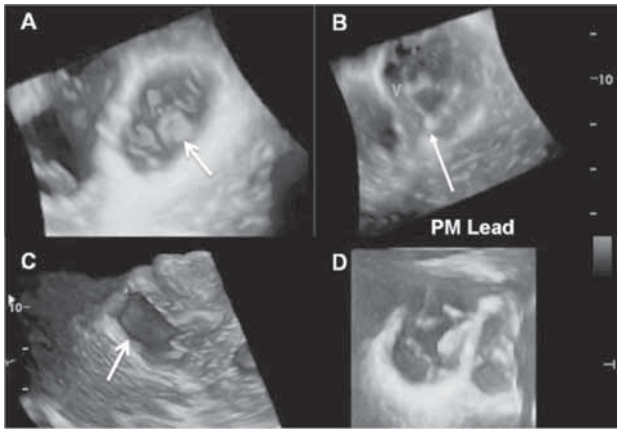

Figura 13. *Differenti meccanismi di rigurgito tricuspidalico.* A: *prolasso del lembo anteriore.* B: *interferenza dell'elettrocatetere del pacemaker (PM) con il lembo anteriore.* C: *avulsione pressoché totale del lembo anteriore come complicanza di biopsia endomiocardica.* D: *ampio difetto di coaptazione da dilatazione dell'anello.*
Da Nucifora et al.[35], modificata.

Conclusioni

Nella valutazione delle patologie valvolari l'ecocardiografia 3D-RT è oggi uno strumento sempre più utilizzato. Questa tecnica è complementare all'ecocardiografia 2D standard, rispetto alla quale fornisce informazioni aggiuntive e migliora l'accuratezza e la riproducibilità di varie valutazioni.

Riassunto

L'introduzione dell'ecocardiografia tridimensionale e la sua evoluzione dalla lenta e noiosa tecnica ricostruttiva *a posteriori* alla tecnica volumetrica in tempo reale sono sicuramente uno dei maggio-

- Copyright - Il Pensiero Scientifico Editore downloaded by IP 216.73.216.151 Mon, 14 Jul 2025, 21:29:49

ri progressi della tecnica ecocardiografica nell'ultima decade. Questa metodica è attualmente in grado di offrirci una visualizzazione realistica delle valvole del cuore per dimostrare l'anatomia delle varie valvulopatie in una maniera davvero unica ed assolutamente non nociva per il paziente. Inoltre, l'ecocardiografia tridimensionale in tempo reale ci presenta una visualizzazione completamente nuova delle valvole e dei loro rapporti con le strutture anatomiche vicine oltre ad un'accurata valutazione della severità della valvulopatia. Questo articolo è una rassegna dei vantaggi offerti dall'ecocardiografia tridimensionale in tempo reale nello studio delle valvulopatie ma anche dei suoi limiti tecnologici in modo da dare al lettore le basi scientifiche per un suo utilizzo razionale.

Parole chiave: Chirurgia cardiaca; Ecocardiografia tridimensionale; Valvola aortica; Valvola mitrale; Valvola tricuspide.

Bibliografia

1. **Yang HS, Bansal RC, Mookadam F, Khandheria BK, Tajik AJ, Chandrasekaran K, for the American Society of Echocardiography. Practical guide for three-dimensional transthoracic echocardiography using a fully sampled matrix array transducer. J Am Soc Echocardiogr 2008; 21: 979-89.**
   Fornisce una guida pratica sulla terminologia di base e sulla tecnologia dell'ecocardiografia tridimensionale, sulle fasi che riguardano l'acquisizione e l'analisi e sulle reali applicazioni cliniche.
2. Salustri A, Becker AE, van Herwerden L, Vletter WB, Ten Cate FJ, Roelandt JR. Three-dimensional echocardiography of normal and pathologic mitral valve: a comparison with two-dimensional transesophageal echocardiography. J Am Coll Cardiol 1996; 27: 1502-10.
3. **Sugeng L, Coon P, Weinert L, et al. Use of real-time 3-dimensional transthoracic echocardiography in the evaluation of mitral valve disease. J Am Soc Echocardiogr 2006; 19: 413-21.**
   Studio della patologia mitralica tramite ecocardiografia tridimensionale in tempo reale: questa fornisce piani di scansione non ottenibili con l'ecocardiografia bidimensionale, oltre ad importanti informazioni come l'identificazione dello *scallop* prolassante, la misurazione dell'area della valvola stenotica, l'identificazione della perforazione e l'integrità del lembo dopo la riparazione.
4. Pothineni KR, Inamdar V, Miller AP, et al. Initial experience with live/real time three-dimensional transesophageal echocardiography. Echocardiography 2007; 24: 1099-104.
5. Pua EC, Idriss SF, Wolf PD, Smith SW. Real-time 3D transesophageal echocardiography. Ultrason Imaging 2004; 26: 217-32.
6. **Sugeng L, Shernan SK, Salgo IS, et al. Live 3-dimensional transesophageal echocardiography initial experience using the fully-sampled matrix array probe. J Am Coll Cardiol 2008; 52: 446-9.**
   Riporta l'iniziale esperienza clinica dell'utilizzo dell'ecocardiografia transesofagea tridimensionale in tempo reale in ambito clinico. È uno studio di fattibilità. Conclude che è fattibile nella maggior parte dei pazienti, fornisce immagini superbe della valvola mitrale, mentre immagini ottimali della valvola aortica e tricuspide si ottengono in una bassa percentuale di pazienti.
7. **Agricola E, Oppizzi M, Pisani M, Maisano F, Margonato A. Accuracy of real-time 3D echocardiography in the evaluation of functional anatomy of mitral regurgitation. Int J Cardiol 2008; 127: 342-9.**
   L'ecocardiografia tridimensionale in tempo reale incrementa il valore diagnostico nel rigurgito mitralico quando l'ecocardiografia transtoracica bidimensionale non è conclusiva, è accurata nel definire eziologia, meccanismo e sede del difetto; ha valore diagnostico simile all'ecocardiografia transesofagea, eccetto per il *flail* mitralico.
8. **Macnab A, Jenkins NP, Ewington I, et al. A method for the morphological analysis of the regurgitant mitral valve using three dimensional echocardiography. Heart 2004; 90: 771-6.**
   Nell'analisi del rigurgito mitralico la sola ricostruzione *en-face* è inadeguata e sono necessarie ricostruzioni longitudinali aggiuntive per assicurare una buona ispezione della morfologia valvolare.
9. Badano LP, Dall'Armellina E, Monaghan MJ, et al. Real-time three-dimensional echocardiography: technological gadget or clinical tool? J Cardiovasc Med 2007; 8: 144-62.
10. Kwan J, Shiota T, Agler DA, et al. Geometric differences of the mitral apparatus between ischemic and dilated cardiomyopathy with significant mitral regurgitation: real-time three-dimensional echocardiography study. Circulation 2003; 107: 1135-40.
11. Watanabe N, Ogasawara Y, Yamaura Y, et al. Quantitation of mitral valve tenting in ischemic mitral regurgitation by transthoracic real-time three-dimensional echocardiography. J Am Coll Cardiol 2005; 45: 763-9.
12. Fabricius AM, Walther T, Falk V, Mohr FW. Three-dimensional echocardiography for planning of mitral valve surgery: current applicability? Ann Thorac Surg 2004; 78: 575-8.
13. De Simone R, Wolf I, Hoda R, et al. Three-dimensional assessment of left ventricular geometry and annular dilatation provides new mechanistic insights into the surgical correction of ischemic mitral regurgitation. Thorac Cardiovasc Surg 2006; 54: 452-8.
14. Khanna D, Miller AP, Nanda NC, Ahmed S, Lloyd SG. Transthoracic and transesophageal echocardiographic assessment of mitral regurgitation severity: usefulness of qualitative and semiquantitative techniques. Echocardiography 2005; 22: 748-69.
15. **Khanna D, Vengala S, Miller AP, et al. Quantification of mitral regurgitation by live three-dimensional transthoracic echocardiographic measurements of vena contracta area. Echocardiography 2004; 21: 737-43.**
    La misurazione dell'area della vena contracta con ecocardiografia tridimensionale in tempo reale color Doppler può essere utilizzata per la quantificazione del rigurgito mitralico ed è più vicina alle misurazioni ottenute con ventricolografia rispetto all'ecocardiografia bidimensionale.
16. **Pepi M, Tamborini G, Maltagliati A, et al. Head-to-head comparison of two- and three-dimensional transthoracic and transesophageal echocardiography in the localization of mitral valve prolapse. J Am Coll Cardiol 2006; 48: 2524-30.**
    L'ecocardiografia tridimensionale transesofagea preoperatoria ha mostrato la più accurata identificazione dell'anatomia della mitrale e, assieme all'ecocardiografia tridimensionale transtoracica, è superiore nella descrizione alle tecniche bidimensionali, tanto da essere considerata un'importante aggiunta nel processo decisionale della riparazione *en-face* della mitrale.
17. Gutiérrez-Chico JL, Zamorano Gomez JL, Rodrigo-López JL, et al. Accuracy of real-time 3-dimensional echocardiography in the assessment of mitral valve prolapse. Is transesophageal echocardiography still mandatory? Am Heart J 2008; 155: 694-8.
18. Sugeng L, Weinert L, Lammertin G, et al. Accuracy of mitral valve area measurement using transthoracic rapid freehand 3-dimensional scanning: comparison with noninvasive and invasive methods. J Am Soc Echocardiogr 2003; 16: 1292-300.
19. **Zamorano J, Cordeiro P, Sugeng L, et al. Real-time three-dimensional echocardiography for rheumatic mitral valve stenosis evaluation: an accurate and novel approach. J Am Coll Cardiol 2004; 43: 2091-6.**
    Nel valutare la stenosi della valvola mitralica reumatica l'ecocardiografia tridimensionale in tempo reale mostra migliore

- Copyright - Il Pensiero Scientifico Editore downloaded by IP 216.73.216.151 Mon, 14 Jul 2025, 21:29:49

concordanza coi risultati ottenuti invasivamente rispetto all'ecocardiografia bidimensionale, mostrando inoltre un'alta riproducibilità e accuratezza.

20. Zamorano J, Perez de Isla L, Sugeng L, et al. Non-invasive assessment of mitral valve area during percutaneous balloon mitral valvuloplasty: role of real-time 3D echocardiography. Eur Heart J 2004; 25: 2086-91.
21. Nanda NC, Roychoudhury D, Chung SM, Kim KS, Ostlund V, Klas B. Quantitative assessment of normal and stenotic aortic valve using transesophageal three-dimensional echocardiography. Echocardiography 1994; 11: 617-25.
22. Ge S, Warner JG Jr, Abraham TP, et al. Three-dimensional surface area of the aortic valve orifice by three-dimensional echocardiography: clinical validation of a novel index for assessment of aortic stenosis. Am Heart J 1998; 136: 1042-50.
23. Gilon D, Cape EG, Handschumacher MD, et al. Effect of three-dimensional valve shape on the hemodynamics of aortic stenosis: three-dimensional echocardiographic stereolithography and patient studies. J Am Coll Cardiol 2002; 40: 1479-86.
24. Kasprzak JD, Salustri A, Roelandt JR, Cornel JH. Comprehensive analysis of aortic valve vegetation with anyplane, paraplane, and three-dimensional echocardiography. Eur Heart J 1996; 17: 318-20.
25. Samal AK, Nanda N, Thakur AC, et al. Three-dimensional echocardiographic assessment of Lambl's excrescences on the aortic valve. Echocardiography 1999; 16: 437-41.
26. Espinola-Zavaleta N, Muñoz-Castellanos L, Attié F, et al. Anatomic three-dimensional echocardiographic correlation of bicuspid aortic valve. J Am Soc Echocardiogr 2003; 16: 46-53.
27. Kasprzak JD, Salustri A, Roelandt JR, Ten Cate FJ. Three-dimensional echocardiography of the aortic valve: feasibility, clinical potential, and limitations. Echocardiography 1998; 15: 127-38.
28. **Blot-Souletie N, Hébrard A, Acar P, Carrié D, Puel J. Comparison of accuracy of aortic valve area assessment in aortic stenosis by real time three-dimensional echocardiography in biplane mode versus two-dimensional transthoracic and transesophageal echocardiography. Echocardiography 2007; 24: 1065-72.**
    Nel valutare l'area valvolare nella stenosi aortica utilizzando l'equazione di continuità, l'ecocardiografia tridimensionale in tempo reale con metodo biplano è riproducibile e assimilabile per accuratezza all'ecocardiografia transtoracica e transesofagea bidimensionale.
29. **Poh KK, Levine RA, Solis J, et al. Assessing aortic valve area in aortic stenosis by continuity equation: a novel approach using real-time three-dimensional echocardiography. Eur Heart J 2008; 29: 2526-35.**
    Modificando l'equazione di continuità, sostituendo la gittata sistolica calcolata con ecocardiografia bidimensionale con quella del tratto di efflusso del ventricolo sinistro ottenuta con metodica ecocardiografica tridimensionale in tempo reale color Doppler, si ottengono valori più accurati di area valvolare nella stenosi aortica, comprendendo anche l'ipertrofia superiore del setto.
30. **Gutiérrez-Chico JL, Zamorano JL, Prieto-Moriche E, et al. Real-time three-dimensional echocardiography in aortic stenosis: a novel, simple, and reliable method to improve accuracy in area calculation. Eur Heart J 2008; 29: 1296-306.**
    Modificando l'equazione di continuità sostituendo la gittata sistolica calcolata con metodica Doppler con quella ottenuta con metodica ecocardiografica tridimensionale in tempo reale, si ottengono valori più accurati di area valvolare e del grado di stenosi aortica rispetto alla tecnica bidimensionale, se paragonati ai valori ottenuti con il metodo Gorlin.
31. Behm CZ, Nath J, Foster E. Clinical correlates and mortality of hemodynamically significant tricuspid regurgitation. J Heart Valve Dis 2004; 13: 784-9.
32. McCarthy PM, Bhudia SK, Rajeswaran J, et al. Tricuspid valve repair: durability and risk factors for failure. J Thorac Cardiovasc Surg 2004; 127: 674-85.
33. Anwar AM, Geleijnse ML, Soliman OI, et al. Assessment of normal tricuspid valve anatomy in adults by real-time three-dimensional echocardiography. Int J Cardiovasc Imaging 2007; 23: 717-24.
34. **Pothineni KR, Duncan K, Yelamanchili P, et al. Live/real time three-dimensional transthoracic echocardiographic assessment of tricuspid valve pathology: incremental value over the two-dimensional technique. Echocardiography 2007; 24: 541-52.**
    L'ecocardiografia tridimensionale in tempo reale ha un valore diagnostico incrementale rispetto all'ecocardiografia bidimensionale nella valutazione dei difetti dei lembi, delle masse, dell'area della valvola tricuspide, della rottura di corda e di muscoli papillari del ventricolo destro oltre a quantificare con color Doppler la gravità del rigurgito.
35. Nucifora G, Badano LP, Allocca G, et al. Severe tricuspid regurgitation due to entrapment of the anterior leaflet of the valve by a permanent pacemaker lead: role of real time three-dimensional echocardiography. Echocardiography 2007; 24: 649-52.
36. Faletra F, La Marchesina U, Bragato R, De Chiara F. Three dimensional transthoracic echocardiography images of tricuspid stenosis. Heart 2005; 91: 499.
37. **Anwar AM, Soliman O, van den Bosch AE, et al. Assessment of pulmonary valve and right ventricular outflow tract with real-time three-dimensional echocardiography. Int J Cardiovasc Imaging 2007; 23: 167-75.**
    L'ecocardiografia tridimensionale in tempo reale migliora la valutazione della valvola polmonare e del tratto di efflusso del ventricolo destro, aggiungendo dettagli supplementari all'ecocardiografia bidimensionale.