- Copyright - Il Pensiero Scientifico Editore downloaded by IP 216.73.216.204 Sun, 13 Jul 2025, 08:48:15

L'imaging della placca vulnerabile: siamo vicini al suo ingresso nella pratica clinica?

Francesco Prati[1], Marco Zimarino[2]

[1]Emodinamica e Cardiologia Interventistica, Ospedale San Giovanni, Roma, [2]Istituto di Cardiologia e Centro Studi dell'Invecchiamento (Ce.S.I.), Università degli Studi "G. d'Annunzio", Chieti

Key words:
Acute coronary syndrome; Atherosclerosis; Intracoronary imaging; Myocardial infarction.

Atherosclerosis is a slowly progressive degenerative disease occasionally characterized by a sudden shift in its natural history with a rupture of the atherosclerotic plaque and consequent acute thrombosis and clinical events. In recent years, biological and morphological factors responsible for the instability of coronary plaques have been identified. According to the most frequent pathophysiological sequence the fibrous cap that separates the lipid core of the atherosclerotic plaque from the circulation, ruptures thus exposing the highly thrombogenic biochemical elements and resulting in acute thrombosis and possible vessel occlusion. In this scenario, plaque morphology plays a crucial role along with systemic responses, such as activation of inflammation and coagulation cascade, in the definition of the patients at risk of acute myocardial infarction.

Recent advances in intracoronary imaging techniques capable of defining the morphological characteristics of vulnerable plaques with high resolution, have given us the reasonable expectation that, in the immediate future, critical information on the pathophysiology of atherosclerosis and the direct causes of myocardial infarction can be obtained.

It is conceivable that in the next few years these new high-resolution imaging techniques will be able to identify the crucial characteristics that define a vulnerable plaque that is likely to rupture.

A scoring system designed to assess the specific risk of instability for any given atherosclerotic plaque could be generated with the purpose of identifying prospectively acute coronary events. In this perspective, optical coherence tomography is certainly the most promising imaging technique.

Thus, the association of specific morphological information with systemic markers of vulnerability may allow in the near future to predict the true risk of acute myocardial infarction for each individual patient.

(G Ital Cardiol 2010; 11 (5): 367-376)

© 2010 AIM Publishing Srl

Ricevuto l'8 giugno 2009; accettato l'11 giugno 2009.

Per la corrispondenza:

Dr. Francesco Prati

Emodinamica e Cardiologia Interventistica
Ospedale San Giovanni
Via dell'Amba Aradam, 8
00184 Roma
E-mail: fprati@hsangiovanni.roma.it

Introduzione

L'aterosclerosi è una malattia degenerativa progressiva che va occasionalmente incontro ad una transizione repentina da una condizione cronica all'instabilità clinica a seguito di un processo di rottura della placca e successiva trombosi[1]. La disfunzione endoteliale costituisce il comune denominatore di tutte le fasi dell'aterosclerosi[2]. L'endotelio – in condizioni normali – copre infatti l'intima ed inibisce sia il tono vascolare che l'adesione di cellule circolanti costituendo una superficie resistente all'adesione e all'aggregazione piastrinica. Una soluzione di continuità del cappuccio fibroso che separa il *core* lipidico della placca dalla circolazione determina l'esposizione di componenti ad elevata trombogenicità, quali il fattore tissutale ed il collagene. La conseguente attivazione delle piastrine sulla zona danneggiata può poi evolvere spontaneamente in una riparazione, con inglobamento del trombo nella parete vasale e cronicizzazione della patologia, oppure determinare una riduzione critica "primaria" del flusso coronarico, fino all'occlusione del vaso, che può verificarsi nella sede della lesione o a valle della stessa per embolizzazione (Figura 1). L'occlusione coronarica generalmente si traduce dal punto di vista clinico in una sindrome coronarica acuta (SCA) o nella morte improvvisa. Talora l'evento acuto costituisce l'esordio della malattia aterotrombotica.

L'identificazione precoce dei pazienti con lesioni coronariche a rischio di complicazioni dovrebbe costituire un obiettivo prioritario della prevenzione. La possibilità di identificare la vulnerabilità deriva però dalla disponibilità di sistemi diagnostici attendibili, come premessa per l'uso di strumenti terapeutici efficaci nel modificarne la storia naturale.

La placca vulnerabile

Il termine "placca vulnerabile" identifica una lesione con un'alta probabilità di divenire in futuro responsabile di un evento cardiaco. Per identificare tali placche ad elevato rischio di instabilizzazione, che possano dunque causare trombosi, sono stati proposti dei criteri, riassunti nella Tabella 1[3]. A tale riguardo l'eviden-

- Copyright - Il Pensiero Scientifico Editore downloaded by IP 216.73.216.204 Sun, 13 Jul 2025, 08:48:15

Chiave di Lettura

Ragionevoli certezze. Siamo ormai a conoscenza degli elementi morfologici identificativi delle "placche vulnerabili", o meglio delle lesioni con alta probabilità di causare eventi coronarici acuti. La morfologia della placca aterosclerotica assume pertanto un ruolo importante e, insieme ad elementi di tipo sistemico, come l'infiammazione o le alterazioni del sistema emocoagulativo, può individuare i soggetti a rischio di infarto. Negli ultimi anni sono state sviluppate tecniche di imaging coronarico in grado di studiare ad alta risoluzione le componenti morfologiche delle lesioni vulnerabili ed abbiamo la ragionevole certezza che nell'immediato futuro forniranno preziose informazioni sulla fisiopatologia dell'aterosclerosi e le cause dell'infarto.

Questioni aperte. Se è chiaro il ruolo dei *pool* lipidici superficiali nella genesi delle sindromi coronariche acute, non è dato conoscere il rischio di instabilizzazione di queste componenti della placca, o meglio la percentuale delle lesioni con queste caratteristiche che si complica con un evento acuto. Inoltre, nella complessa fisiopatologia delle sindromi coronariche acute, non si è in grado di pesare il rischio additivo generato da altri elementi, quali l'infiammazione, le erosioni o l'emorragia di placca. La speranza è che, una volta sviluppata una tecnica in grado di individuare gli aspetti di vulnerabilità più importanti, si possa generare uno *score* per definire il rischio specifico di una determinata lesione di procedere verso l'instabilizzazione e, potenzialmente, verso un evento infartuale. A questo proposito la tomografia a coerenza ottica è sicuramente la metodica più promettente.

Le ipotesi. È possibile che, in un futuro non lontano, abbinando informazioni morfologiche al campionamento di marcatori plasmatici di vulnerabilità si possa identificare il rischio infartuale di un paziente. L'obiettivo è di misurare una generica predisposizione dell'albero coronarico agli eventi infartuali, dovuto alla presenza di una malattia infiammatoria diffusa, che funge da spina irritativa, e di cercare con una tecnica di imaging i punti più pericolosi dell'albero coronarico. La presenza di poche lesioni nell'albero coronarico con le stimmate della pericolosità e la prevalente localizzazione nei segmenti prossimali dell'albero coronarico ne agevoleranno il compito.

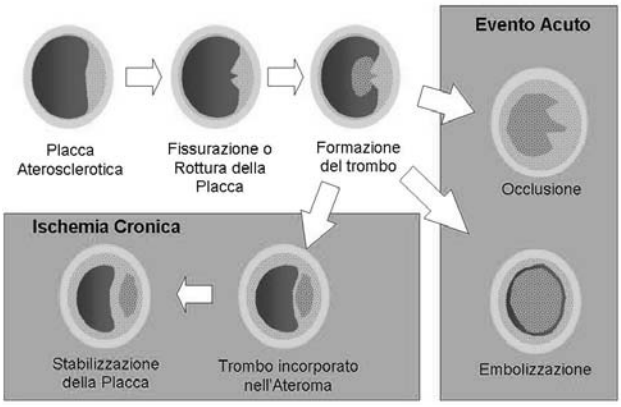

Figura 1. *La fissurazione o la rottura della placca causa l'esposizione di componenti trombogeniche alla circolazione e l'adesione piastrinica. I trombi possono essere incorporati nell'ateroma, determinando un incremento volumetrico della placca che va comunque incontro a stabilizzazione (ischemia cronica) o da luogo ad un evento acuto, con un'occlusione trombotica nella sede della placca preesistente o un'embolizzazione a valle della stessa.*

Tabella 1. Criteri per la definizione della placca vulnerabile.

Criteri maggiori
Infiammazione in atto (infiltrato monocito/macrofagico)
Cappuccio fibroso sottile (≤65 μm) con largo core lipidico
Placca fissurata
Area di stenosi >90%
Criteri minori
Noduli calcifici superficiali
Superficie di colore giallo scintillante
Emorragia intraplacca
Disfunzione endoteliale
Rimodellamento positivo

Da Naghavi et al.[3], modificata.

za di evolutività non deriva da studi prospettici, che ricostruiscono la storia naturale della malattia coronarica, ma da studi restrospettivi cui ci si è affidati, basati su autopsie di soggetti venuti a morte in conseguenza di un evento acuto. Sono quindi stati identificati tre tipi prevalenti di placca associati ad eventi avversi[4]:

1. fibroateroma a cappuccio sottile, costituito da un *core* necrotico con un cappuccio fibroso di dimensioni ridotte (≤65 μm), diffusamente infiltrato da macrofagi, con scarse cellule muscolari lisce e presenza rilevante di *vasa vasorum* nell'avventizia e nella placca. È il tipo di lesione più frequentemente responsabile (nel 60-70% dei casi) di eventi acuti;
2. placca con processi di erosione, contenente matrice ricca di collagene e proteoglicani, con scarsi infiltrati infiammatori e priva di *core* necrotico. È responsabile del 30-40% degli eventi acuti;
3. noduli calcifici, riscontrati raramente (circa il 10% delle lesioni responsabili di trombosi).

Vulnerabilità locale e sistemica

In contrapposizione con il concetto locale di instabilità di una singola placca, l'identificazione del ruolo centrale dell'infiammazione nell'evoluzione dell'aterotrombosi, la coesistenza di placche vulnerabili multiple nello stesso paziente e l'incidenza di eventi trombotici verificatisi in territori non identificati originariamente come "responsabili" del primo evento[5] hanno portato all'introduzione del concetto di vulnerabilità sistemica o di "paziente vulnerabile".

Osservazioni cliniche e derivate da studi fisiopatologici sono a sostegno di questa ipotesi. L'impiego di terapie sistemiche con farmaci antiaggreganti, betabloccanti, statine ed inibitori dell'enzima di conversione dell'angiotensina si sono dimostrati estremamente efficaci nel ridurre la mortalità cardiovascolare in prevenzione secondaria e, limitatamente ad alcuni sottogruppi di pazienti ad alto rischio, anche in prevenzione primaria.

Buffon et al.[6] hanno documentato che l'attivazione dei neutrofili – misurata attraverso la riduzione del livello di mieloperossidasi – è maggiore nei pazienti con angina instabile rispetto a quelli con angina stabile e senza cardiopatia ischemica ed appare diffusa in tutto l'albero coronarico, indipendentemente dalla sede della lesione responsabile. Uno stato infiammatorio generalizzato all'interno dell'albero coronarico è una condizione che può facilmen-

- Copyright - Il Pensiero Scientifico Editore downloaded by IP 216.73.216.204 Sun, 13 Jul 2025, 08:48:15

te favorire la contemporanea rottura di più lesioni coronariche in distretti differenti. Tale ipotesi è stata supportata da osservazioni sulla contemporanea instabilizzazione di più lesioni coronariche in pazienti ricoverati per infarto miocardico acuto: Goldstein et al.[7] hanno a tal proposito documentato che solamente nel 60% dei soggetti con infarto miocardico era possibile osservare all'angiografia un unico restringimento con aspetto irregolare, a suggerire un processo ulcerativo, mentre nel rimanente 40% dei casi erano presenti più lesioni con caratteristiche di instabilità. Tali dati sono stati poi corroborati da osservazioni condotte con ecografia intracoronarica (IVUS): studiando con IVUS i tre vasi coronarici principali di soggetti con SCA, solamente il 37.5% delle lesioni coronariche ritenute responsabili presentava un aspetto ultrasonografico indicativo di placche complicate mentre, sorprendentemente, nel 79% dei casi si osservavano placche complicate in altre sedi dell'albero coronarico[8].

Tuttavia, le conclusioni che emergono dagli studi angiografici ed IVUS sono di difficile interpretazione per i limiti oggettivi delle metodiche di imaging impiegate, e sono inoltre in disaccordo con varie osservazioni istologiche.

La numerosità dei fibroateromi a cappuccio sottile nei pazienti che muoiono di morte cardiaca improvvisa appare numericamente limitata (2.5 ± 1.3/albero coronarico)[4]. In un dettagliato studio autoptico eseguito su 50 cuori provenienti da pazienti deceduti per morte cardiaca improvvisa e da controlli – in cui sono stati esaminati oltre 10 metri di segmenti coronarici – le placche aterosclerotiche con segni di rottura oppure di tipo vulnerabile (*pool* lipidico e cappuccio sottile) sono state identificate rispettivamente nell'1.2% e nell'1.5% dei casi[9]. Nella quasi totalità tali lesioni erano localizzate nei segmenti prossimale e medio dei vasi epicardici e nell'80% dei casi erano comunque coinvolti solo 1 o 2 segmenti coronarici. Quindi, le affermazioni sulla "multifocalità" delle placche vulnerabili, basate sull'impiego dell'IVUS o dell'angiografia, non appaiono corrette e sono da riferire alla scarsa accuratezza delle tecniche nell'identificazione delle placche "complicate". Nel tentativo di definire la localizzazione delle placche vulnerabili dovrebbe pertanto essere più correttamente introdotto il concetto di "oligofocalità".

Marcatori plasmatici di vulnerabilità

La proteina C-reattiva ad alta sensibilità (hs-CRP) è il marcatore plasmatico di infiammazione più estesamente studiato: essa identifica un rischio indipendente dai valori di colesterolo legato alle lipoproteine a bassa densità (LDL) ed incrementale rispetto anche ad altri marcatori di evento coronarico acuto, e costituisce un parametro di monitoraggio efficace per la terapia con statine nella riduzione del rischio.

I pazienti arruolati nello studio PROVE IT-TIMI 22 (Pravastatin or Atorvastatin Evaluation and Infection Therapy-Thrombolysis in Myocardial Infarction 22) sono stati analizzati sulla base dei livelli di colesterolo LDL e di hs-CRP ottenuti dalla terapia con statine: tra i soggetti con colesterolo LDL >70 mg/dl, quelli con hs-CRP >2 mg/l o <2 mg/l hanno presentato decesso o infarto non fatale rispettivamente nel 4.6% e nel 3.2%/anno, mentre in quelli con colesterolo LDL <70 mg/dl l'incidenza è risultata di 3.1% e 2.4%/anno (p <0.001)[10].

Nello studio REVERSAL (Reversal of Atherosclerosis with Aggressive Lipid Lowering), l'utilizzo dell'IVUS ha consentito di documentare una riduzione della progressione aterosclerotica soprattutto nei pazienti che, sottoposti a terapia aggressiva con statine ad alto dosaggio (atorvastatina 80 mg/die), hanno mostrato una riduzione consensuale di colesterolo LDL e hs-CRP[11]. Del tutto recentemente, nello studio JUPITER (Justification for the Use of Statins in Prevention: an Intervention Trial Evaluating Rosuvastatin), soggetti senza storia di cardiopatia ischemica, con hs-CRP ≥2 mg/l e valori di colesterolo LDL entro i limiti di "normalità" (≤130 mg/dl) hanno dimostrato dopo circa 2 anni di trattamento con rosuvastatina 20 mg/die una riduzione significativa di morte, infarto e ictus non fatali, rivascolarizzazione miocardica o ricovero per SCA rispetto ad individui non trattati[12].

Un nuovo marcatore di rischio è stato verificato, in tempi non lontani, nel contesto di uno studio clinico: la fosfolipasi A_2 associata alle lipoproteine (Lp-PLA_2). La Lp-PLA_2 presenta potenzialità sia come marcatore di rischio che come obiettivo terapeutico: è un enzima sia circolante nel plasma che presente nel *core* necrotico delle lesioni coronariche; i prodotti della sua attività possono contribuire all'infiammazione della placca, rendendola suscettibile alla rottura. Un inibitore orale della Lp-PLA_2 (darapladib) è stato quindi valutato in pazienti con malattia coronarica documentata alla coronarografia. Lo studio IBIS-2 (Integrated Biomarker and Imaging Study-2) ha tuttavia presentato risultati abbastanza deludenti: nonostante un'efficace inibizione dell'attività della Lp-PLA_2, nei pazienti sottoposti a 12 mesi di trattamento con darapladib il volume totale della placca non è variato, né sono state documentate modifiche della deformabilità della placca rispetto ai soggetti trattati con placebo[13]. L'unico dato che ha raggiunto la significatività statistica è stata la modificabilità delle componenti della placca, con una mancata espansione del *core* necrotico della lesione nei pazienti trattati con darapladib rispetto al gruppo controllo che ha invece mostrato un incremento del *core* necrotico a 12 mesi.

La visualizzazione della lesione responsabile di eventi avversi

Nei pazienti con SCA, l'identificazione della lesione responsabile ne permette il precoce trattamento mediante procedure di rivascolarizzazione, incidendo in modo importante sulla prognosi. Analizzando vari studi che hanno randomizzato i pazienti a una strategia invasiva (coronarografia precoce e successiva rivascolarizzazione) o conservativa (ottimizzazione della terapia medica e coronarografia solo se necessario), si è osservato come una strategia aggressiva, con rapida identificazione della lesione e successivo trattamento (generalmente percutaneo) della stessa, consenta un miglioramento della sopravvivenza. Infatti, il beneficio relativo in termini di riduzione della mortalità è stato direttamente correlato alla differenza nella percentuale di rivascolarizzazione tra i pazienti randomizzati a strategia invasiva e conservativa (Figura 2)[14].

- Copyright - Il Pensiero Scientifico Editore downloaded by IP 216.73.216.204 Sun, 13 Jul 2025, 08:48:15

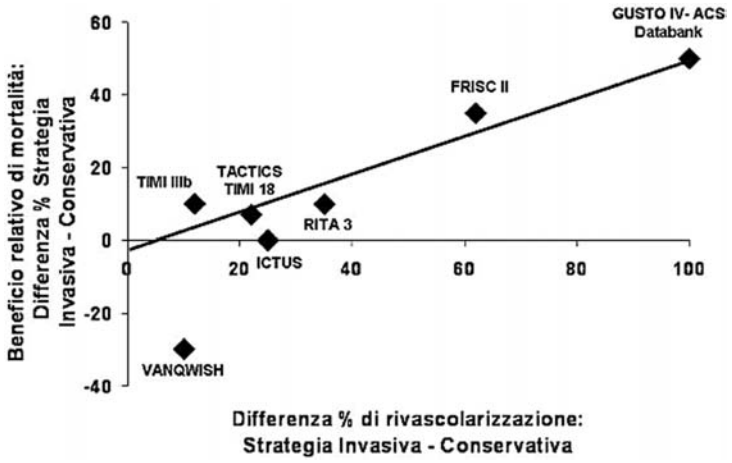

Figura 2. *Negli studi randomizzati di confronto tra strategia invasiva (coronarografia precoce e rivascolarizzazione) e conservativa (stabilizzazione medica e coronarografia solo in caso di recidive ischemiche), l'uso estensivo di rivascolarizzazione nei pazienti allocati a strategia conservativa ha determinato una sottostima dei benefici della coronarografia precoce. Confrontando il beneficio in termini di riduzione della mortalità tra le due strategie con la differenza di percentuale di rivascolarizzazione, emerge una correlazione lineare: maggiore è la differenza percentuale di rivascolarizzazione nei singoli studi, maggiore è il beneficio in termini di riduzione della mortalità.*
Da Cannon[14], modificata.

La maggior parte degli studi clinici finora svolti ha utilizzato la coronarografia per studiare le lesioni coronariche. Nell'ultima decade la continua innovazione tecnologica ha consentito l'introduzione e lo sviluppo di nuove metodiche in grado di visualizzare la placca coronarica.

Le coronarie e le lesioni aterosclerotiche possono essere infatti visualizzate dall'esterno (metodo non invasivo) o mediante l'introduzione di cateteri per via cruenta (metodo invasivo).

Metodiche non invasive di immagine

La visualizzazione non invasiva della placca coronarica trova come limite principale il movimento cardiaco. Sono stati sviluppati pertanto algoritmi dedicati all'acquisizione o alla ricostruzione in diastole dei vasi epicardici.

L'angiografia con tomografia computerizzata (CTA) consente l'identificazione del lume coronarico e di eventuali stenosi con buona attendibilità, ma – a parte l'ottimale visualizzazione del calcio – non consente di discriminare tra le componenti, fibrotica e lipidica, della placca. In prevenzione primaria (su popolazioni di soggetti asintomatici nella quarta-quinta decade[15] o in pazienti che si presentano in ospedale con dolore toracico[16]) la CTA presenta una sensibilità ed un valore predittivo negativo elevati, ma una specificità non accettabile. Il ricorso indiscriminato alla CTA che si sta osservando negli ultimi anni e l'inutile esposizione alle radiazioni ha di fatto stimolato il monito della comunità scientifica per il rischio incrementale di patologie tumorali che - seppur limitato nella quinta-sesta decade di vita – apparirebbe tuttavia non trascurabile[17,18].

Sembra comunque che l'innovazione tecnologica tenga conto anche delle problematiche di sicurezza a lungo termine e si sia quindi giunti alla produzione di nuovi sistemi *dual source*, che presentano un'emissione "limitata" di radiazioni alla sola diastole, con una notevole limitazione della dose di radiazione cui vengono esposti i pazienti[19].

La risonanza magnetica ha invece la potenzialità di discriminare le varie componenti della placca, ma richiede tempi di acquisizione elevati e presenta una risoluzione spaziale insufficiente.

Un recente documento di consenso dell'American Heart Association sull'impiego delle metodiche non invasive (CTA e risonanza magnetica nucleare) per la valutazione della malattia coronarica, pur ribadendo l'enorme potenzialità di tali strumenti diagnostici, ne raccomanda l'uso solo limitatamente ai pazienti a rischio intermedio e con test funzionali dubbi, sconsigliandone invece l'esecuzione in soggetti asintomatici e in coloro che abbiano test provocativi negativi[20].

Angiografia coronarica

Le metodiche di imaging coronarico hanno l'innegabile vantaggio di consentire la visualizzazione della placca con cateteri intravascolari posizionati a distanza molto ravvicinata dalla lesione aterosclerotica. Tali sistemi offrono tutti informazioni complementari alla coronarografia. Quest'ultima studia la stenosi coronarica "per difetto", mediante l'iniezione di mezzo di contrasto radio-opaco che opacizza il lume coronarico e viene registrata su immagini bidimensionali. Per tale motivo la coronarogafia è stata definita criticamente indagine "luminologica", in quanto non consente alcuna informazione sulla parete vasale, fatta eccezione per quelle desunte "in negativo" dall'opacizzazione del lume[21]. L'angiografia è una tecnica luminale e come tale non rivela in modo esaustivo le fissurazioni di placca.

La revisione della letteratura e soprattutto l'attenta lettura di studi recenti evidenziano che la maggior parte degli eventi ischemici acuti sono dovuti all'instabilizzazione di lesioni epicardiche emodinamicamente non significative. Viceversa, le stenosi severe (con area di stenosi del 70%) sono meno frequentemente responsabili di eventi cardiaci maggiori. Kaski et al.[22], studiando 161 pazienti con angina stabile candidati ad angioplastica con palloncino misero in evidenza, a 7 mesi di follow-up, come le lesioni

- Copyright - Il Pensiero Scientifico Editore downloaded by IP 216.73.216.204 Sun, 13 Jul 2025, 08:48:15

significative presentassero una percentuale di progressione analoga a quelle non significative (9 vs 8%); tuttavia tale progressione era più frequentemente verso l'occlusione subclinica nelle stenosi significative di quanto non avvenisse per le lesioni di grado lieve (83 vs 40%). Tousoulis et al.[23], analizzando gli studi angiografici di pazienti che avevano presentato un evento infartuale a seguito di un periodo di angina da sforzo, hanno sottolineato come la severità della lesione non fosse un fattore predisponente all'occlusione successiva, mentre la complessità della placca favorisse l'evoluzione verso l'occlusione del vaso. L'importanza della complessità morfologica della lesione era stata già intuita da Ambrose et al.[24,25] tra la fine degli anni '80 e l'inizio degli anni '90. Le lesioni complesse, con bordi irregolari (Figura 3) e/o segni di trombosi, mostrano una progressione più rapida e più frequente verso l'occlusione completa del vaso: Chester et al.[26] hanno documentato che le lesioni complesse presentano un tasso di progressione dell'11% mentre quelle semplici dell'1.5%.

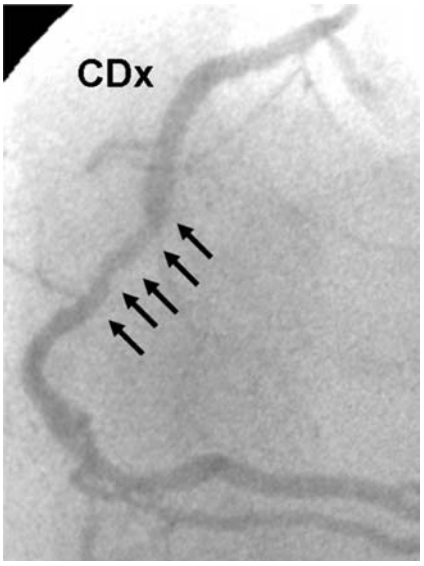

Figura 3. *Lesione a margini irregolari* (frecce) *localizzata al segmento medio della coronaria destra (CDx).*

Questi studi dimostrano che anche una tecnica luminale può offrire informazioni di tipo morfologico. Tuttavia va ricordato che l'angiografia presenta un'elevata specificità ma una ridotta sensibilità per i processi ulcerativi della placca: le rotture di placca meno evidenti oppure i processi erosivi sfuggono alla coronarografia (Figura 4).

Metodiche ultrasonografiche

L'IVUS si è imposta come una metodica in grado di fornire delle informazioni relative alla composizione della placca aterosclerotica. La tecnica viene effettuata con sonde di diametro <6F e si avvale di trasduttori che studiano l'aterosclerosi coronarica con una risoluzione intorno ai 150-200 µ. L'IVUS distingue le placche aterosclerotiche in lesioni a composizione prevalentemente lipidica, fibrosa e calcifica[27-30], identifica il tessuto fibroso e calcifico con alta sensibilità e specificità e consente di caratterizzare la placca aterosclerotica a tutto spessore, valutando la parete esterna (avventiziale) dell'arteria[30]. La metodica tuttavia studia il tessuto lipidico con minore accuratezza, in quanto non permette di identificare i *pool* lipidici con assoluta certezza[29] e non consente di misurare lo spessore della capsula fibrosa o l'area della formazione lipidica, elementi importanti per una corretta identificazione della placca aterosclerotica vulnerabile. Al contrario, l'IVUS è risultata estremamente utile negli studi di valutazione della progressione/regressione della placca: la metodica valuta la quantità di placca in modo indiretto attraverso una stima della quantità di placca + media (derivante dalla sottrazione aritmetica dell'area sottesa alla membrana elastica esterna meno l'area del lume coronarico). Tale valutazione, pur se approssimativa in uno studio osservazionale, diventa estremamente utile se monitorata nel tempo con studi prospettici seriati, con i quali è possibile valutare il rimodellamento geometrico (attraverso le modifiche dell'area della membrana elastica esterna) e le modifiche della placca (attraverso le modifiche della media + placca, assumendo l'area occupata dalla media come immodificabile)[31,32] (Tabella 2).

Anche lo studio delle placche aterosclerotiche complicate è teoricamente possibile con l'IVUS (Figura 5). Tuttavia, come già sottolineato, la ricerca degli elementi anatomici

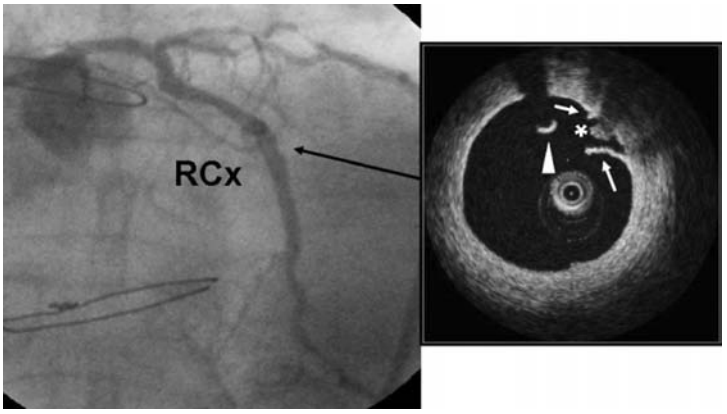

Figura 4. *In un paziente già operato di bypass aortocoronarico si osserva al segmento medio del ramo circonflesso (RCx) la presenza di una lesione angiograficamente di grado lieve* (a sinistra) *che, alla valutazione con tomografia a coerenza ottica* (a destra), *dimostra la presenza di una fissurazione intimale* (frecce piccole) *con susseguente sovrapposizione trombotica* (*). *La* testa di freccia *indica l'artefatto creato dalla presenza del filo guida.*

- Copyright - Il Pensiero Scientifico Editore downloaded by IP 216.73.216.204 Sun, 13 Jul 2025, 08:48:15

Tabella 2. Confronto tra le tecniche di imaging intravascolare più comunemente utilizzate.

Sorgente	Tecnica	Caratteristiche della placca osservate
Ultrasuoni	IVUS	Quantità della placca (+ media) Dimensione del lume e del vaso Calcio intraluminale
	IVUS con backscatter integrato	Core necrotico Placca lipidica e fibrolipidica
Luce	Angioscopia	Placca gialla, traslucida Trombo Erosione del cappuccio fibroso
	OCT	Misura dello spessore del cappuccio fibroso Erosione, ulcerazione e rottura del cappuccio fibroso Pool lipidico (±) Infiltrazione macrofagica (-)

IVUS = ecografia intracoronarica; OCT = tomografia a coerenza ottica.

distintivi delle lesioni complicate, come le fissurazioni, o più semplicemente le erosioni e la sovrapposizione del trombo, non è agevole. In casi fortunati il trombo appare come una massa a bassa ecoriflettenza che aggetta nel lume vasale ed ha un aspetto ed un'ecodensità non omogenea (talvolta scintillante)[33]. Quando il trombo è fresco risulta facilmente individuabile poiché è mobile, in modo sincrono con le fasi sisto-diastoliche della coronaria. D'altro canto, i trombi più vecchi ed organizzati sono più difficili da individuare. Pertanto la definizione del trombo, che assume un ruolo chiave nella fisiopatologia delle sindromi croniche acute, è attualmente al limite della risoluzione dell'IVUS.

Non deve sorprendere se dal confronto tra gli studi IVUS nella valutazione dei soggetti con SCA emergono delle evidenti disparità[34] tra lesioni ritenute responsabili dell'evento e lesioni in segmenti viciniori. L'IVUS non consente di studiare con sufficiente accuratezza gran parte delle caratteristiche peculiari della placca vulnerabile, quali spessore del cappuccio fibroso, erosione ed ulcerazione dello stesso, fenomeni infiammatori, *pool* lipidico, presenza di trombo, e quindi risulta meno attendibile di altre metodiche intravascolari nella valutazione della placca responsabile di infarto miocardico[35]. Va invece sottolineato che la capacità della tecnica di studiare la placca a tutto spessore ha permesso di collocare il rimodellamento positivo delle arterie tra gli elementi di vulnerabilità di placca, pur se tra le variabili di secondaria importanza (Tabella 1)[3]. Si è infatti osservato che il rimodellamento positivo, inteso come l'espansione della parete vascolare in corrispondenza della placca aterosclerotica[36], con conseguente incremento dell'area vasale, è più spesso individuabile nelle lesioni responsabili della SCA[37].

Nel tentativo di ottenere una migliore caratterizzazione della placca con la tecnica IVUS, si è recentemente ricorsi all'analisi in radiofrequenza del *backscatter* (istologia virtuale)[38]. Applicando quindi un sistema di decodifica con colore si è sviluppato un sistema in grado di valutare in modo oggettivo e quantificare le varie componenti dell'ateroma. La placca fibrotica è generalmente rappresentata in verde scuro, quella fibrolipidica in verde chiaro, quella calcifica in bianco ed il *core* necrotico in rosso.

La deformabilità sisto-diastolica della placca viene analizzata sulla base di dati ottenuti con l'IVUS mediante l'elastografia: i pazienti con SCA presentano con maggiore frequenza placche deformabili rispetto ai soggetti con cardiopatia ischemica cronica, ma sono finora disponibili solo studi osservazionali[39].

Queste metodiche di *post-processing* dell'IVUS (istologia virtuale ed elastografia) rappresentano probabilmente un passo in avanti nella valutazione dell'aterosclerosi coronarica; tuttavia, a nostro modo di vedere, poiché la capacità di risoluzione degli ultrasuoni rimane invariata, non consentiranno di migliorare in modo importante l'identificazione delle componenti di vulnerabilità di placca.

Metodiche ottiche

Rispetto ai sistemi diagnostici che utilizzano gli ultrasuoni, le metodiche che impiegano la luce visibile sono caratteriz-

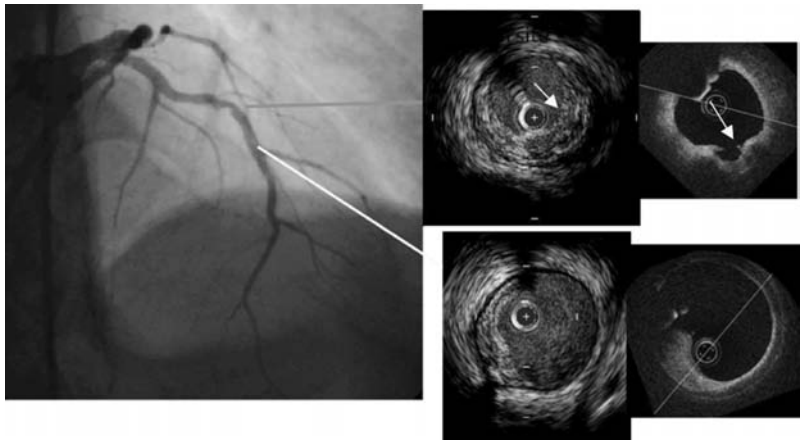

Figura 5. *Stenosi della discendente anteriore di grado lieve alla coronarografia* (linea in alto) *in soggetto con sindrome coronarica acuta. L'immagine intravascolare (IVUS)* (pannello in alto al centro) *mostra una placca con pool lipidico superficiale, verosimilmente complicata* (freccia)*. La corrispondente immagine ottenuta con tomografia a coerenza ottica (OCT)* (pannello in alto a destra) *rivela la rottura della capsula fibrosa, ad indicare con assoluta certezza l'ulcerazione della placca* (freccia)*. Le immagini IVUS ed OCT del* pannello in basso *sono relative al segmento di riferimento.*

- Copyright - Il Pensiero Scientifico Editore downloaded by IP 216.73.216.204 Sun, 13 Jul 2025, 08:48:15

zate da una migliore attendibilità nell'identificazione di alcune caratteristiche fondamentali della placca vulnerabile, quali integrità del cappuccio fibroso e presenza di aggregazioni trombotiche adese alla parete. Hanno però una ridotta capacità di analisi della placca *in toto* e della dimensione della parete del vaso rispetto alle metodiche ultrasonografiche[35] (Tabella 2).

L'angioscopia ha contribuito in modo determinante alla comprensione della fisiopatologia delle SCA[40]. La tecnica permette lo studio dell'endotelio e delle componenti superficiali della placca aterosclerotica ed è in grado di cogliere in modo adeguato le componenti morfologiche che si associano alle SCA: le ulcerazioni e la presenza del trombo. Secondo Siegel et al.[41] l'accuratezza diagnostica è simile a quella dell'IVUS per l'ateroma stabile, ma di gran lunga superiore nell'identificazione della fissurazione della placca e del trombo. In soggetti con recente infarto miocardico le placche con più alto rischio di rottura appaiono gialle e traslucide. È verosimile che il colore giallo sia dovuto alla presenza di formazioni lipidiche e che l'aspetto traslucente sia causato dalla presenza di una capsula fibrosa sottile.

Un limite importante della metodica risiede nell'impossibilità di studiare le componenti della placca aterosclerotica sottostante l'endotelio e di consentire misurazioni quantitative. Un secondo elemento che ne ha frenato l'utilizzo in modo diffuso è la complessità della tecnica che, per visualizzare le lesioni, richiede l'occlusione del vaso mediante palloncino e l'infusione di soluzione fisiologica.

La tomografia a coerenza ottica (OCT) è una nuova tecnica che usa la retroriflessione della luce a frequenza vicino all'infrarosso dalle interfacce ottiche del tessuto per generare immagini ad elevata risoluzione (intorno ai 10-15 μ). Studi *in vitro* e nell'uomo hanno dimostrano che l'OCT è in grado di identificare le componenti della placca aterosclerotica con altissima sensibilità e specificità: è sicuramente superiore all'IVUS tradizionale nel rilevare i *pool* lipidici[42] e consente una migliore caratterizzazione della placca aterosclerotica anche rispetto all'IVUS con *backscatter* integrato[43]. I pochi errori diagnostici riscontrati con l'OCT quando confrontata all'analisi istologica sono dovuti alla limitata penetrazione della tecnica che consente una definizione ottimale della placca solamente nello strato più superficiale, e non oltre i 500 μ.

Oltre alla valutazione dell'estensione del *pool* lipidico, è attualmente l'unica metodica in grado di misurare lo spessore del cappuccio fibroso *in vivo*[44], e sono stati sviluppati algoritmi in grado di evidenziare la densità di macrofagi presenti nella placca[45,46]. Ha anche dimostrato una buona accuratezza diagnostica per identificare lesioni intermedie (preateroma) in modelli sperimentali[47].

Similmente all'angioscopia, anche l'OCT presenta un limite nell'attenuazione del segnale luminoso da parte del sangue, ed è stata quindi proposta inizialmente con un palloncino occludente. Tuttavia l'impiego di una tecnica non occlusiva che consente l'allontanamento del sangue mediante l'infusione di un contrasto iso-osmolare consente la visualizzazione di segmenti coronarici aventi lunghezza >30 mm[48]. In un futuro prossimo la disponibilità della nuova tecnica di OCT a dominio della frequenza, avente una velocità di acquisizione di circa 20 mm/s, renderà l'acquisizione delle immagini ancora più agevole. La letteratura fino ad oggi disponibile sull'argomento, pur riportando risultati estremamente incoraggianti per l'OCT nei confronti dell'analisi istopatologica, è rappresentata da soli studi osservazionali e monocentrici. Per standardizzare la metodica, condividerne la terminologia ed infine garantirne una più ampia applicazione clinica, è stato redatto un documento internazionale di consenso[49], secondo il quale l'OCT è l'unica metodica attualmente in grado di quantificare le componenti della placca aterosclerotica. Può infatti misurare lo spessore del cappuccio fibroso e valutare l'estensione del *pool* lipidico esprimendola in quadranti. Infine, potenzialmente l'OCT è in grado di misurare la densità delle cellule infiammatorie presenti sulla placca. Quest'ultimo elemento non raccoglie tuttavia il consenso unanime degli esperti. È altamente probabile che in futuro l'applicazione di algoritmi che valutino la dispersione (deviazione standard) del segnale OCT possa rendere più agevole l'interpretazione delle cellule infiammatorie. L'OCT è sicuramente la tecnica di imaging con maggiori potenzialità nell'identificazione delle placche vulnerabili, essendo in grado di studiare i più importanti elementi di vulnerabilità (Figura 6).

La ricerca delle placche vulnerabili: limiti attuali e potenzialità

Le conoscenze sui processi fisiopatologici che rendono una lesione coronarica instabile, o meglio responsabile di una SCA, sono ancora frammentarie. Per questo motivo, anche avendo a disposizione metodiche intracoronariche in grado di studiare l'aterosclerosi in modo esaustivo, non sarebbe semplice utilizzarne le informazioni per un'incisiva prevenzione.

Se è chiaro il ruolo dei *pool* lipidici superficiali nella genesi delle SCA, non è dato conoscere il rischio di instabilizzazione di queste componenti della placca, o meglio la percentuale delle lesioni con queste caratteristiche che si complica con un evento acuto. Inoltre, nella complessa fisiopatologia delle SCA, non si è nemmeno in grado di pesare il rischio additivo generato da altri elementi, quali l'infiammazione, le erosioni o l'emorragia di placca.

L'impiego di tecniche di imaging intracoronarico accrescerà nei prossimi anni le nostre conoscenze sulla fisiopatologia delle SCA. Non va dimenticato che, a differenza dell'istologia, le tecniche di imaging intravascolare consentono studi prospettici, ed eventualmente seriati, elementi questi che amplieranno di molto le attuali conoscenze sull'aterosclerosi e sulla genesi dell'infarto.

La speranza è che, una volta sviluppata una tecnica in grado di individuare gli aspetti di vulnerabilità più importanti, si possa generare uno *score* per definire il rischio specifico di una determinata lesione di procedere verso l'instablizzazione e, potenzialmente, verso un evento infartuale. A questo proposito l'OCT è sicuramente la metodica più promettente.

È possibile che, in un futuro non lontano, abbinando informazioni morfogiche al campionamento di marcatori plasmatici di vulnerabilità si possa identificare il rischio infartuale di un paziente. L'obiettivo è di misurare una generica predisposizione dell'albero coronarico agli eventi infartuali, dovuto alla presenza di una malattia infiammato-

- Copyright - Il Pensiero Scientifico Editore downloaded by IP 216.73.216.204 Sun, 13 Jul 2025, 08:48:15

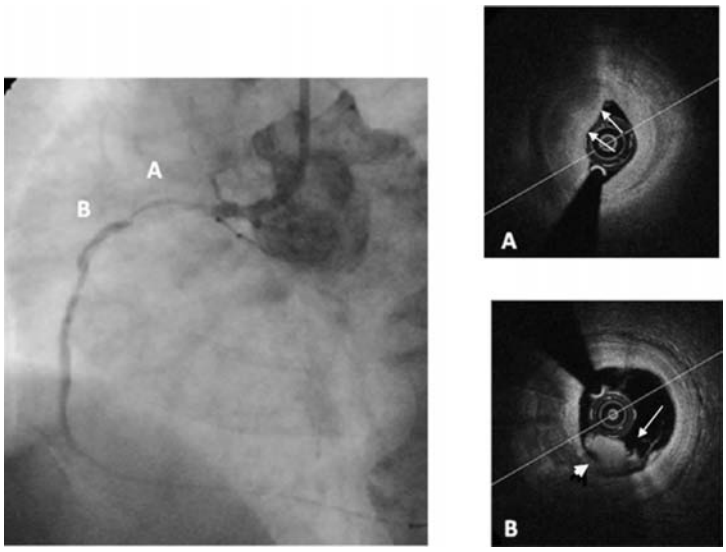

Figura 6. *Esempio di placca complicata con trombosi, studiata mediante tomografia a coerenza ottica. Nel* punto A *è presente un'importante trombosi che riduce in modo marcato il lume vasale* (frecce)*. Nel* punto B *si evidenzia il sito di ulcerazione, con l'assottigliamento della capsula fibrosa a livello della spalla* (testa di freccia) *ed il trombo che aggetta nel lume* (freccia)*. Le immagini di tomografia a coerenza ottica nei* pannelli A *e* B *sono relative ai segmenti di riferimento A e B dell'angiografia coronarica rappresentata a sinistra.*

ria diffusa, che funge da spina irritativa, e di cercare con una tecnica di imaging i punti più pericolosi dell'albero coronarico.

La presenza di poche lesioni nell'albero coronarico con le stimmate della pericolosità e la prevalente localizzazione nei segmenti prossimali dell'albero coronarico ne agevoleranno il compito.

Riassunto

L'aterosclerosi è una malattia degenerativa progressiva che va occasionalmente incontro ad una transizione repentina da una condizione cronica all'instabilità clinica a seguito di un processo di rottura della placca e successiva trombosi. Negli ultimi anni si sono chiariti gli elementi morfologici che predispongono all'instabilizzazione delle lesioni coronariche. Secondo lo schema fisiopatologico più frequente si verifica la rottura della capsula fibrosa che separa il *core* lipidico della placca in circolazione, determinando l'esposizione di componenti altamente trombogeni, favorendo la formazione di un trombo che talvolta può occludere il vaso. La morfologia della placca aterosclerotica assume pertanto un ruolo importante e, insieme ad elementi di tipo sistemico, come l'infiammazione o alterazioni del sistema emocoagulativo, può individuare i soggetti a rischio di infarto.

Negli ultimi anni sono state sviluppate tecniche di imaging coronarico in grado di studiare ad alta risoluzione le componenti morfologiche delle lesioni vulnerabili ed abbiamo la ragionevole certezza che nell'immediato futuro queste forniranno preziose informazioni sulla fisiopatologia dell'aterosclerosi e le cause dell'infarto.

È ipotizzabile nei prossimi anni lo sviluppo di una tecnica di imaging in grado di individuare gli aspetti di vulnerabilità più importanti. Una volta generato uno *score* per definire il rischio specifico di una determinata lesione di procedere verso l'instabilizzazione e, potenzialmente, verso un evento infartuale, si potrà impiegare la metodica per studiare la vulnerabilità della placca. A tal proposito la tomografia a coerenza ottica è sicuramente la tecnica più promettente.

È pertanto possibile che, in un futuro non lontano, abbinando informazioni morfologiche al campionamento di marcatori plasmatici di vulnerabilità si possa identificare il rischio infartuale di un paziente.

Parole chiave: Aterosclerosi; Imaging intracoronarico; Infarto miocardico; Sindrome coronarica acuta.

Bibliografia

1. Falk E, Shah PK, Fuster V. Coronary plaque disruption. Circulation 1995; 92: 657-71.
2. De Caterina R. Endothelial dysfunctions: common denominators in vascular disease. Curr Opin Clin Nutr Metab Care 2000; 3: 453-67.
3. Naghavi M, Libby P, Falk E, et al. From vulnerable plaque to vulnerable patient: a call for new definitions and risk assessment strategies. Part I. Circulation 2003; 108: 1664-72.
4. Virmani R, Kolodgie FD, Burke AP, Farb A, Schwartz SM. Lessons from sudden coronary death: a comprehensive morphological classification scheme for atherosclerotic lesions. Arterioscler Thromb Vasc Biol 2000; 20: 1262-75.
5. Cutlip DE, Chhabra AG, Baim DS, et al. Beyond restenosis: five-year clinical outcomes from second-generation coronary stent trials. Circulation 2004; 110: 1226-30.
6. Buffon A, Biasucci LM, Liuzzo G, D'Onofrio G, Crea F, Maseri A. Widespread coronary inflammation in unstable angina. N Engl J Med 2002; 347: 5-12.
7. Goldstein JA, Demetriou D, Grines CL, Pica M, Shoukfeh M, O'Neill WW. Multiple complex coronary plaques in patients with acute myocardial infarction. N Engl J Med 2000; 343: 915-22.
8. Rioufol G, Finet G, Ginon I, et al. Multiple atherosclerotic plaque rupture in acute coronary syndrome: a three-vessel intravascular ultrasound study. Circulation 2002; 106: 804-8.
9. Cheruvu PK, Finn AV, Gardner C, et al. Frequency and distribution of thin-cap fibroatheroma and ruptured plaques in human coronary arteries: a pathologic study. J Am Coll Cardiol 2007; 50: 940-9.
10. Ridker PM, Cannon CP, Morrow D, et al, for the Pravastatin or Atorvastatin Evaluation and Infection Therapy-Thrombolysis

- Copyright - Il Pensiero Scientifico Editore downloaded by IP 216.73.216.204 Sun, 13 Jul 2025, 08:48:15

in Myocardial Infarction 22 (PROVE IT-TIMI 22) Investigators. C-reactive protein levels and outcomes after statin therapy. N Engl J Med 2005; 352: 20-8.
11. Nissen SE, Tuzcu EM, Schoenhagen P, et al, for the Reversal of Atherosclerosis with Aggressive Lipid Lowering (REVERSAL) Investigators. Statin therapy, LDL cholesterol, C-reactive protein, and coronary artery disease. N Engl J Med 2005; 352: 29-38.
12. Ridker PM, Danielson E, Fonseca FA, et al, for the JUPITER Study Group. Rosuvastatin to prevent vascular events in men and women with elevated C-reactive protein. N Engl J Med 2008; 359: 2195-207.
13. Serruys PW, Garcia-Garcia HM, Buszman P, et al, for the Integrated Biomarker and Imaging Study-2 Investigators. Effects of the direct lipoprotein-associated phospholipase A_2 inhibitor darapladib on human coronary atherosclerotic plaque. Circulation 2008; 118: 1172-82.
14. Cannon CP. Revascularisation for everyone? Eur Heart J 2004; 25: 1471-2.
15. Choi EK, Choi SI, Rivera JJ, et al. Coronary computed tomography angiography as a screening tool for the detection of occult coronary artery disease in asymptomatic individuals. J Am Coll Cardiol 2008; 52: 357-65.
16. Hoffmann U, Nagurney JT, Moselewski F, et al. Coronary multidetector computed tomography in the assessment of patients with acute chest pain. Circulation 2006; 114: 2251-60.
17. Brenner DJ, Hall EJ. Computed tomography - an increasing source of radiation exposure. N Engl J Med 2007; 357: 2277-84.
18. Einstein AJ, Henzlova MJ, Rajagopalan S. Estimating risk of cancer associated with radiation exposure from 64-slice computed tomography coronary angiography. JAMA 2007; 298: 317-23.
19. Cademartiri F, Maffei E, Mollet NR. Is dual-source CT coronary angiography ready for the real world? Eur Heart J 2008; 29: 701-3.
20. Bluemke DA, Achenbach S, Budoff M, et al. Noninvasive coronary artery imaging: magnetic resonance angiography and multidetector computed tomography angiography. A scientific statement from the American Heart Association Committee on Cardiovascular Imaging and Intervention of the Council on Cardiovascular Radiology and Intervention, and the Councils on Clinical Cardiology and Cardiovascular Disease in the Young. Circulation 2008; 118: 586-606.
21. Topol EJ, Nissen SE. Our preoccupation with coronary luminology. The dissociation between clinical and angiographic findings in ischemic heart disease. Circulation 1995; 92: 2333-42.
22. Kaski JC, Chen L, Chester M. Rapid angiographic progression of "target" and "nontarget" stenoses in patients awaiting coronary angioplasty. J Am Coll Cardiol 1995; 26: 416-21.
23. Tousoulis D, Davies G, Crake T, Lefroy DC, Rosen S, Maseri A. Angiographic characteristics of infarct-related and non-infarct-related stenoses in patients in whom stable angina progressed to acute myocardial infarction. Am Heart J 1998; 136: 382-8.
24. Ambrose JA. Prognostic implications of lesion irregularity on coronary angiography. J Am Coll Cardiol 1991; 18: 675-6.
25. Ambrose JA, Tannenbaum MA, Alexopoulos D, et al. Angiographic progression of coronary artery disease and the development of myocardial infarction. J Am Coll Cardiol 1988; 12: 56-62.
26. Chester MR, Chen L, Tousoulis D, Poloniecki J, Kaski JC. Differential progression of complex and smooth stenoses within the same coronary tree in men with stable coronary artery disease. J Am Coll Cardiol 1995; 25: 837-42.
27. Gussenhoven EJ, Essed CE, Lancee CT, et al. Arterial wall characteristics determined by intravascular ultrasound imaging: an in vitro study. J Am Coll Cardiol 1989; 14: 947-52.
28. Nissen SE, Gurley JC, Grines CL, et al. Intravascular ultrasound assessment of lumen size and wall morphology in normal subjects and patients with coronary artery disease. Circulation 1991; 84: 1087-99.
29. Prati F, Arbustini E, Labellarte A, et al. Correlation between high frequency intravascular ultrasound and histomorphology in human coronary arteries. Heart 2001; 85: 567-70.
30. Prati F, Arbustini E, Labellarte A, et al. Eccentric atherosclerotic plaques with positive remodelling have a pericardial distribution: a permissive role of epicardial fat? A three-dimensional intravascular ultrasound study of left anterior descending artery lesions. Eur Heart J 2003; 24: 329-36.
31. Nissen SE, Nicholls SJ, Sipahi I, et al, for the ASTEROID Investigators. Effect of very high-intensity statin therapy on regression of coronary atherosclerosis: the ASTEROID trial. JAMA 2006; 295: 1556-65.
32. Nissen SE, Tuzcu EM, Schoenhagen P, et al, for the REVERSAL Investigators. Effect of intensive compared with moderate lipid-lowering therapy on progression of coronary atherosclerosis: a randomized controlled trial. JAMA 2004; 291: 1071-80.
33. Kotani J, Mintz GS, Rai PB, et al. Intravascular ultrasound assessment of angiographic filling defects in native coronary arteries: do they always contain thrombi? J Am Coll Cardiol 2004; 44: 2087-9.
34. Di Mario C, Gorge G, Peters R, et al. Clinical application and image interpretation in intracoronary ultrasound. Study Group on Intracoronary Imaging of the Working Group of Coronary Circulation and of the Subgroup on Intravascular Ultrasound of the Working Group of Echocardiography of the European Society of Cardiology. Eur Heart J 1998; 19: 207-29.
35. **Kubo T, Imanishi T, Takarada S, et al. Assessment of culprit lesion morphology in acute myocardial infarction: ability of optical coherence tomography compared with intravascular ultrasound and coronary angioscopy. J Am Coll Cardiol 2007; 50: 933-9.**
I metodi di immagine che utilizzano una sorgente ottica (tomografia a coerenza ottica ed angioscopia) appaiono estremamente più attendibili dell'ecografia intracoronarica che utilizza gli ultrasuoni, per l'identificazione morfologica delle lesioni responsabili di infarto miocardico. Inoltre la tomografia a coerenza ottica è più versatile dell'angioscopia, nonché più affidabile nella valutazione dello spessore del cappuccio fibroso.
36. Glagov S, Weisenberg E, Zarins CK, Stankunavicius R, Kolettis GJ. Compensatory enlargement of human atherosclerotic coronary arteries. N Engl J Med 1987; 316: 1371-5.
37. Prati F, Mallus MT, Parma A, Lioy E, Pagano A, Boccanelli A. Incidenza di dilatazione compensatoria e costrizione paradossa delle arterie coronarie in presenza di lesioni aterosclerotiche: uno studio ultrasonografico basato su sezioni trasversali multiple. G Ital Cardiol 1998; 28: 1063-71.
38. Nasu K, Tsuchikane E, Katoh O, et al. Accuracy of in vivo coronary plaque morphology assessment: a validation study of in vivo virtual histology compared with in vitro histopathology. J Am Coll Cardiol 2006; 47: 2405-12.
39. Schaar JA, van der Steen AF, Mastik F, Baldewsing RA, Serruys PW. Intravascular palpography for vulnerable plaque assessment. J Am Coll Cardiol 2006; 47 (Suppl 8): C86-C91.
40. Nesto RW, Waxman S, Mittleman MA, et al. Angioscopy of culprit coronary lesions in unstable angina pectoris and correlation of clinical presentation with plaque morphology. Am J Cardiol 1998; 81: 225-8.
41. Siegel RJ, Ariani M, Fishbein MC, et al. Histopathologic validation of angioscopy and intravascular ultrasound. Circulation 1991; 84: 109-17.
42. Jang IK, Bouma BE, Kang DH, et al. Visualization of coronary atherosclerotic plaques in patients using optical coherence tomography: comparison with intravascular ultrasound. J Am Coll Cardiol 2002; 39: 604-9.

- Copyright - Il Pensiero Scientifico Editore downloaded by IP 216.73.216.204 Sun, 13 Jul 2025, 08:48:15

43. Kawasaki M, Bouma BE, Bressner J, et al. Diagnostic accuracy of optical coherence tomography and integrated backscatter intravascular ultrasound images for tissue characterization of human coronary plaques. J Am Coll Cardiol 2006; 48: 81-8.
44. Jang IK, Tearney GJ, MacNeill B, et al. In vivo characterization of coronary atherosclerotic plaque by use of optical coherence tomography. Circulation 2005; 111: 1551-5.
45. Tearney GJ, Yabushita H, Houser SL, et al. Quantification of macrophage content in atherosclerotic plaques by optical coherence tomography. Circulation 2003; 107: 113-9.
46. MacNeill BD, Jang IK, Bouma BE, et al. Focal and multi-focal plaque macrophage distributions in patients with acute and stable presentations of coronary artery disease. J Am Coll Cardiol 2004; 44: 972-9.
47. Zimarino M, Prati F, Stabile E, et al. Optical coherence tomography accurately identifies intermediate atherosclerotic lesions - an in vivo evaluation in the rabbit carotid artery. Atherosclerosis 2007; 193: 94-101.
48. **Prati F, Cera M, Ramazzotti V, Imola F, Giudice R, Albertucci M. Safety and feasibility of a new non-occlusive technique for facilitated intracoronary optical coherence tomography (OCT) acquisition in various clinical and anatomical scenarios. EuroInterv 2007; 3: 365-70.**
Il lavoro ha evidenziato come si possa impiegare la tecnica tomografica a coerenza ottica senza ricorrere a palloncini occlusivi. La semplificazione di tale tecnica l'ha resa facilmente attuabile nei laboratori di emodinamica.
49. **Prati F, Regar E, Mintz GS, et al. Consensus document on methodology, terminology and clinical applications of OCT. Part I - Physical principles, methodology of image acquisition and clinical application for assessment of coronary arteries and atherosclerosis. Eur Heart J 2009, in press.**
La tecnica tomografica a coerenza ottica è estremamente promettente ma, come tutte le metodiche di recente introduzione, necessita di documenti di consenso sulla terminologia da adottare. Questo lavoro stabilisce per la prima volta come impiegare la tomografia a coerenza ottica nello studio dell'aterosclerosi e quali definizioni adottare.