- Copyright - Il Pensiero Scientifico Editore downloaded by IP 216.73.216.204 Sat, 12 Jul 2025, 04:42:11



# Prolasso valvolare mitralico e tachicardia ventricolare parasistolica: un'insolita associazione

Alessandro Lauro[1], Giuseppe Cosentino[2], Alessio Currò[1]

*[1]U.O. di Cardiologia-UTIC, Riabilitazione Cardiologica, INRCA-IRCCS, Cosenza, [2]Cardiologo, ASP, Cosenza*

*Key words:*
**Arrhythmias;**
**Mitral valve prolapse;**
**Parasystolic ventricular tachycardia.**

**Ventricular arrhythmias are common in patients with mitral valve prolapse. Conversely, parasystolic ventricular tachycardia is an uncommon arrhythmia that can be observed independent of preexisting heart disease. We report the case of an otherwise healthy 42-year-old woman with both mitral valve prolapse and parasystolic ventricular tachycardia.**

(G Ital Cardiol 2010; 11 (4): 318-320)

© 2010 AIM Publishing Srl

Ricevuto il 2 novembre 2009; accettato il 5 gennaio 2010.

*Per la corrispondenza:*

Dr. Alessandro Lauro

*Viale Marconi, 152*
*87100 Cosenza*
*E-mail: sandrolauro@tin.it*

## Introduzione

Diversi tipi di aritmie sono state associate al prolasso valvolare mitralico (PVM)[1,2]. Fibrillazione e flutter atriale si riscontrano nel PVM specialmente in associazione ad insufficienza mitralica ed età avanzata. Aritmie sopraventricolari da rientro e blocco atrioventricolare possono verificarsi a causa del possibile rallentamento della conduzione a livello nodale. Anche per quanto riguarda le aritmie ventricolari, è stata osservata una maggiore incidenza rispetto ai controlli nel PVM associato ad insufficienza mitralica. Più frequentemente si tratta di battiti ectopici ripetitivi e tachicardie ventricolari non sostenute, mentre quelle sostenute sono più rare. In letteratura non sono stati mai segnalati, a nostra conoscenza, casi di associazione tra PVM e tachicardia ventricolare parasistolica (TVP).

## Caso clinico

Una donna di 42 anni si è sottoposta a visita presso un ambulatorio cardiologico territoriale per una sintomatologia caratterizzata da fugace e sporadico cardiopalmo. Nulla di rilevante all'anamnesi familiare. Due gravidanze a termine, anamnesi patologica remota negativa, mai lipotimie, né sincopi. All'esame obiettivo toni normali, assenza di click o soffi, pressione arteriosa 120/80 mmHg. L'ECG (Figura 1) mostrava un ritmo sinusale alternato

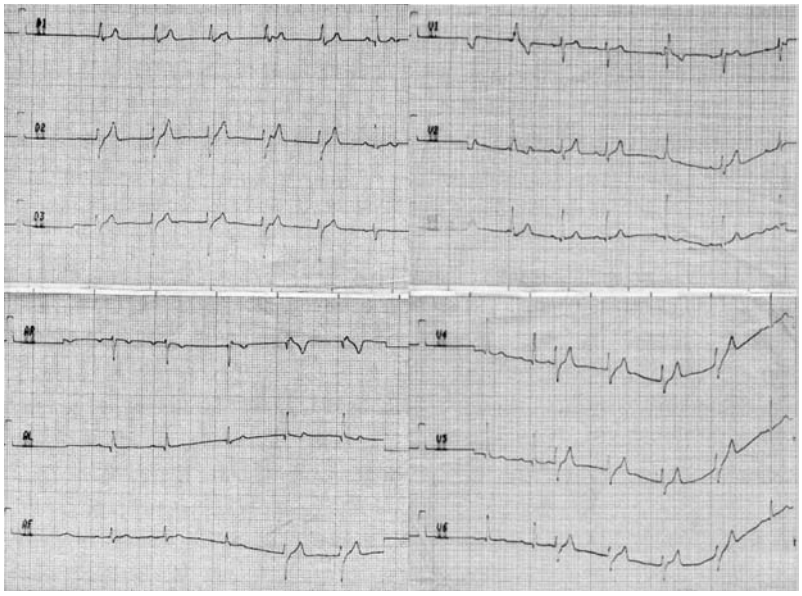

**Figura 1.** *ECG registrato presso l'ambulatorio cardiologico territoriale (vedi testo).*

- Copyright - Il Pensiero Scientifico Editore downloaded by IP 216.73.216.204 Sat, 12 Jul 2025, 04:42:11



ad un ritmo ventricolare ectopico, rappresentato da complessi QRS larghi (130 ms) con morfologia tipo blocco di branca destra e deviazione assiale sinistra, senza rapporto con le onde P. Gli intervalli RR del ritmo ventricolare variavano da 920 a 950 ms. Erano, inoltre, presenti battiti di fusione (terzo complesso in aVR, aVL, aVF e quarto complesso in V1, V2 e V3). L'ecocardiogramma ha evidenziato normali dimensioni delle camere cardiache, normali spessori parietali, cinetica globalmente conservata, normali indici di funzione sistolica e ridondanza del lembo anteriore mitralico con protrusione sistolica in atrio sinistro. È stato effettuato monitoraggio elettrocardiografico Holter utilizzando le tre derivazioni corrispondenti ad una V5 (CH1), D3 (CH2), V2 (CH3). Durante le 24h di registrazione sono stati analizzati circa 106 000 QRS di cui il 38% identificati come ectopici e il rimanente 62% costituito dall'insieme dei complessi sinusali e dei battiti di fusione. I battiti ectopici avevano una copula variabile tra 315 e 955 ms, gli intervalli interectopici lunghi erano multipli di 910-950 ms, erano presenti periodi di tachicardia ventricolare con durata del ciclo pari a 910-950 ms. Tutti questi elementi deponevano per la presenza di un focus parasistolico che scarica a frequenza relativamente elevata e si esprime sia con battiti isolati che con periodi di TVP.

## Discussione

La parasistolia viola una delle più elementari leggi dell'elettrofisiologia cardiaca: il principio per cui un segnapassi relativamente lento viene scaricato da un altro segnapassi più rapido prima che il suo impulso maturi[3]. La parasistolia viene tradizionalmente definita come un'aritmia caratterizzata dalla coesistenza di due (eccezionalmente tre o più) segnapassi[4], uno dei quali (solitamente il nodo del seno) genera il ritmo di base, mentre l'altro è "protetto", cioè indipendente dal segnapassi dominante, e compete con esso per l'attivazione degli atri e/o dei ventricoli[5-7]. Il carattere elettrofisiologico fondamentale della parasistolia è la "protezione" del focus: gli impulsi sinusali o del ritmo dominante non penetrano nel centro parasistolico per via di un "blocco d'entrata", mentre gli impulsi ectopici

**Figura 2.** *Strisce della registrazione Holter.* (a) *Tachicardia ventricolare parasistolica con ciclo RR variabile da 910 a 940 ms ed intervalli interectopici matematicamente correlati.* (b) *I primi quattro complessi sono sinusali, i quattro successivi sono battiti di fusione.* (c) *L'aumento della frequenza sinusale non sopprime il focus parasistolico, che continua a scaricare ed attivare il ventricolo quando gli impulsi ectopici cadono al di fuori del periodo refrattario.* (d) *Il ciclo del focus parasistolico non è influenzato dai battiti sinusali (blocco d'entrata).*

- Copyright - Il Pensiero Scientifico Editore downloaded by IP 216.73.216.204 Sat, 12 Jul 2025, 04:42:11



possono fuoriuscire dal focus, propagandosi al miocardio circostante quando questo è eccitabile[8]. Un focus parasistolico può essere localizzato in qualsiasi zona del cuore. La forma più comune o più facilmente riconoscibile di parasistolia è quella ventricolare, che si manifesta con un quadro elettrocardiografico caratterizzato da: 1) battiti di origine ventricolare, a copula variabile, 2) intervalli interectopici matematicamente correlati, 3) battiti di fusione ventricolare. Nella maggioranza dei casi di parasistolia ventricolare la durata calcolata o manifesta del ciclo ectopico è compresa tra 1500 e 2000 ms, che corrisponde ad una frequenza di 30-40 b/min[9]. La parasistolia si può manifestare come tachicardia ventricolare quando la frequenza ectopica supera quella sinusale ed ogni impulso ectopico è in grado di attivare il cuore. Il ritmo ectopico allora usurpa il controllo del cuore, dato che il pacemaker sinusale, più lento, non gode di protezione alcuna ed è scaricato prematuramente da ogni impulso ectopico. Il carattere parasistolico di una tachicardia ventricolare, però, diviene evidente solo quando il ritmo ectopico manifesto si interrompe, poiché i lunghi intervalli interectopici fra i periodi di tachicardia manifesta sono multipli del ciclo ectopico, rivelando che la scarica del focus persiste indisturbata anche durante l'apparente interruzione della tachicardia, ma non si manifesta per via di un blocco d'uscita. La frequenza ectopica, manifesta o calcolata, di una tachicardia parasistolica è in genere compresa tra 60 e 100 b/min, ma a volte può raggiungere i 200 b/min[10]. Nel nostro caso la frequenza di scarica del focus parasistolico era pressoché uguale a quella sinusale, per cui nella registrazione Holter si osservavano periodi di TVP con QRS ectopico "puro" alternati a periodi di tachicardia costituiti da battiti di fusione (Figura 2a e 2b). L'assenza di un blocco d'uscita era dimostrato dalle costante comparsa dei battiti ectopici attesi in base al ciclo parasistolico tutte le volte che gli impulsi del focus cadevano al di fuori del periodo refrattario ventricolare (Figura 2c), mentre la presenza di un blocco d'entrata, caratteristica tipica della parasistolia, era dimostrata dalla mancata influenza dei battiti sinusali sul ciclo del focus parasistolico (Figura 2d). L'aspetto elettrocardiografico della tachicardia del nostro caso (morfologia tipo blocco di branca destra con deviazione assiale sinistra) e la durata relativamente breve del QRS (<140 ms) depongono per una localizzazione del focus parasistolico a livello della zona di distribuzione del fascicolo posteriore della branca sinistra. In considerazione dell'elevata prevalenza del prolasso mitralico nella popolazione generale e della rarità della TVP, è probabile che nel caso descritto l'associazione sia casuale, anche se non si può escludere con certezza un nesso di causalità.

## Riassunto

Le aritmie ventricolari sono di comune riscontro nei pazienti con prolasso valvolare mitralico. La tachicardia ventricolare parasistolica, invece, è un'aritmia non comune che si può osservare sia in assenza che in presenza di una malattia cardiaca. Riportiamo un caso di associazione tra prolasso valvolare mitralico e tachicardia ventricolare parasistolica, in una donna di 42 anni.

*Parole chiave:* Aritmie; Prolasso valvolare mitralico; Tachicardia ventricolare parasistolica.

## Bibliografia

1. DeMaria AN, Amsterdam EA, Vismara LA, Neumann A, Mason DT. Arrhythmias in the mitral valve prolapse syndrome. Prevalence, nature, and frequency. Ann Intern Med 1976; 84: 656-60.
2. Swartz MH, Teichholz LE, Donoso E. Mitral valve prolapse: a review of associated arrhythmias. Am J Med 1977; 62: 377-89.
3. Satullo G, Oreto G, Cavallaro L. Le molte facce del ritmo parasistolico. G Ital Cardiol 1993; 23: 699-712.
4. Oreto G. I disordini del ritmo cardiaco. Torino: Centro Scientifico Editore, 2005: 179-88.
5. Oreto G, Schamroth L, Luzza F, Satullo G. L'analisi dell'elettrocardiogramma di superficie nella diagnosi delle aritmie cardiache. Torino: Centro Scientifico Editore, 1988: 167-93.
6. Oreto G, Luzza F, Satullo G, Donato A. Parasystole. Rev Lat Cardiol 1991; 12: 268-77.
7. Schamroth L. I disordini del ritmo cardiaco. Roma: Marrapese, 1981: 113-21.
8. Roelandt J, Schamroth L. Parasystolic ventricular tachycardia. Observations on differential stimulus threshold as possible mechanism for exit block. Br Heart J 1971; 33: 505-12.
9. Schamroth L. Ventricular parasystole with slow manifest ectopic discharge. Br Heart J 1962; 24: 731-7.
10. Scherf D, Bornemann C. Parasystole with a rapid ventricular center. Am Heart J 1961; 62: 320-31.