- Copyright - Il Pensiero Scientifico Editore downloaded by IP 216.73.216.255 Tue, 15 Jul 2025, 23:26:40

Tachicardia ventricolare lenta incessante in paziente con miocardiopatia ischemica postinfartuale

Attilio Del Rosso[1], Vincenzo Guarnaccia[1], Federico Borselli[2], Nunzia Rosa Petix[1], Paolo Bartoli[1]

[1]Divisione di Cardiologia, Ospedale San Giuseppe, Empoli (FI), [2]St. Jude Medical Italia, Agrate Brianza (MI)

(G Ital Cardiol 2010; 11 (1): 43-44)

© 2010 AIM Publishing Srl

Ricevuto il 4 maggio 2009; accettato il 17 giugno 2009.

Per la corrispondenza:

Dr. Attilio Del Rosso

Divisione di Cardiologia
Ospedale San Giuseppe
Viale Boccaccio
50053 Empoli (FI)
E-mail: elettrofisiologia@usl11.tos.it

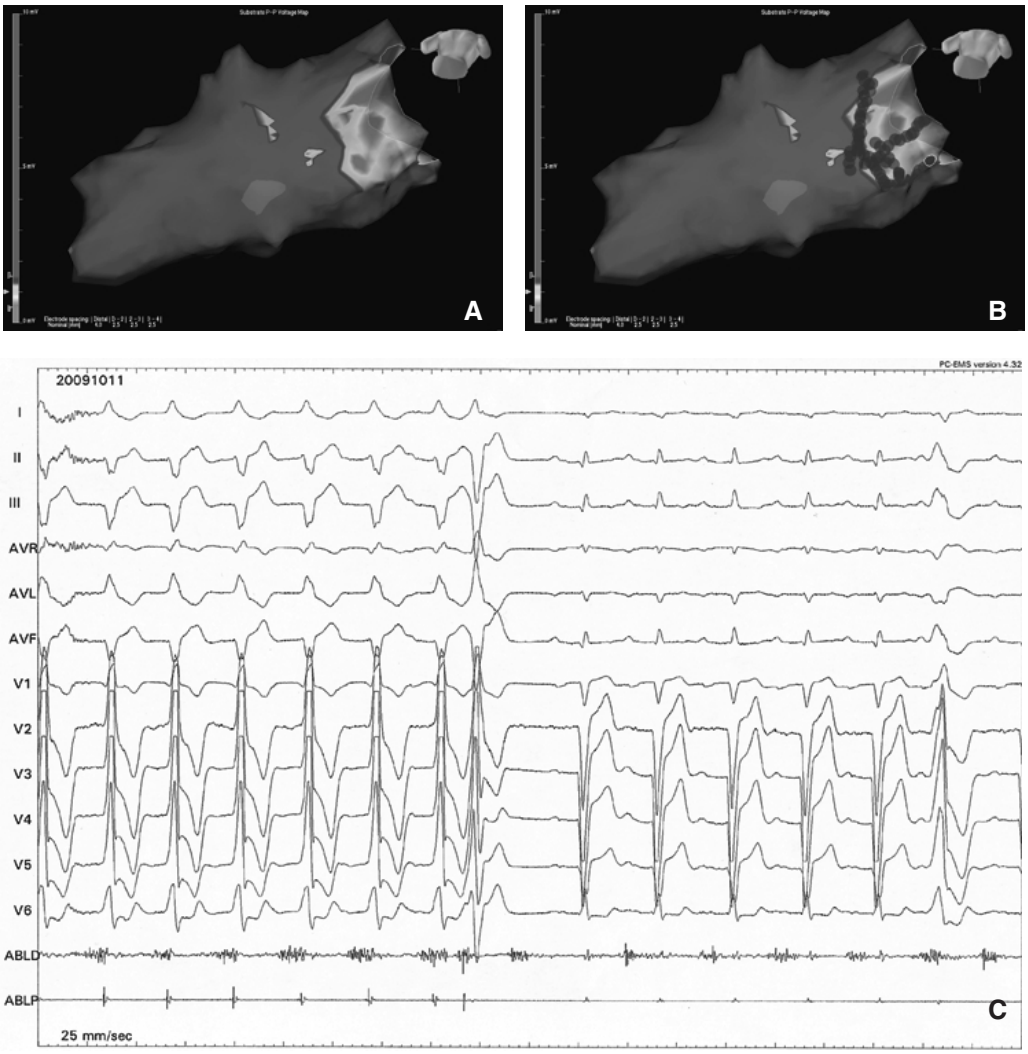

Figura 1. A: *ricostruzione elettro-anatomica del ventricolo sinistro prima dell'ablazione. Il codice dei colori della mappa elettro-anatomica permette di identificare il tessuto normale (voltaggio >1.7 mV) che corrisponde al colore viola, la zona di necrosi (voltaggio ≤0.5 mV) che corrisponde al colore rosso e la zona di confine compresa fra il tessuto normale e l'area necrotica caratterizzata da una gradazione di colori. La zona cicatriziale è localizzata nella regione postero-basale del ventricolo sinistro.* B: *ricostruzione elettro-anatomica del ventricolo sinistro al termine dell'ablazione. Ogni lesione focale eseguita con l'applicazione della radiofrequenza viene segnata sulla mappa con un punto rosso scuro. La lesione cerchiata di giallo corrisponde alla sede dell'erogazione efficace.* C: *ECG di superficie e segnale bipolare registrato dal catetere ablatore. Si documenta il momento di interruzione della tachicardia ventricolare con ripristino del ritmo sinusale durante erogazione.*

- Copyright - Il Pensiero Scientifico Editore downloaded by IP 216.73.216.255 Tue, 15 Jul 2025, 23:26:40

Paziente di sesso maschile, di 66 anni, ex forte fumatore, è giunto alla nostra osservazione per dispnea da sforzo. Nel marzo 2006 comparsa di angina e dispnea da sforzo (classe funzionale NYHA III): rilievo all'ecocardiogramma di alterazioni plurisegmentarie della cinetica parietale con severa disfunzione ventricolare sinistra (frazione di eiezione del ventricolo sinistro 22%). Per tali motivi era stato sottoposto ad indagine coronarografica con documentazione angiografica di coronaropatia trivasale e successiva procedura di rivascolarizzazione miocardica chirurgica. Dopo la procedura netto miglioramento della classe funzionale (NYHA I) e della frazione di eiezione (38%). Nel gennaio 2009 il paziente, in trattamento farmacologico con bisoprololo, aspirina, statine ed inibitori dell'enzima di conversione dell'angiotensina, ha cominciato nuovamente ad accusare dispnea da sforzo per attività fisiche ordinarie. Ad un controllo ambulatoriale l'ECG ha documentato tachicardia a complessi QRS larghi a frequenza ventricolare media 93 b/min, presenza di dissociazione atrioventricolare, morfologia del QRS a tipo blocco di branca destra ed emiblocco anteriore sinistro, per cui è stata posta la diagnosi di tachicardia ventricolare lenta. Il monitoraggio elettrocardiografico continuo ha evidenziato il carattere incessante dell'aritmia. All'esame obiettivo l'ascoltazione cardiaca e polmonare è risultata non significativa. L'ecocardiogramma ha mostrato una dilatazione del ventricolo sinistro (diametro telediastolico 65 mm, diametro telesistolico 52 mm) con acinesia della parete inferiore e del setto posteriore basale ed ipocinesia dei restanti segmenti, severa disfunzione ventricolare sinistra (frazione di eiezione 32%), moderata insufficienza mitralica e lieve insufficienza tricuspidale.

Previo posizionamento di elettrocateteri in ventricolo destro e seno coronarico e posizionamento per via retrograda transaortica di catetere ablatore irrigato in ventricolo sinistro, è stato eseguito mappaggio elettro-anatomico mediante sistema EnSite™ (St. Jude Medical). In ritmo sinusale è stata documentata un'ampia area cicatriziale di bassi voltaggi in sede postero-basale sinistra, sede di origine della tachicardia ventricolare (Figura 1A). Il pacing in corso di tachicardia ha evidenziato *entrainment* occulto (*postpacing interval-tachycardia cycle length* <30 ms) sul bordo laterale di tale area cicatriziale. L'esecuzione di 22 erogazioni di radiofrequenza a partire da tale zona verso il centro della cicatrice e lungo la periferia della stessa (Figura 1B) è risultata efficace nell'interruzione della tachicardia ma con precoce recidiva della stessa con diversa morfologia (QRS positivo in D1). È stata pertanto completata la linea di lesione con 15 erogazioni sul bordo settale della cicatrice ed estinzione dell'aritmia (Figura 1C). La tachicardia non è risultata più inducibile alla stimolazione ventricolare programmata. Il paziente è stato dimesso senza trattamento antiaritmico.