

## Piede diabetico: un caso di salvataggio d'arto

Lucia Ricci, Francesco Liistro, Simone Grotti, Iacopo Fabiani, Giovanni Falsini

Dipartimento Cardiovascolare, Azienda Ospedaliera, Arezzo

(G Ital Cardiol 2009; 10 (7): 448-449)

© 2009 AIM Publishing Srl

Ricevuto il 5 maggio 2009; accettato il 21 maggio 2009.

Per la corrispondenza:

Dr. Giovanni Falsini

Dipartimento  
Cardiovascolare  
Azienda Ospedaliera  
Arezzo

Via Pietro Nenni, 22  
52100 Arezzo

E-mail:  
giovannifalsini@gmail.com

F.P., uomo di 57 anni, diabetico di tipo 2 da circa 15 anni, retinopatia proliferante trattata con laser, neuropatia periferica, nefropatia diabetica in fase terminale in trattamento sostitutivo da 3 anni. Terapia insulinica intensiva con quattro somministrazioni giornaliere di analoghi ad azione rapida e lenta. Equilibrio glicometabolico soddisfacente nelle settimane precedenti l'episodio con emoglobina glicata 7.4%.

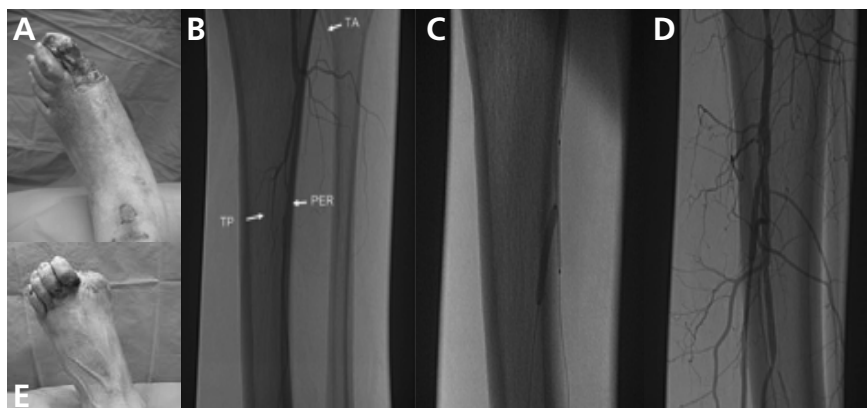
Progressa ulcera plantare di tipo neuropatico a carico del piede controlaterale circa 2 anni prima, guarita dopo idoneo trattamento locale e con scarico della lesione. Allora i polsi arteriosi erano presenti e validi e l'esame eco-Doppler non evidenziava stenosi arteriose emodinamiche.

Giunge all'osservazione all'Ambulatorio del Piede Diabetico per rapido e grave deterioramento del piede sinistro insorto da circa 2 settimane, alcuni giorni dopo aver indossato scarpe nuove; la sintomatologia dolorosa è scarsa (neuropatia).

Obiettivamente il piede e la gamba destra si presentano tumefatti con necrosi molle del primo dito interessante anche parte dell'avampiede e lesioni trofiche alla caviglia (Figura 1A). Polsi arteriosi non rilevabili. Infezione clinica.

Viene ospedalizzato ed avviato con urgenza allo studio angiografico, che consente anche il trattamento endovascolare. L'angiografia periferica con approccio femorale sinistro anterogrado (Figura 1B) mostra occlusione della tibiale anteriore con origine sovragenicolare, occlusione dell'interossea e della tibiale posteriore con ricircolo dopo 30 mm. Impianto di Taxus stent con tecnica "crush" su interossea e tibiale posteriore (Figura 1C). Risultato finale con ricostruzione della biforcazione del tronco tibioperoneale-interossea-tibiale posteriore (Figura 1D). Dopo la procedura si segnala ricomparsa del polso pedidio.

Dopo circa 2 settimane, utili per consentire la demarcazione delle lesioni, viene sottoposto ad amputazione metatarsofalangea del primo dito con esito in guarigione completa (Figura 1E).



**Figura 1.** A: gangrena primo raggio distale con grave sofferenza ischemica dell'avampiede sinistro, necrosi cutanea regione anteriore della caviglia. Tali lesioni vengono mantenute in sede per 3 settimane dopo la rivascularizzazione con pulizia chirurgica trisettimanale per avviare la guarigione dei tessuti sottostanti. B: l'angiografia periferica mostra occlusione della tibiale anteriore (TA) con origine sovragenicolare, occlusione dell'interossea (PER) e della tibiale posteriore (TP). C: trattamento endovascolare con impianto di Taxus stent con tecnica "crush" su interossea e TP. D: risultato finale con ricostruzione della biforcazione del tronco tibioperoneale-interossea-tibiale posteriore. E: ferita chirurgica (amputazione metatarsofalangea del primo dito con risparmio della testa metatarsale) evoluta senza alcuna complicanza e guarigione della lesione cutanea.

La neuropatia sensitiva presente in gran parte dei diabetici non consente la diagnosi corretta della vasculopatia periferica, pertanto il sintomo "dolore" non deve essere usato come guida per le scelte del medico.

La collaborazione interdisciplinare tra diabetologo e cardiologo interventista ha reso possibile, in tempo molto rapido, il salvataggio d'arto, dalla rivascolarizzazione in urgenza al trattamento chirurgico.