- Copyright - Il Pensiero Scientifico Editore downloaded by IP 216.73.216.2 Thu, 10 Jul 2025, 03:14:28

La malattia del tronco comune: inespugnabile baluardo della chirurgia coronarica o ennesimo trionfo della cardiologia interventistica?

Lo stenting del tronco comune è sicuro ed efficace ed offre una valida alternativa al bypass aortocoronarico

Imad Sheiban, Giuseppe Biondi Zoccai, Claudio Moretti

Divisione di Cardiologia, Università degli Studi, Ospedale San Giovanni Battista "Molinette", Torino

(G Ital Cardiol 2009; 10 (2): 113-117)

© 2009 AIM Publishing Srl

Per la corrispondenza:

Prof. Imad Sheiban

Divisione di Cardiologia
Università degli Studi
Ospedale San Giovanni Battista "Molinette"
Corso Bramante, 88-90
10126 Torino
E-mail:
isheiban@yahoo.com

La stenosi del tronco comune è una condizione frequente e un'importante causa di implicazioni per la morbilità e mortalità, essendo il tronco comune della coronaria sinistra il segmento coronarico che sottende, in assoluto, alla maggior quota di miocardio ventricolare sinistro. Soprattutto rilevante sul piano fisiopatologico e clinico appare la stenosi del tronco comune non protetto, cioè in assenza di condotti di bypass pervi per il sistema coronarico sinistro.

Replica di Di Bartolomeo e Savini a pag. 117

Tradizionalmente, la rivascolarizzazione coronarica chirurgica mediante bypass è stata considerata il trattamento di scelta per la stenosi del tronco comune, specie alla luce dei risultati non soddisfacenti ottenuti in passato con l'angioplastica coronarica transluminale percutanea (PTCA) con solo pallone o con gli stent tradizionali.

La recente introduzione degli stent medicati, capaci di ridurre in modo significativo il tasso di restenosi e rivascolarizzazioni in sede di precedente PTCA con impianto di stent, ha tuttavia rivoluzionato anche il trattamento della stenosi del tronco comune, e oggigiorno numerosi centri eseguono frequentemente PTCA con impianto di stent in sede di stenosi del tronco comune.

Scopo di questo articolo è di fornire un quadro aggiornato sul ruolo della PTCA con impianto di stent medicati per la stenosi del tronco comune non protetto. Ulteriori dettagli su questo problema clinico sono disponibili in una nostra recente revisione sull'argomento pubblicata su questo stesso Giornale[1].

Note introduttive

La stenosi significativa del tronco comune si riscontra in circa il 5-10% dei soggetti sottoposti a coronarografia selettiva per cardiopatia ischemica nota o sospetta[2]. In particolare, la stenosi del tronco comune si associa frequentemente a malattia coronarica multivasale e anche a malattia aterosclerotica multidistrettuale. In particolare, la frequente presenza di vasculopatia aterosclerotica multidistrettuale (ad es. a livello carotideo) rende ragione del fatto che spesso i soggetti con stenosi del tronco comune sono affetti da numerose comorbilità e possono avere un rischio cardiochirurgico aumentato.

L'approccio diagnostico alla stenosi del tronco comune ricalca generalmente quello della cardiopatia ischemica in genere. Tuttavia, il fatto che il tronco comune sottenda a circa il 70-80% della circolazione del ventricolo sinistro fa sì che una stenosi del tronco comune diventi significativa emodinamicamente, e anche clinicamente, appena supera il 50% del diametro di riferimento. In genere, quindi, il paziente con stenosi del tronco comune si presenta con angina pectoris a bassa soglia o a riposo oppure con una vera e propria sindrome coronarica acuta (tipicamente angina instabile o infarto miocardico acuto senza sopraslivellamento del tratto ST).

- Copyright - Il Pensiero Scientifico Editore downloaded by IP 216.73.216.2 Thu, 10 Jul 2025, 03:14:28

La prognosi di una stenosi del tronco comune di grado significativo è generalmente considerata molto sfavorevole[3]. Pertanto, la rivascolarizzazione coronarica è raccomandata in tutti i pazienti con stenosi del tronco comune di grado significativo, fuorché quelli con aspettativa di vita estremamente limitata.

Il processo aterosclerotico nei pazienti con stenosi del tronco comune non ha caratteristiche diverse da quello della stragrande maggioranza dei pazienti con malattia coronarica. Pertanto, anche nei pazienti con stenosi del tronco comune è di importanza primaria un attento controllo dei fattori di rischio (ad es. astensione assoluta dal fumo) e un trattamento farmacologico (aspirina e/o clopidogrel, betabloccanti, inibitori dell'enzima di conversione dell'angiotensina e statine). In effetti, un attento trattamento farmacologico rimane essenziale anche per ridurre il rischio di progressione della malattia o di recidive dopo rivascolarizzazione coronarica.

Ruolo contemporaneo della chirurgia

Tradizionalmente, il trattamento di prima scelta della stenosi del tronco comune è stato l'intervento cardiochirurgico di bypass aortocoronarico, con il confezionamento di almeno due bypass, di cui almeno uno arterioso, in arteria mammaria interna sinistra *in situ* per l'arteria discendente anteriore. Questa raccomandazione, condivisa da tutte le più importanti linee guida, si basa sulla pessima prognosi dei pazienti con stenosi del tronco comune trattati con sola terapia medica, sull'efficacia a breve e lungo termine della rivascolarizzazione chirurgica, e sui risultati subottimali della rivascolarizzazione percutanea quando basata su PTCA con solo pallone o con stent non medicato[3-6]. Tuttavia, numerosi pazienti rimangono ad alto rischio di complicanze peri- e postoperatorie, e vengono quindi considerati non candidati all'intervento cardiochirurgico (ad es. per sindrome coronarica acuta recente, oppure per la presenza di comorbilità gravi). Inoltre, tali raccomandazioni non tengono conto degli ottimi risultati conseguiti a medio termine mediante la PTCA con impianto di stent medicati, specie in caso di stenosi dell'ostio o del corpo del tronco comune[7-10].

Ruolo contemporaneo del trattamento percutaneo e principali aspetti tecnici e procedurali

Il ruolo del trattamento percutaneo del tronco comune si è via via sviluppato nei decenni, dalle esperienze pionieristiche di Andreas Gruntzig[6] e Geoffrey Hartzler[4], fino all'introduzione, più recentemente, degli stent medicati[7]. Attualmente, la PTCA con stent medicati viene considerata dalle maggiori linee guida internazionali solo nei pazienti ad alto rischio chirurgico e con aspettativa di vita limitata. In realtà, le indicazioni e le controindicazioni alla PTCA con stent della stenosi del tronco comune sono ben più ampie, come vedremo nella sezione seguente di confronto con il bypass chirurgico, e anzi sovrapponibili a quelle della PTCA con stent medicato in generale. In ogni caso, è importante chiarire se il paziente può tollerare il trattamento antitrombotico necessario (almeno 6 mesi di terapia antiaggregante con aspirina e clopidogrel), sulla base del suo rischio emorragico e dell'eventuale necessità di sottoporsi a chirurgia non cardiaca in tempi brevi. Inoltre, va esclusa la presenza di patologie cardiache che porrebbero in ogni caso indicazione a sternotomia (ad es. valvulopatia aortica severa).

La preparazione del paziente si basa innanzitutto su una corretta informazione in modo da ottenere il consenso informato, dichiarando apertamente rischi e benefici attesi della PTCA con stent, e anche le eventuali alternative terapeutiche. Quindi è necessario intraprendere un pretrattamento con aspirina e tienopiridine. In caso di impossibilità ad eseguire un pretrattamento con antiaggreganti, è raccomandabile somministrare sia l'aspirina che il clopidogrel prima di procedere alla PTCA.

Tecnicamente, la PTCA del tronco comune non protetto deve cominciare, nella stragrande maggioranza dei casi, con un accesso arterioso femorale di calibro adeguato (7 o 8F). Scelta la proiezione angiografica più favorevole, si posizionano due o più guide a protezione dei vasi principali, quindi si procede alla predilatazione con palloni di calibro adeguato e, in tutti i casi di stenosi distale, all'analisi con ecografia intravascolare (IVUS), che spesso guida la scelta strategica della procedura stessa. La scelta dello stent medicato da impiantare sulla base anche dell'analisi IVUS dipende da numerosi fattori, ma in generale è importante, in caso di PTCA del tronco comune distale, scegliere un tipo di stent medicato che offra una cella di diametro adeguato ad ottenere un facile accesso ad eventuali branche laterali malate (ad es. il ramo circonflesso o un ramo intermedio di buon calibro). Ovviamente, lo stent medicato rimane superiore allo stent non medicato in quanto caratterizzato da minore iperplasia neointimale e quindi minor rischio di restenosi, e pertanto andrebbe preferito allo stent non medicato in tutti i casi eleggibili. D'altronde, anche gli stent non medicati, se impiantati con tecnica accurata e massimizzando la loro espansione e apposizione, possono avere un profilo rischio-beneficio favorevole in soggetti molto selezionati con rischio emorragico proibitivo (e quindi non candidabili ad antiaggregazione protratta), in cui vi siano controindicazioni assolute alla rivascolarizzazione chirurgica.

Va inoltre sottolineata l'importanza della scelta della strategia procedurale sin da prima di iniziare la procedura. Questo consente infatti un significativo accorciamento della durata della procedura e una maggior sicurezza nella conduzione della stessa, due elementi importanti per il successo procedurale. Infine, di fondamentale importanza è la preparazione del personale del laboratorio di emodinamica: le eventuali complicanze durante la procedura a livello del tronco comune richiedono una rapidità di azione e chiarezza dei ruoli.

L'IVUS è raccomandabile a tutti gli operatori che non abbiano un'estesa esperienza nel trattamento percutaneo del tronco comune e, in ogni caso, per le stenosi che coinvolgono il tronco comune distale. La sola controindicazione all'uso dell'IVUS è la severa instabilità emodinamica. Inoltre, è raccomandabile l'uso del contropulsatore aortico in tutti i casi di instabilità emodinamica o di disfunzione sistolica severa del ventricolo sinistro. Negli altri casi, raccomandiamo comunque di ottenere un altro accesso arterioso femorale controlaterale a quello usato per la PTCA, la-

- Copyright - Il Pensiero Scientifico Editore downloaded by IP 216.73.216.2 Thu, 10 Jul 2025, 03:14:28

sciando in sede un semplice introduttore corto 5F. In caso di necessità di contropulsazione, tale introduttore potrà infatti essere agevolmente scambiato con l'introduttore dedicato del contropulsatore, senza perdere tempo prezioso nell'ottenere l'accesso arterioso qualora si rendesse necessaria l'assistenza al circolo durante la procedura. Infine, è raccomandabile l'uso endovenoso degli inibitori delle glicoproteine IIb/IIIa nei pazienti con sindrome coronarica acuta e/o con patologia multivasale associata (particolarmente nei pazienti diabetici) e, in casi selezionati, l'uso della bivalirudina in presenza di elevato rischio emorragico periprocedurale.

La gestione postprocedurale è simile a quella dei pazienti sottoposti a PTCA con stent in genere. Nella nostra esperienza, i pazienti che hanno esordito con sindromi coronariche stabili e che sono stati trattati con un singolo stent di lunghezza <18 mm sul tronco comune possono essere mantenuti con terapia antiaggregante duplice (aspirina e clopidogrel) per soli 6-9 mesi. Viceversa, è consigliabile proseguire fino a 12 mesi con la duplice terapia antiaggregante negli altri casi, e soprattutto dopo sindromi coronariche acute o in caso di tecniche di impianto di stent complesse coinvolgenti la biforcazione. Solo in rari casi risulta necessario proseguire oltre i 12 mesi con la doppia antiaggregazione. Infine, il follow-up angiografico di routine rimane uno strumento indispensabile nella gestione dei pazienti, anche se asintomatici, e raccomandiamo routinariamente tale coronarografia di controllo a 12 mesi dopo la PTCA, possibilmente mediante accesso radiale, onde limitare l'invasività e il rischio emorragico della procedura.

Confronto tra trattamento percutaneo e chirurgico

Una premessa importante, prima di affrontare il confronto diretto tra bypass chirurgico e PTCA con stent medicati per la stenosi del tronco comune non protetto, è capire che la scelta della metodica di rivascolarizzazione è un processo complesso, basato non solo su vantaggi e svantaggi di ciascuna metodica, ma anche su caratteristiche cliniche e anatomiche coronariche del paziente, aspetti procedurali, esperienza dell'operatore chirurgico o interventista e, ultima ma non meno importante, preferenza del paziente.

Alla luce di tutti questi aspetti, va anche ribadito che sia la chirurgia coronarica che quella interventistica non sono discipline statiche, ma in entrambi i campi negli ultimi anni sono stati fatti importantissimi passi avanti. Nel complesso, e facendo riferimento alla maggior parte degli studi passati, si può affermare che, mentre i risultati a lungo termine della PTCA con stent medicati della stenosi del tronco comune rimangono oggetto di ricerca clinica, i risultati a breve e medio termine sono molto soddisfacenti e sovrapponibili in termini di rischio di morte, ictus o infarto alla chirurgia coronarica. A fronte di una minore invasività e un minor rischio di complicanze periprocedurali rispetto alla rivascolarizzazione chirurgica, la PTCA con stent offre infatti una simile sopravvivenza a medio termine rispetto al bypass aortocoronarico. Appare anche chiaro che la PTCA con stent è caratterizzata da una minore mortalità periprocedurale rispetto al bypass, specie nei pazienti ad alto rischio chirurgico, mentre il bypass garantisce un rischio più basso di rivascolarizzazione ripetuta al follow-up, specie in caso di malattia coronarica diffusa e/o multivasale.

Lo studio SYNTAX (SYNergy between percutaneous coronary intervention with TAXus and cardiac surgery), i cui risultati a breve e medio termine sono stati presentati al recente congresso della Società Europea di Cardiologia (http://www.escardio.org/congresses/esc2008/congress-reports/pages/1690-1693-mohr-serruys-hamm-jones.aspx), è uno studio randomizzato controllato di grandi dimensioni (1800 pazienti). I soggetti arruolati in questo studio, tutti con malattia coronarica trivasale e/o del tronco comune non protetto, sono stati randomizzati a trattamento con PTCA ed impianto di stent a rilascio di paclitaxel (n = 903; Taxus, Boston Scientific, Genova) oppure a rivascolarizzazione chirurgica mediante bypass aortocoronarico (n = 897). Questo studio, nonostante le limitazioni tipiche di tutti gli studi randomizzati, per lo meno in termini di generalizzabilità, ha in effetti già fornito importanti indicazioni sul confronto tra rivascolarizzazione percutanea e chirurgica nei soggetti con stenosi del tronco comune non protetto e candidabili ad entrambe le procedure. In particolare, a 1 anno di follow-up il rischio di morte, infarto o ictus è risultato sovrapponibile nel gruppo bypass (7.7%) e nel gruppo PTCA (7.6%, p = 0.98), e una simile efficacia e sicurezza si è dimostrata anche rispetto al rischio di morte (rispettivamente 3.5 vs 4.3%, p = 0.37), al rischio di infarto miocardico (3.2 vs 4.8%, p = 0.11) e al rischio di trombosi dello stent od occlusione sintomatica di graft (3.4 vs 3.3%, p = 0.89). D'altronde, il bypass è risultato nettamente superiore alla PTCA con stent nel ridurre il rischio di eventi avversi maggiori (12.1 vs 17.8%, p = 0.0015) e il rischio di rivascolarizzazione ripetuta (5.9 vs 13.7%, p <0.001), mentre la PTCA è risultata superiore al bypass in quanto associata ad un minor numero di ictus (2.2 vs 0.6%, p = 0.003).

Nel complesso questi risultati, insieme a quelli dei registri SYNTAX per pazienti non eleggibili a PTCA o bypass e anche agli studi precedenti, mostrano che la PTCA con stent medicati offre a breve e medio termine dei risultati molto favorevoli nei pazienti con stenosi del tronco comune, specie quando questa non è associata a malattia multivasale diffusa. Qualora invece il carico aterosclerotico coronarico sia esteso, la PTCA con stent medicati rimane gravata da un maggior numero di rivascolarizzazioni al follow-up rispetto al bypass. Tuttavia, anche in questi soggetti la PTCA riduce il rischio di ictus, e quindi in ogni caso la scelta del tipo di rivascolarizzazione (chirurgica o percutanea) nel soggetto con stenosi del tronco comune andrebbe individualizzata, senza alcuna preclusione ideologica alla rivascolarizzazione percutanea (Figura 1, Tabella 1).

Ulteriori informazioni sul ruolo del trattamento percutaneo nella stenosi del tronco comune saranno comunque offerte dallo studio RITMO, uno studio osservazionale multicentrico dedicato proprio alla stenosi del tronco comune non protetto[11]. Questo studio ha come scopo quello di analizzare la prevalenza e la prognosi della malattia del tronco comune non protetto, a prescindere dalle caratteristiche iniziali del paziente e anche dal tipo di trattamento scelto dal curante. Proprio per questo, nessun paziente con stenosi del tronco comune verrà escluso, e quindi è auspicabile che lo studio RITMO, i cui primi risultati a 6-12 mesi

- Copyright - Il Pensiero Scientifico Editore downloaded by IP 216.73.216.2 Thu, 10 Jul 2025, 03:14:28

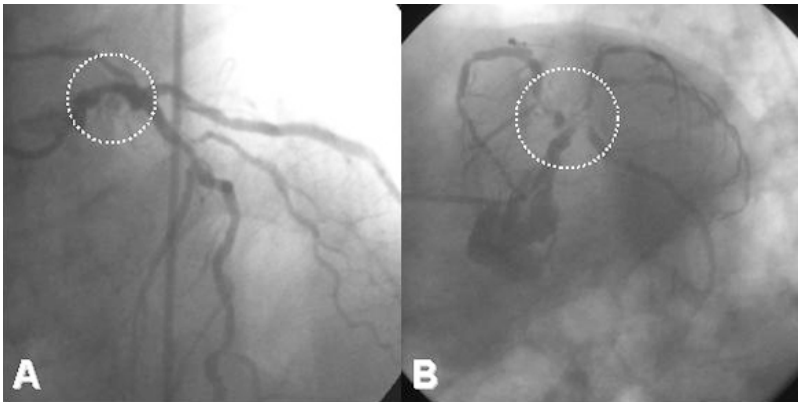

Figura 1. *La stenosi del tronco comune può essere localizzata al segmento prossimale/medio oppure al segmento distale. Nel primo caso* (A)*, il trattamento percutaneo con impianto di stent medicato offre dei sicuri vantaggi in confronto alla chirurgia coronarica, soprattutto visto il basso rischio assoluto di eventi avversi nel follow-up a prescindere dal trattamento, e alla luce del minor rischio di ictus e della minor invasività. Nel secondo caso* (B)*, la localizzazione distale in triforcazione e il coinvolgimento multivasale coronarico comportano un maggior rischio di eventi avversi al follow-up. Il trattamento percutaneo con stent medicati offre comunque un buon bilancio rischio-beneficio anche in questi pazienti, soprattutto vista la ridotta invasività, ma il rischio di rivascolarizzazioni ripetute rimane significativamente aumentato rispetto alla rivascolarizzazione chirurgica, come dimostrato anche recentemente dallo studio SYNTAX.*

Tabella 1. Confronto tra rischi e benefici attesi della rivascolarizzazione percutanea e chirurgica nei pazienti con stenosi del tronco comune non protetto.

	Vantaggi	Svantaggi
Rivascolarizzazione percutanea	Minore invasività (con possibilità di approccio anche solo radiale) Minor rischio di ictus o disfunzione cognitiva procedurale Più veloce ripresa di una normale attività fisica Minore durata dell'ospedalizzazione Minori costi (in caso di patologia isolata del tronco comune)	Maggiori costi (in caso di associata malattia multivasale) Maggior rischio di rivascolarizzazioni ripetute a medio termine Evidenza clinica incompleta riguardante il follow-up a lungo termine (>12 mesi) Necessità di terapia antiaggregante postprocedurale con aspirina e tienopiridine per almeno 6-12 mesi Impossibilità attualmente di trattare altre patologie cardiache durante la stessa seduta (ad es. insufficienza mitralica)
Rivascolarizzazione chirurgica	Minori costi (in caso di associata malattia multivasale) Minor rischio di rivascolarizzazioni ripetute a medio termine Evidenza clinica completa riguardante il follow-up a lungo termine (anche oltre 5 anni) Possibilità di limitare la terapia antiaggregante post-procedurale alla sola aspirina Possibilità di trattare altre patologie cardiache durante la stessa seduta (ad es. insufficienza mitralica)	Maggiore invasività (sternotomia o toracotomia) Maggior rischio di ictus o disfunzione cognitiva procedurale Più lenta ripresa di una normale attività fisica Maggiore durata dell'ospedalizzazione Maggiori costi (in caso di patologia isolata del tronco comune)

di follow-up saranno disponibili nel 2010, possa fornire importanti informazioni sui pazienti con stenosi del tronco comune, con particolare attenzione su gruppi di soggetti poco o per nulla rappresentati negli studi randomizzati come il SYNTAX.

Conclusioni

L'uso degli stent medicati durante PTCA ha permesso di ottenere risultati favorevoli sia a breve che medio termine nel trattamento percutaneo della stenosi del tronco comune, con incidenze di eventi avversi sovrapponibili a quelle del bypass aortocoronarico. Pur in attesa dei risultati a lungo termine degli studi randomizzati e osservazionali dedicati a questo dibattuto argomento della cardiologia interventistica, si può concludere che la PTCA con stent medicati è un trattamento sicuro ed efficace di questa patologia, soprattutto se si pone meticolosa cura nella preparazione dei pazienti, nell'esecuzione della procedura e nella gestione postprocedurale dei soggetti trattati. In effetti, mentre nei soggetti con malattia multivasale diffusa la PTCA con stent medicati risulta ancora associata ad un maggior rischio di rivascolarizzazioni ripetute, i benefici di una minor invasività e un minor rischio di ictus periprocedurale associati alla PTCA andrebbero considerati in tutti i soggetti affetti, permettendo una decisione terapeutica individualizzata e attenta anche alle preferenze del paziente.

- Copyright - Il Pensiero Scientifico Editore downloaded by IP 216.73.216.2 Thu, 10 Jul 2025, 03:14:28

Bibliografia

1. Sheiban I, Biondi-Zoccai GG, Moretti C. La stenosi del tronco comune. G Ital Cardiol 2008; 9: 684-9.
2. Sheiban I, Sillano D, Biondi-Zoccai GG, et al. Current management of unprotected left main coronary artery disease: run-in survey of the RITMO (Registro Italiano sul Trattamento del tronco comune non protetto) study. Int J Cardiol, in press.
3. Yusuf S, Zucker D, Peduzzi P, et al. Effect of coronary artery bypass graft surgery on survival: overview of 10-year results from randomised trials by the Coronary Artery Bypass Graft Surgery Trialists Collaboration. Lancet 1994; 344: 563-70.
4. Meier B. The first coronary angioplasties in Zurich. In: Bertrand ME, ed. The evolution of cardiac catheterization and interventional cardiology. St Albans, UK: Iatric Press and the European Society of Cardiology, 2006: 61-74.
5. O'Keefe JH Jr, Hartzler GO, Rutherford BD, et al. Left main coronary angioplasty: early and late results of 127 acute and elective procedures. Am J Cardiol 1989; 64: 144-7.
6. Takagi T, Stankovic G, Finci L, et al. Results and long-term predictors of adverse clinical events after elective percutaneous interventions on unprotected left main coronary artery. Circulation 2002; 106: 698-702.
7. Biondi-Zoccai GG, Lotrionte M, Moretti C, et al. A collaborative systematic review and meta-analysis on 1278 patients undergoing percutaneous drug-eluting stenting for unprotected left main coronary artery disease. Am Heart J 2008; 155: 274-83.
8. Chieffo A, Park SJ, Valgimigli M, et al. Favorable long-term outcome after drug-eluting stent implantation in nonbifurcation lesions that involve unprotected left main coronary artery: a multicenter registry. Circulation 2007; 116: 158-62.
9. Meliga E, Garcia-Garcia HM, Valgimigli M, et al, on behalf of the DELFT (Drug Eluting stent for LeFT main) Registry. Longest available clinical outcomes after drug-eluting stent implantation for unprotected left main coronary artery disease: the DELFT (Drug Eluting stent for LeFT main) Registry. J Am Coll Cardiol 2008; 51: 2212-9.
10. Seung KB, Park DW, Kim YH, et al. Stents versus coronary-artery bypass grafting for left main coronary artery disease. N Engl J Med 2008; 358: 1781-92.
11. Sheiban I, Sillano D, Biondi-Zoccai G, et al. A prospective multicentre observational study on the management of unprotected left main coronary artery disease: rationale and design of the Registro Italiano sul Trattamento del tronco comune non protetto study. J Cardiovasc Med 2008; 9: 826-30.

Replica a Sheiban et al.

Roberto Di Bartolomeo, Carlo Savini

Il contributo di Sheiban et al. ci offre diversi spunti di riflessione a sostegno della chirurgia nell'ambito della nostra controversia.

Per prima cosa è assolutamente importante ricordare che, quanto più una tecnica è riproducibile, tanto migliori sono i risultati. L'intervento di bypass aortocoronarico gode di 40 anni di esperienza, è tuttora l'intervento cardiochirurgico più comune e fa parte del bagaglio tecnico base di qualsiasi cardiochirurgo. Tutto questo si traduce in riproducibilità e, quindi, garanzia del risultato. Il trattamento percutaneo del tronco comune (TC) richiede – come sottolineato dagli autori – esperienza dell'operatore e meticolosa cura nella preparazione dei pazienti, nell'esecuzione della procedura e nella gestione postprocedurale. Si raccomanda, pertanto, estrema prudenza nel consigliare l'impiego estensivo di tale trattamento.

In secondo luogo, l'accenno alle complicanze del trattamento percutaneo del TC fa emergere non poche perplessità sul fatto che il laboratorio di emodinamica sia l'ambiente più idoneo: le lesioni più complesse (bi/triforcazione) andrebbero trattate in una sala ibrida attrezzata[1], come per le altre procedure transcatetere valvolari ed endovascolari.

Un'ultima osservazione va riservata alla valutazione del rischio, con particolare riferimento all'ictus. Le cause documentate di ictus nel bypass aortocoronarico sono date dall'impiego della circolazione extracorporea, dal clampaggio aortico completo e, soprattutto, laterale per l'esecuzione delle anastomosi prossimali dei bypass[2]. Le lesioni del TC si prestano all'impiego di entrambe le arterie mammarie, il che comporta un netto abbattimento del rischio tromboembolico da manipolazione dell'aorta. Inoltre il rischio dell'angioplastica/angiografia va moltiplicato per tutte le volte in cui è necessario ripetere la procedura e/o il controllo.

Bibliografia

1. Bonatti J, Vassiliades T, Nifong W, et al. How to build a cath-lab operating room. Heart Surg Forum 2007; 10: E344-E348.
2. McKhann GM, Grega MA, Borowicz LM Jr, Baumgartner WA, Selnes OA. Stroke and encephalopathy after cardiac surgery: un update. Stroke 2006; 37: 562-71.