- Copyright - Il Pensiero Scientifico Editore downloaded by IP 216.73.216.91 Fri, 04 Jul 2025, 04:00:12

Sopraslivellamento del tratto ST nelle derivazioni aVR e V_1 in corso di test da sforzo: caso clinico

Gianaugusto Slavich[1], Gianluca Piccoli[1], Giuseppe Piccoli[2], Massimo Slavich[3]

[1]*S.O.C. di Cardiologia, Dipartimento di Scienze Cardiotoraciche, Azienda Ospedaliero-Universitaria, Udine,*
[2]*S.O.C. di Cardiologia, Dipartimento Medico, Ospedale Civile, Conegliano (TV),*
[3]*Dipartimento Cardio-Toraco-Vascolare, Università Vita-Salute San Raffaele, Milano*

Key words:
Exercise test;
ST-segment elevation.

Exercise test is the first-line tool for the diagnosis of ischemic heart disease. Presently, high technology tests would appear to have lessened the value of this test.

We report a case in which ST-segment abnormalities during exercise (ST-segment elevation in leads aVR and V_1) allowed us to define the presence and severity of coronary artery disease.

(G Ital Cardiol 2009; 10 (2): 124-126)

© 2009 AIM Publishing Srl

Ricevuto il 3 marzo 2008; nuova stesura il 10 luglio 2008; accettato il 15 luglio 2008.

Per la corrispondenza:

Dr. Gianaugusto Slavich

S.O.C. di Cardiologia
Dipartimento di
Scienze Cardiotoraciche
Azienda Ospedaliero-Universitaria
Piazzale S. Maria
della Misericordia, 15
33100 Udine
E-mail:
gianaugustoslavich@virgilio.it

Introduzione

Il test da sforzo, da oltre 40 anni, è la metodica di prima scelta nell'ambito della valutazione dei pazienti con sospetta o nota cardiopatia ischemica. Si tratta di un esame non invasivo, di facile esecuzione, poco costoso, con limitati tempi d'attesa, che offre rilevanti informazioni diagnostiche e prognostiche[1]. Per quanto noto che, nell'ambito della cascata ischemica, le alterazioni elettrocardiografiche siano il segnale di comparsa più tardivo e che il sottoslivellamento del tratto ST non identifichi il vaso coronarico responsabile dell'ischemia, va peraltro ricordato che talvolta le alterazioni elettrocardiografiche possono essere indicative della sede e dell'importanza della lesione coronarica[2-7]. Intendiamo perciò segnalare un caso interessante in cui il test ha permesso di sospettare la presenza, la sede e la severità della coronaropatia. Le alterazioni osservate, peraltro già note in letteratura[2-7], non sono di frequente riscontro né di diffusa conoscenza nell'ambito cardiologico e quindi potenzialmente sottovalutate.

Caso clinico

Una paziente di 68 anni si è presentata in Pronto Soccorso per una probabile angina da sforzo moderato, esordita da circa 30 giorni ma con episodi più frequenti nelle ultime 48h. Due mesi prima era stata valutata dal proprio curante per una iniziale ipertensione per la quale erano stati presi solo provvedimenti dietetico-comportamentali. In Pronto Soccorso giungeva asintomatica, con frequenza cardiaca (FC) normale, pressione arteriosa (PA) 145/95 mmHg, senza obiettività patologiche e in buone condizioni generali. L'ECG non mostrava alterazioni significative; la curva della troponina era negativa.

Trattenuta in osservazione durante la notte, il giorno successivo ha eseguito prova da sforzo in assenza di terapia farmacologica. La probabilità di malattia pre-test calcolata secondo Morise[8] era elevata per età, caratteristiche dei sintomi, menopausa e ipertensione. Ha tollerato 6 min del protocollo di Bruce pari a 7 METS (contro i 5 METS previsti per età), raggiungendo la FC sottomassimale teorica senza sintomi. L'ECG ha mostrato alterazioni indicative di ischemia (Figura 1) con un sopraslivellamento massimo del tratto ST di 2 mm in aVR e 1 mm in V_1 all'acme del test. Durante il recupero si è osservata una rapida normalizzazione delle alterazioni del tratto ST in aVR e V_1 ed è comparso, dal terzo minuto, un sottoslivellamento del tratto ST di 1 mm in V_5-V_6, regredito al settimo minuto. La paziente è rimasta sempre asintomatica. All'inizio dello sforzo la FC era 80 b/min, la PA 160/90 mmHg. All'apice dello sforzo, la FC era 129 b/min (85% della FC massima teorica), la PA 170/90 mmHg. Al quarto minuto di recupero i parametri erano tornati a livello basale. Per la storia clinica e per l'insolito riscontro del test da sforzo si è deciso di inviare la paziente alla coronarografia (Figura 2), che ha evidenziato una stenosi del 90% del ramo interventricolare anteriore prossimale e del 90% dell'arteria circonflessa prossimale, con una coronaria destra indenne. La ventricolografia ha mostrato normale funzione del ventricolo sinistro. Un ecocardiogramma non ha mostrato difetti di cinetica.

La paziente è stata sottoposta, dopo discussione collegiale, a doppio bypass aortocoronarico sui rami dell'arteria interventricolare anteriore e sull'arteria circonflessa. Attual-

- Copyright - Il Pensiero Scientifico Editore downloaded by IP 216.73.216.91 Fri, 04 Jul 2025, 04:00:12

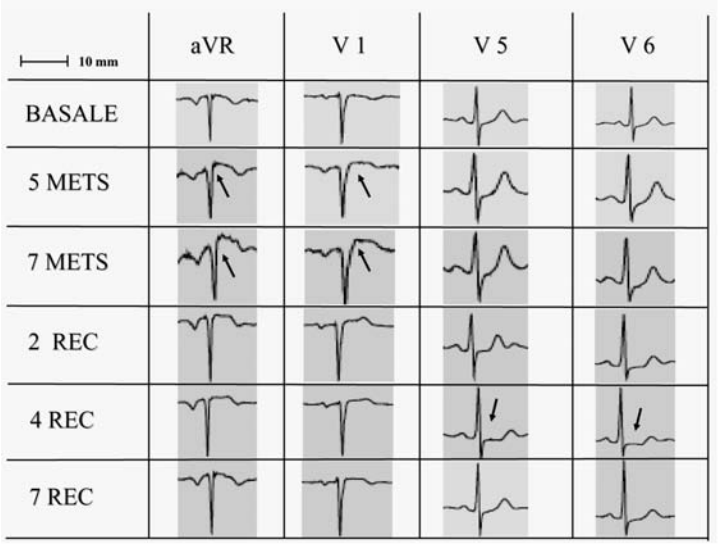

Figura 1. *Alterazioni del tratto ST evidenziate, con le frecce, durante l'ergometria. L'ingrandimento è lo stesso in tutti i fotogrammi.*

Figura 2. *Coronarografia che dimostra stenosi critiche prossimali dell'arteria discendente anteriore e dell'arteria circonflessa.*

mente, a 6 mesi dall'intervento, è stabilmente asintomatica e senza ischemia inducibile al test da sforzo.

Discussione

Pur essendo il test ergometrico il modo più semplice per valutare il paziente ischemico, gli studi di metanalisi sulla sua accuratezza diagnostica forniscono dati di sensibilità e specificità modesti, specie se paragonati a test di imaging[9]. Tale accuratezza può oggi essere migliorata con l'impiego di punteggi pre-test (in base alla storia clinica e ai fattori di rischio) e post-test (FC raggiunta, entità del sottoslivellamento del tratto ST). Se a tutto questo si associa un'analisi della capacità di esercizio (espressa in min o METS) all'incremento e al recupero della FC e della PA il test si arricchisce di importanti informazioni prognostiche[9]. Nel caso specifico la presenza delle alterazioni del tratto ST in aVR e V_1, di non frequente riscontro, subdole e sfuggenti ad un occhio non attento, hanno permesso di sospettare, prima dello studio invasivo, un coinvolgimento prossimale della coronaria sinistra. Si è soliti infatti ricercare il segno di ischemia all'ECG nelle derivazioni laterali e si è poco sensibilizzati a rilevare le alterazioni elettrocardiografiche (sopraslivellamento del tratto ST) limitate alle derivazioni V_1 e aVR.

In uno scenario così ricco di metodiche di imaging in questo caso la prova da sforzo ha dimostrato di essere ancora un esame base e fondamentale su cui costruire il successivo iter diagnostico-terapeutico.

Interessante e meritevole di riflessione è l'assenza di angina durante il test e ad un buon carico di lavoro, pur in presenza di una così grave coronaropatia. Consapevoli della possibile coesistenza di fenomeni ischemici in assenza di dolore, è ipotizzabile che il processo di sviluppo della stenosi coronarica sia stato molto lento permettendo, quindi, prima un graduale sviluppo di circoli collaterali e poi un adattamento del muscolo a lavorare in uno stato di economia di substrati energetici. Nonostante questo, risulta comunque sorprendente che la paziente abbia potuto condurre una prova da sforzo con un significativo carico lavorativo pur evidenziando uno scarso incremento pressorio all'apice dello sforzo, segno sospetto di sofferenza ischemica del ventricolo sinistro.

Altro punto di discussione riguarda il significato e l'interpretazione delle alterazioni elettrocardiografiche osservate nel corso della prova da sforzo. Per quanto concerne il sopraslivellamento del tratto ST in aVR; in letteratura le informazioni esistenti non sono numerose, ma tutti i lavori indicano che questo dato è espressione di una malattia prossimale dell'arteria interventricolare anteriore e, se associato al sopraslivellamento di minore entità in V_1, è indicativo di una patologia del tronco comune (nel nostro caso le lesioni dell'arteria circonflessa e dell'arteria discendente anteriore erano talmente prossimali da poter essere assimilate ad una lesione del tronco)[2-7]. In corso di sindrome coronarica acuta diversi lavori indicano che queste alterazioni in aVR e V_1 associate al sottoslivellamento anterolaterale sono segno di una malattia estesa e di una pro-

- Copyright - Il Pensiero Scientifico Editore downloaded by IP 216.73.216.91 Fri, 04 Jul 2025, 04:00:12

gnosi peggiore e potrebbero indicare la necessità di una rivascolarizzazione precoce[4,10].

L'esatta spiegazione fisiopatologica del sopraslivellamento in aVR è a tutt'oggi poco chiara e richiede il ricorso alla vettorcardiografia; secondo alcuni autori il rialzo del tratto ST in aVR e V_1 è speculare rispetto al sottoslivellamento del tratto ST in V_5 e V_6 verificatosi nella nostra paziente durante il recupero[5]. Michaelides et al.[3] invece attribuiscono il sopraslivellamento del tratto ST in aVR e V_1 alla severità dell'ischemia (transmuralità) della parete anteriore del ventricolo sinistro o secondo altri autori ancora della parte basale del setto per cui la corrente risulta diretta verso la spalla destra[4]. Vista la severità delle stenosi alla coronarografia, queste ultime spiegazioni risultano molto plausibili. Gli autori sostengono[3,5] che, a prescindere dalla spiegazione fisiopatologica, queste alterazioni elettrocardiografiche in corso di prova da sforzo o di sindrome coronarica acuta possono essere segno di un'importante malattia prossimale del sistema coronarico sinistro e giustificano pertanto un atteggiamento più aggressivo[11]. I nostri sospetti sulla probabile severità del quadro elettrocardiografico da sforzo hanno sostenuto la strategia di sottoporre la paziente a coronarografia il giorno successivo alla prova da sforzo.

In conclusione, questo caso clinico dimostra che la prova da sforzo fornisce informazioni molto importanti, alcune di esse potenzialmente sottovalutate. Per i suoi ben noti vantaggi, il test resta spesso il primo metodo di valutazione dei pazienti con cardiopatia ischemica. Vogliamo enfatizzare l'opportunità di non limitare l'analisi dell'ECG alle "solite" derivazioni del ventricolo sinistro (V_4, V_5, V_6) ma di osservare con attenzione anche le derivazioni V_1 e aVR che talvolta, anche con sopraslivellamenti <1 mm, possono essere indicative di una coronaropatia grave.

Riassunto

La prova da sforzo è l'indagine di prima scelta nello studio del paziente con cardiopatia ischemica sospetta o nota. Il dilagare di metodiche di imaging ad alto contenuto tecnologico, e quindi molto attraenti, fanno spesso dimenticare quante informazioni ancora oggi siano ottenibili sia in termini di diagnosi che di prognosi con questo semplice esame.

Vogliamo sottolineare, con un caso clinico, come il sopraslivellamento del tratto ST nelle derivazioni aVR e V_1 durante test da sforzo, non di frequente riscontro, si sia rilevato fortemente suggestivo di presenza, sede ed estensione di una coronaropatia severa.

Parole chiave: Sopraslivellamento del tratto ST; Test da sforzo.

Bibliografia

1. Gibbons RJ, Chatterjee K, Daley J, et al. ACC/AHA/ACP-ASIM guidelines for the management of patients with chronic stable angina: a report of the American College of Cardiology/American Heart Association Task Force on Practice Guidelines (Committee on Management of Patients With Chronic Stable Angina). Circulation 1999; 99: 2829-48.
2. Neill J, Shannon HJ, Morton A, Muir AR, Harbinson M, Adgey JA. ST segment elevation in lead aVR during exercise testing is associated with LAD stenosis. Eur J Nucl Med Mol Imaging 2007; 34: 338-45.
3. Michaelides AP, Psomadaki ZD, Aigyptiadou MN, et al. Significance of exercise-induced ST changes in leads aVR, V_5, and V_1. Discrimination of patients with single- or multivessel coronary artery disease. Clin Cardiol 2003; 26: 226-30.
4. Yamaji H, Iwasaki K, Kusachi S, et al. Prediction of acute left main coronary artery obstruction by 12-lead electrocardiography. ST segment elevation in lead aVR with less ST segment elevation in lead V_1. J Am Coll Cardiol 2001; 38: 1348-54.
5. Gaitonde RS, Sharma N, Ali-Hasan S, Miller JM, Jayachandran JV, Kalaria VG. Prediction of significant left main coronary artery stenosis by the 12-lead electrocardiogram in patients with rest angina pectoris and the withholding of clopidogrel therapy. Am J Cardiol 2003; 92: 846-8.
6. Gorgels AP, Vos MA, Mulleneers R, de Zwaan C, Bar FW, Wellens HJ. Value of the electrocardiogram in diagnosing the number of severely narrowed coronary arteries in rest angina pectoris. Am J Cardiol 1993; 72: 999-1003.
7. Dunn RF, Freedman B, Bailey IK, Uren RF, Kelly DT. Localization of coronary disease with exercise electrocardiography: correlation with thallium-201 myocardial perfusion scanning. Am J Cardiol 1981; 48: 837-43.
8. Morise AP. Comparison of the Diamond-Forrester method and a new score to estimate the pretest probability of coronary disease before exercise testing. Am Heart J 1999; 138 (4 Pt 1): 740-5.
9. Froelicher VF, Fearon WF, Ferguson CM, et al. Lessons learned from studies of the standard exercise ECG test. Chest 1999; 116: 1442-51.
10. Barrabes JA, Figueras J, Moure C, Cortadellas J, Soler-Soler J. Prognostic value of lead aVR in patients with a first non-ST-segment elevation acute myocardial infarction. Circulation 2003; 108: 814-9.
11. Rostoff P, Piwowarska W, Konduracka E, et al. Value of lead aVR in the detection of significant left main coronary artery stenosis in acute coronary syndrome. Kardiol Pol 2005; 62: 128-35.