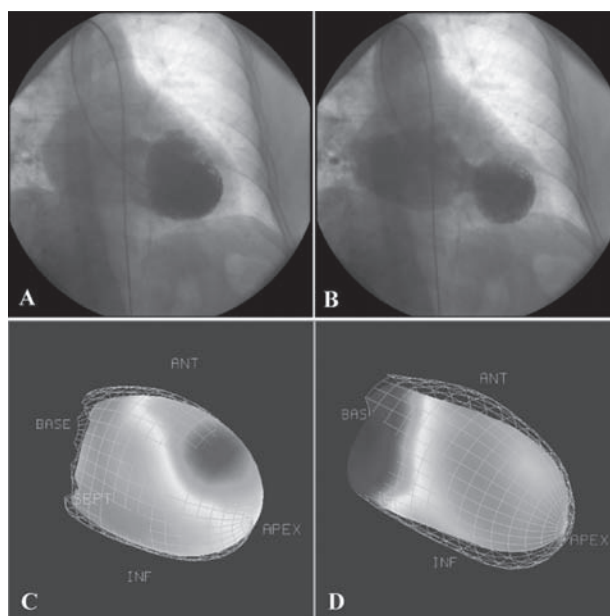


## Ostruzione al tratto di efflusso del ventricolo sinistro e severa insufficienza mitralica in paziente con cardiomiopatia da stress (takotsubo)

Benedetta Bellandi, Guido Parodi, Roberto Sciagrà, David Antonucci

Divisione di Cardiologia, Azienda Ospedaliero-Universitaria Careggi, Firenze

(G Ital Cardiol 2008; 9 (11): 783-784)



© 2008 AIM Publishing Srl

Ricevuto il 27 giugno 2008; accettato il 9 luglio 2008.

Per la corrispondenza:

Dr.ssa Benedetta Bellandi

Divisione di Cardiologia  
Azienda Ospedaliero-  
Universitaria Careggi  
Viale Morgagni, 85  
50134 Firenze  
E-mail:  
benedetta.bellandi@tin.it

Una donna di 66 anni si è presentata presso il pronto soccorso con sospetto diagnostico di infarto miocardico acuto anteriore con sopraslivellamento del tratto ST, complicato da shock cardiogeno. La paziente non aveva fattori di rischio cardiovascolare e la sintomatologia è insorta dopo l'ospedalizzazione del marito per sospetto carcinoma gastrico. Lo studio ecocardiografico ha evidenziato una frazione di eiezione del 20% con acinesia del segmento medio-apicale del ventricolo sinistro, un'insufficienza mitralica severa e la presenza di ostruzione del tratto di efflusso del ventricolo sinistro con gradiente di picco all'efflusso di 60-70 mmHg per la presenza di movimento anteriore sistolico. La paziente è stata sottoposta a contropulsazione aortica e successiva-

mente a studio coronarografico che ha evidenziato l'assenza di coronaropatia. La ventricolografia ha evidenziato un quadro compatibile con cardiomiopatia da stress tipo takotsubo con severa disfunzione del ventricolo (frazione di eiezione 20%) e massivo rigurgito mitralico (A: immagine telediastolica; B: immagine telesistolica).

La perfusione e la cinetica miocardica studiate con scintigrafia miocardica di perfusione con sestamibi (tecnica *gated-SPECT*) in terza giornata ha evidenziato un localizzato difetto di perfusione a livello dei segmenti medio-apicali della parete anteriore del ventricolo sinistro ed un'estesa discinesia dei segmenti medio-apicali (C). L'esame è stato ripetuto dopo 9 giorni, con riscontro della risoluzione completa delle

alterazioni della cinetica e della perfusione del ventricolo sinistro (D), confermata al controllo ecocardiografico, che ha mostrato anche la completa abolizione dell'ostruzione al tratto di efflusso del ventricolo sinistro e dell'insufficienza mitralica.

La presenza di insufficienza mitralica, riscontrabile

in circa il 20% dei pazienti, identifica un sottogruppo di pazienti con cardiomiopatia da stress a prognosi più sfavorevole poiché può portare alla manifestazione di edema polmonare e shock cardiogeno. Inoltre i pazienti con insufficienza mitralica acuta mostrano un più lento recupero della funzione ventricolare.