- Copyright - Il Pensiero Scientifico Editore downloaded by IP 216.73.216.151 Mon, 14 Jul 2025, 21:29:16

L'imaging della placca vulnerabile

Giulio Guagliumi[1], Giuseppe Musumeci[1], Carlo Pierli[2], Massimo Fineschi[2], Anna Chiara Musuraca[3]

[1]Dipartimento Cardiovascolare, Ospedali Riuniti di Bergamo, Bergamo, [2]Unità di Emodinamica, Policlinico Le Scotte, Siena, [3]UO di Cardiologia, Ospedale Maggiore, Bologna

Key words:
Atherosclerosis; Invasive imaging; *In vivo* changes; Vulnerable plaque.

Atherosclerosis is a dynamic degenerative disease, which can suddenly switch from a chronic condition to clinical instability, following a process of plaque rupture and thrombotic formation. Lesions at instability risk are described as "vulnerable plaque", i.e. lesions with a future high probability of becoming an acute event. Present diagnostic and screening methods are inadequate to identify these lesions. Recent ongoing research addresses two modalities: the development of non-invasive imaging techniques for a rapid diagnostic screening of middle-low risk coronary disease, and the implementation of invasive imaging microscopic techniques – involving the coronary wall – which are associated with coronarography. Some techniques (intravascular ultrasound-optical coherence tomography) – recently introduced in the clinical setting – allow *in vivo* monitoring of the sequence of changes in the plaque. For the first time we have now the possibility of measuring the thickness of the fibrous cap, the presence of neo-vessels and probably the density of macrophages, identifying high-risk plaques. The imaging techniques allow to track the evolution of the atherosclerotic disease (plaque volume, thickness of cap, number of thin cap plaques) assessing its progression and regression and the efficacy of treatments.

(G Ital Cardiol 2010; 11 (12 Suppl 3): 16S-21S)

© 2010 AIM Publishing Srl

Per la corrispondenza:
Dr. Giulio Guagliumi
Dipartimento Cardiovascolare, Ospedali Riuniti di Bergamo Largo Barozzi, 1 24100 Bergamo E-mail: guagliumig@gmail.com

Introduzione

Per molto tempo le informazioni disponibili sulla fisiopatologia dell'aterosclerosi e sulle modificazioni rapide della placca che precedono un evento acuto sono state derivate esclusivamente dall'anatomia patologica, "catturate" in momenti diversi della storia naturale. L'aterosclerosi è una malattia degenerativa dinamica che può avere una transizione repentina da una condizione cronica all'instabilità clinica a seguito di un processo di rottura della placca e sovrapposizione trombotica[1]. Obiettivo primario della ricerca rimane l'individuazione precoce della lesione a rischio di instabilità per poter prevenire l'evento clinico. Questa lesione sulla via dell'instabilità è descritta come "placca vulnerabile", cioè una lesione con un'alta probabilità di divenire in futuro responsabile di un evento acuto.

Le metodiche diagnostiche e di *screening* attualmente disponibili sono insufficienti ad identificare queste lesioni. Le tecniche di imaging ad alta risoluzione permettono di raccogliere *in vivo* dettagli anatomo-biologici unici, seriati, spiegando in tempo reale fasi successive del processo di destabilizzazione della placca. Due diverse spinte propulsive hanno caratterizzato gli ultimi anni: da un lato lo sviluppo di tecniche di immagine non invasive, per uno *screening* rapido di diagnosi di malattia coronarica in soggetti a medio-basso rischio, dall'altro la nascita di tecniche di imaging a risoluzione microscopica che operano in stretta contiguità con la parete coronarica, utilizzate in pazienti sottoposti a coronarografia. Nei paragrafi successivi vengono descritte le informazioni aggiuntive derivate dall'impiego di queste metodiche per una migliore definizione della malattia coronarica.

La placca coronarica vulnerabile

Nonostante il numero di eventi coronarici maggiori sia elevato, il numero di placche coronariche instabili è abbastanza limitato. In uno studio autoptico eseguito su 50 cuori espiantati da pazienti deceduti per morte cardiaca improvvisa e da casi controllo (con un campione totale di oltre 10 m di segmenti coronarici analizzati), le placche aterosclerotiche con segni di rottura o di tipo vulnerabile (ampio *pool* lipidico e cappuccio fibroso sottile) sono state trovate rispettivamente solo nell'1.2% e 1.6% dei casi. Queste lesioni erano localizzate prevalentemente nei segmenti prossimale e medio dei vasi epicardici e nell'80% dei casi erano coinvolti solo 1 o 2 segmenti coronarici[2].

Alcune caratteristiche delle placche aterosclerotiche rendono le lesioni più suscettibili alla fissurazione: caratteristiche strutturali (un largo contenuto di lipidi, tra il 10 e il 25%, la presenza di un cappuccio sottile, <65 micron), cellulari (accumulo di macrofagi attivati), la

- Copyright - Il Pensiero Scientifico Editore downloaded by IP 216.73.216.151 Mon, 14 Jul 2025, 21:29:16

presenza di rimodellamento positivo del vaso coronarico ed una maggiore presenza quantitativa di neovasi[3].

Nuove tecniche di imaging della placca vulnerabile

L'assioma classico secondo cui le lesioni più spesso associate all'instabilizzazione clinica sono placche minori è basato sull'indagine angiografica che fornisce informazioni di profilo del lume ("luminogramma") ma che non legge informazioni critiche nella parete vascolare, né identifica le caratteristiche biologiche della placca. Quando si è passati ad utilizzare tecniche di imaging coronarica dirette a valutare cosa accade all'interno della parete coronarica si è visto che lesioni angiograficamente modeste in realtà presentano una massa rilevante dell'ateroma, in parte accomodata da un rimodellamento positivo del vaso.

Ecografia intracoronarica

I limiti intrinseci dell'angiografia nella caratterizzazione delle placche aterosclerotiche hanno stimolato lo sviluppo prima dell'ecografia intravascolare in scala dei grigi (IVUS), quindi di altre metodiche IVUS-derivate che utilizzano l'analisi dello spettro in radiofrequenza del segnale ultrasonico (istologia virtuale, IVUS-VH). Rodriguez-Granillo et al[4]. hanno dimostrato come l'IVUS-VH sia in grado di associare il rimodellamento positivo coronarico alle caratteristiche di composizione delle placche. Sono stati analizzati 41 segmenti coronarici con stenosi non significative (<50% all'angiografia) in vasi *non culprit*. Dai dati ottenuti con IVUS-VH si vede come le placche ad alto rischio presentino, in associazione ad un *remodeling* positivo, un cappuccio fibroso sottile o TCFA (*thin-cap fibroatheroma*) nel 56% dei casi o fibroateromi nel rimanente 44%. Viceversa, placche con un rimodellamento negativo hanno un fenotipo più stabile con solo il 7% di fibroateroma ed il 93% di lesioni a basso rischio (ispessimento intimale patologico o lesioni fibrocalcifiche). Le placche che hanno un indice di rimodellamento aumentato hanno un contenuto lipidico mediamente maggiore.

Tomografia computerizzata

La tomografia assiale computerizzata (TC), ha introdotto negli ultimi anni possibilità diagnostiche inaspettate, con un valore predittivo negativo molto elevato. La possibilità di visualizzare l'albero coronarico in modo non invasivo e di escludere la presenza di malattia con alta probabilità fa sì che la metodica abbia come primo impiego l'esclusione di patologia coronarica significativa in pazienti con dolore toracico e medio-basso rischio di coronaropatia. L'accuratezza dei dettagli dipende dalla sincronizzazione delle sequenze (ECG *gating*). Limiti principali sono il movimento cardiaco, l'irregolarità del battito e l'alta frequenza, oltre ad una esposizione radiante che molto dipende (da 1-3 sino a 17 millisievert) dai metodi di ricostruzione dell'immagine.

Motoyama et al.[5] hanno tentato di caratterizzare la composizione di placca confrontando le immagini di TC coronarica multistrato (64-*slice*) eseguita prima della coronarografia, in 33 pazienti con angina pectoris stabile con le immagini TC ottenute in 38 pazienti con sindrome coronarica acuta. Le caratteristiche di placca analizzate includevano: il rimodellamento vascolare, la presenza di placche non calcifiche, di estese calcificazioni o di calcificazioni focali definite *spotty.* Dall'analisi di questi dati si evince una differenza significativa tra i due gruppi di pazienti: presenza di calcificazioni estese nei pazienti stabili; presenza di *remodeling* positivo, di placche non calcifiche e di calcificazioni *spotty* nei pazienti con sindrome coronarica acuta. La presenza di tutti e tre gli elementi (rimodellamento positivo + placca non calcifica + calcificazione *spotty*) ha dimostrato un alto valore predittivo positivo e l'assenza di tutte e tre le caratteristiche un alto valore predittivo negativo per l'identificazione della lesione colpevole responsabile della sindrome coronarica acuta.

Tuttavia l'analisi TC qualitativa della composizione di placca non è accurata e riproducibile, poiché esistono ampie zone di *overlap* del segnale tra placche strutturalmente diverse. In altre parole si può avere un'idea della composizione della placca, ma rimangono i limiti dovuti alla insufficiente risoluzione assiale. Allo stato attuale la TC coronarica riesce a produrre informazioni diagnostiche rilevanti, come la presenza di stenosi, di rimodellamento positivo, una parziale caratterizzazione della placca (calcificazioni in particolare) ma non identifica parametri decisivi per definire il profilo di instabilità, quali la presenza di un cappuccio fibroso, di una risposta infiammatoria locale, di una ridotta deformabilità del vaso.

Risonanza magnetica nucleare

La risonanza magnetica (RM) è una metodica non invasiva che avrebbe la potenzialità di individuare le differenti componenti della placca aterosclerotica studiando parametri biochimici e biofisici; infatti le placche fibrose presentano un segnale aumentato, mentre quelle lipidiche e calcifiche lo hanno attenuato[6]. Purtroppo, i limiti dovuti alla scarsa risoluzione spaziale della TC sono estendibili anche alla RM. Si tratta di una metodica di imaging estremamente efficace nell'analisi di grandi vasi, come le carotidi, ma che presenta importanti limitazioni per le coronarie. Lo studio delle arterie coronariche è reso difficile dalle dimensioni, dal decorso tortuoso, dalla mobilità associata alle contrazioni cardiache e agli atti respiratori. A differenza del distretto coronarico, quello carotideo è meglio esplorabile ed in questo contesto la RM ha già avuto importanti applicazioni cliniche sostituendo l'angiografia non solo nella valutazione routinaria dell'anatomia, ma anche ed in modo ben più preciso delle caratteristiche delle placche[6,7]. Yuan et al.[8] hanno dimostrato l'accuratezza della metodica a livello delle carotidi, sia per misurare il volume di placca, sia per definire la presenza di neovascolarizzazioni, predittori di eventi clinici.

Takaya et al.[9] hanno seguito per 1 anno con RM 154 pazienti che presentavano stenosi carotidee asintomatiche, tra il 50 e il 79%, dimostrando che la presenza di alcune caratteristiche di instabilità della placca (ad es. cappuccio sottile o fissurato, emorragia intraplacca, *core* necrotico o ampio *pool* lipidico) si associa ad un numero più alto di eventi clinici ipsilaterali nel follow-up.

Tomografia a coerenza ottica

L'innovazione più sostanziale registrata negli ultimi anni nello studio della placca vulnerabile utilizza tecniche di

- Copyright - Il Pensiero Scientifico Editore downloaded by IP 216.73.216.151 Mon, 14 Jul 2025, 21:29:16

imaging intracoronarico ad altissima risoluzione assiale che impiegano fibre ottiche e sorgenti laser di luce. La tomografia a coerenza ottica (OCT), che utilizza una luce non visibile nello spettro dell'infrarosso, è in grado oggi di scannerizzare un intero vaso coronarico in circa 3 s, senza occlusione del flusso e con una risoluzione di circa 10 micron; centinaia di sezioni trasverse del vaso sono ottenute con accuratezza di dettaglio quasi cellulare. Al momento attuale l'OCT è l'unica metodica di imaging in grado di quantificare alcune componenti della placca aterosclerotica: spessore del cappuccio fibroso e formazione di neovasi. L'estensione del *pool* lipidico è espressa in quadranti; inoltre misure di densità di cellule infiammatorie (macrofagi attivati) presenti nella placca sono state di recente riportate in letteratura. Con una risoluzione lungo l'asse di scansione almeno 10 volte superiore rispetto ai sistemi con ultrasuoni correntemente utilizzati[10] l'OCT identifica e misura con grande precisione l'integrità del cappuccio fibroso della placca e la presenza eventuale di trombi anche di piccolissime dimensioni (Figure 1 e 2). La superiorità della luce nel rivelare dettagli nel campo vicino alla sonda è bilanciata da una maggiore difficoltà di penetrazione nei tessuti profondi della parete vasale. Kume et al.[11] hanno dimostrato che le misure *ex-vivo* ottenute con l'OCT (in particolare lo spessore del cappuccio fibroso) hanno un preciso corrispettivo anatomopatologico. L'analisi in parallelo di 102 segmenti coronarici di 38 cadaveri (di cui solo il 16% con anamnesi di cardiopatia) valutate con OCT, rapportate alle immagini istologiche corrispondenti, ha dimostrato un'altissima correlazione delle misure di spessore del cappuccio (r = 0.90). Sawada et al.[12] hanno mostrato che tecniche IVUS-VH e OCT per lo studio delle placche con cappuccio sottile non sono equivalenti: ad esempio molte placche identificate come TFCA dalla IVUS-VH, sono in realtà falsi positivi se valutate con la risoluzione adeguata dell'OCT. Inoltre l'OCT permette di identificare nell'angolo sotteso della TFCA definito con VH l'elemento di differenziazione delle placche TFCA. L'uso integrato delle tecniche di imaging intracoronariche esistenti permette una valutazione più completa delle caratteristiche delle placche aterosclerotiche. Raffel et al.[13], utilizzando questa integrazione di immagini (OCT e IVUS), hanno dimostrato l'associazione fra rimodellamento positivo valutato con gli ultrasuoni e la presenza di placche a cappuccio sottile riconosciute con l' OCT (definendo TCFA una placca con *pool* lipidico esteso ad almeno due quadranti e con spessore del cappuccio <65 micron). Dai risultati si evince che il numero delle placche a cappuccio sottile è superiore in presenza di un rimodellamento positivo rispetto a quando non c'è rimodellamento o c'è un rimodellamento negativo della parete vascolare.

L'OCT consente, oltre all'identificazione delle placche a cappuccio sottile, di valutare *in vivo* le caratteristiche della placca rotta, di dissezioni spontanee e l'apposizione trombotica con estremo dettaglio. Kubo et al.[14] hanno analizzato 30 pazienti con infarto miocardico acuto valutandoli contemporaneamente con tre metodiche di imaging: OCT, IVUS e angioscopia (che per anni ha rappresentato il *gold standard* per rilevare il trombo intracoronarico): l'OCT si è dimostrata più sensibile nell'identificazione della rottura di placca, nella valutazione dell'erosione superficiale e nella visualizzazione del trombo (Figure 2 e 3). È importante sottolineare che l'OCT rispetto alle altre tecniche meno sensibili nell'analisi delle più fini componenti strutturali (IVUS) o meno correlate all'attività clinica routinaria (angioscopia), consente anche di valutare il risultato degli interventi coronarici[15], come la corretta espansione degli stent, dissezioni residue all'impianto, e il processo di ricopertura degli stent[16,17]. Questo la rende utile sia per scopi di ricerca che per guidare interventi coronarici in *setting* complessi.

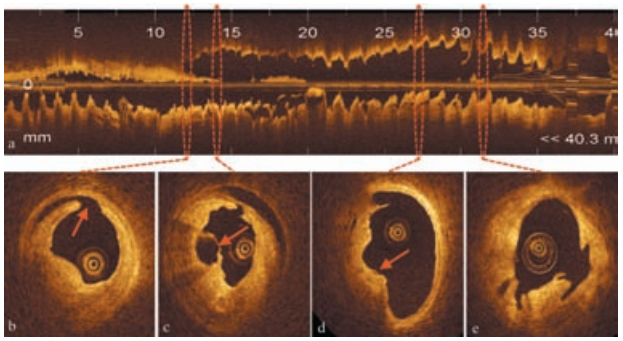

Figura 1. *Immagini ottenute da tomografia. Nel pannello superiore* (a) *sezione longitudinale del ramo interventricolare. Nel pannello inferiore sezioni trasversali in cui è possibile visualizzare la sede di rottura della placca* (freccia pannello b), *la presenza di cappuccio sottile con segni di emorragia intraplacca* (freccia pannello c), *la deposizione trombotica* (freccia pannello d), *segni di fissurazione di un'altra placca più prossimale* (pannello e).

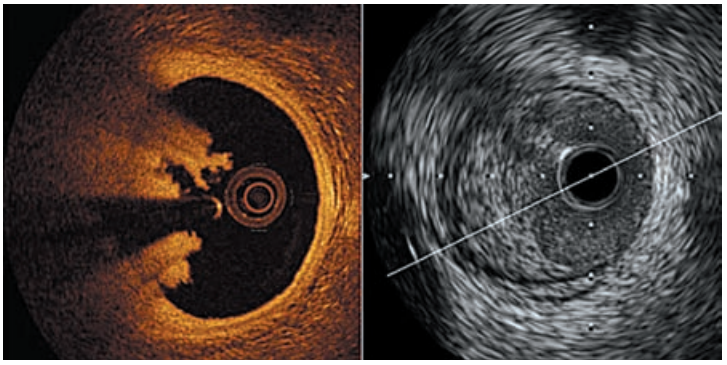

Figura 2. *Confronto fra sezioni corrispondenti ottenute con tecnica ecografica ultrasonografica* (a destra) *e tomografica a coerenza ottica* (a sinistra). *La tecnica tomografica a coerenza ottica consente una ottima visualizzazione della deposizione trombotica.*

- Copyright - Il Pensiero Scientifico Editore downloaded by IP 216.73.216.151 Mon, 14 Jul 2025, 21:29:16

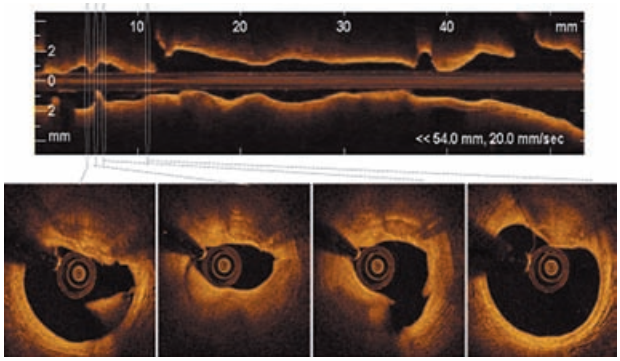

Figura 3. *Paziente con sindrome coronarica acuta con instabilizzazione di placca nella porzione mediodistale del ramo interventricolare anteriore. Lo studio tomografico a coerenza ottica dimostra la presenza di placche a cappuccio sottile, con segni di fissurazione e di deposizione trombotica che hanno caratterizzato distalmente l'instabilità di questo paziente ma al contempo la presenza di placche vulnerabili anche in sede più prossimale.*

Mac Neill et al.[18] hanno utilizzato le immagini OCT per indagare la relazione tra la distribuzione dei macrofagi a livello della placca aterosclerotica e il tipo di sindrome coronarica clinica (angina stabile, angina instabile, infarto miocardico acuto), dimostrando che la densità di macrofagi è significativamente più elevata nei pazienti instabili, sia nelle placche fibrose che fibro-lipidiche. All'interno del singolo paziente la densità di macrofagi è superiore nelle lesioni *culprit* e nella sede di rottura della placca risulta ulteriormente aumentata. L'infiltrazione superficiale di macrofagi è il maggior predittore di instabilità clinica rispetto all'infiltrazione profonda per le lesioni *culprit*, ma non per le lesioni *non culprit*.

Un altro elemento biologicamente importante nelle caratteristiche anatomopatologiche della placca vulnerabile è la presenza di emorragia intraplacca che causa una rapida espansione del *core* necrotico con instabilizzazione clinica. L'emorragia intraplacca è secondaria allo sviluppo di *vasa vasorum* immaturi con andamento dall'avventizia verso la neointima[19]. La percentuale di *vasa vasorum* a seconda del tipo di placca (stabile, rotta, a cappuccio sottile) è differente: maggiore nelle placche rotte o a cappuccio sottile rispetto a quelle stabili[19]. Sono stati proposti nuovi *target* terapeutici sfruttando questo concetto con terapie locali antiangiogenetiche volte a ridurre la neovascolarizzazione patologica di placca. Lavori recenti dimostrano la capacità dell'OCT di identificare con accuratezza la presenza di neovasi.

Da questa presentazione emergono le grandi potenzialità delle tecniche di imaging intracoronarico nello studio della placca vulnerabile e del suo significato clinico/terapeutico.

Applicazione pratica delle tecniche di imaging coronarico: studi di progressione-regressione

Parte dell'interesse per l'uso dell'imaging ad alta risoluzione nello *screening* dei soggetti asintomatici o in pazienti con aterosclerosi conclamata, nasce dalla necessità di verificare nel singolo paziente gli effetti delle misure preventive e dei diversi trattamenti farmacologici. Von Birgelen et al.[20] hanno dimostrato in uno studio prospettico condotto su 56 pazienti studiati con IVUS seriati, di base e a distanza di 18 mesi, come esista una relazione lineare tra il rischio di eventi clinici maggiori e l'entità della progressione di placca misurata con ultrasuoni.

Pochi sono per ora gli studi di progressione-regressione di placca concepiti per valutare l'efficacia di trattamenti specifici, ma già nel 2004 ne sono stati pubblicati due che hanno documentato la possibilità di regressione della placca aterosclerotica dopo un trattamento intensivo con ipolipemizzanti o con farmaci antipertensivi[21,22]. Nello studio REVERSAL sono state confrontate pravastatina ed atorvastatina ad alto dosaggio in più di 500 pazienti con coronaropatia angiograficamente documentata[21]. La pravastatina ha determinato una modesta riduzione del colesterolo LDL, accompagnata da una progressione del volume dell'ateroma. Al contrario l'atorvastatina ha prodotto un'importante riduzione delle LDL ed una modesta, ma significativa riduzione del volume dell'ateroma. Segno quindi di un effetto diretto sulle dimensioni del *pool* lipidico e della placca ateromasica. Interessante notare che nei pazienti trattati con atorvastatina vi era una riduzione combinata del valore della proteina C-reattiva. Questi risultati iniziali sono stati confermati ed ampliati dallo studio ASTEROID[23], dove 507 pazienti con una lesione coronarica <50% in un vaso non responsabile di sindrome coronarica acuta sono stati esaminati con IVUS e rivalutati a distanza di 24 mesi. Tutti i pazienti sono stati trattati con alte dosi (40 mg) di rosuvastatina; il colesterolo LDL nel corso dello studio si è ridotto del 53%, mentre quello HDL è aumentato del 14%. Contemporaneamente è stata osservata una riduzione del 9.1% del volume dell'ateroma. Il 63% dei pazienti ha mostrato una riduzione del volume della placca e i restanti una stabilità o una progressione della lesione. Se si confrontano gli studi appena citati si nota una relazione tra il valore medio delle LDL raggiunto ed il volume dell'ateroma[24]. Da quest'analisi non sembra esistere un valore soglia oltre il quale si perde l'effetto favorevole delle statine. Pertanto se uno dei nostri obiettivi della prevenzione è cercare di ottenere la regressione della malattia, più basso sarà il valore del colesterolo LDL raggiunto, migliori saranno i risultati. Per verificare quest'ipotesi sono stati analizzati 4 importanti studi (REVERSAL, CAMELOT, ACTIVATE, ASTEROID) che hanno valutato l'effetto della riduzione delle LDL e dell'aumento delle HDL indotti dalle statine sulla progressione dell'ateroma[25]. In quest'analisi i valori più bassi di colesterolo LDL ed i più alti di HDL sono stati raggiunti dai pazienti con una maggiore regressione dell'ateroma. In particolare, una riduzione dei valori di LDL al di sotto di 87 mg/dl, se accompagnata da un aumento del 7.5% del colesterolo HDL, è associata a una regressione dell'aterosclerosi.

In conclusione la dimostrazione con l'IVUS della regressione della placca dopo un trattamento intensivo con statine è importante ed offre interessanti opportunità di ricerca clinica applicata. Per ora la sua rilevanza clinica deve essere ancora pienamente dimostrata.

Gli studi di progressione-regressione di placca eseguiti con IVUS rappresentano solo l'inizio di un nuovo campo di applicazione dell'imaging endovascolare ad alta risoluzione. Ad esempio usando farmaci che hanno come *target* biologico la riduzione dei neovasi è stata dimostrata la

- Copyright - Il Pensiero Scientifico Editore downloaded by IP 216.73.216.151 Mon, 14 Jul 2025, 21:29:16

possibilità di utilizzare la risonanza magnetica nucleare per monitorare l'efficacia antiangiogenetica[26]. Dati molto recenti dimostrano la possibilità di misurare le variazioni di spessore del cappuccio fibroso indotte da statine nelle TFCA[27].

Nuovi indirizzi di ricerca

Le tecniche di imaging illustrate hanno un livello di risoluzione molto alto ma ci sono elementi critici nella fisiopatologia dell'aterosclerosi che hanno dimensioni biologiche ancora più piccole rispetto all'attuale capacità di identificarle. Le nuove frontiere di ricerca delle tecniche di immagine intravascolare prevedono la combinazione delle metodiche esistenti (IVUS-OCT, OCT-fluorescenza) per massimizzare il livello informativo, e nuovi orizzonti di risoluzione (spettroscopia, birifrangenza, micron OCT). Queste tecniche offrono la possibilità di discriminare il tipo di collagene del cappuccio sottile di una placca aterosclerotica, la composizione chimica dei diversi tessuti e l'identificazione di singoli componenti cellulari. Per quanto riguarda l'indirizzo non invasivo si percorrono sistemi di scansione rapida a bassa emissione radiante *(dual sources),* l'uso di mezzi di contrasto biologici *(probes)* che riescono ad identificare *target* specifici: si tratta di sostanze paramagnetiche o fluorinate che utilizzano nanoparticelle attive verso bersagli molecolari, per identificare ad esempio trombi o piccoli accumuli di fibrina.

Conclusioni

Il desiderio di identificare e trattare le placche vulnerabili prima di eventi avversi maggiori ha stimolato lo sviluppo di tecniche di immagine ad alta risoluzione, invasive e non invasive. Ad oggi nessuna tecnica di immagine singola può accuratamente identificare il rischio di rottura di una placca; l'integrazione dei dati derivabili con metodiche multiple ha molto migliorato le conoscenze sulle fase di instabilità del processo aterosclerotico. Alcune tecniche (IVUS-OCT) di recente introduzione clinica, permettono di catturare *in vivo* la sequenza dei cambiamenti della placca. Per la prima volta abbiamo oggi la possibilità di misurare lo spessore del cappuccio fibroso, la presenza di neovasi e probabilmente la densità dei macrofagi, identificando le placche a maggior profilo di rischio (TFCA). Le modalità di immagine possono permettere di seguire l'evoluzione della patologia aterosclerotica (volume della placca, spessore del cappuccio, numero delle placche a cappuccio sottile) valutando progressione e regressione ed efficacia dei trattamenti. Dettagli simili (endpoint surrogati) hanno bisogno di essere confrontati con l'outcome clinico prima di poter essere utilizzati in modo sistematico.

Riassunto

L'aterosclerosi è una malattia degenerativa dinamica che può avere una transizione repentina da una condizione cronica all'instabilità clinica a seguito di un processo di rottura della placca e sovrapposizione trombotica. Le lesioni a rischio di instabilità sono oggi descritte dal termine "placca vulnerabile", cioè una lesione con un'alta probabilità di divenire in futuro responsabile di un evento acuto. Le metodiche diagnostiche e di *screening* attualmente disponibili sono insufficienti ad identificare queste lesioni. La ricerca nel corso degli ultimi anni si è indirizzata verso due diversi filoni: da un lato verso lo sviluppo di tecniche di immagine non invasive, per uno *screening* rapido di diagnosi di malattia coronarica in soggetti a medio-basso rischio, dall'altro verso l'implementazione di tecniche invasive di imaging a risoluzione microscopica che operano in stretta contiguità con la parete coronarica, associate alla coronarografia. Alcune tecniche (ecografia intracoronarica, tomografia a coerenza ottica) di recente introduzione clinica permettono di catturare *in vivo* la sequenza dei cambiamenti della placca. Per la prima volta abbiamo oggi la possibilità di misurare lo spessore del cappuccio fibroso, la presenza di neovasi e probabilmente la densità dei macrofagi, identificando le placche a maggior profilo di rischio. Le modalità di immagine possono permettere di seguire l'evoluzione della patologia aterosclerotica (volume della placca, spessore del cappuccio, numero delle placche a cappuccio sottile) valutando progressione e regressione ed efficacia dei trattamenti.

Parole chiave: Aterosclerosi; Cambiamenti *in vivo*; Imaging invasivo; Placca vulnerabile.

Bibliografia

1. Falk E, Shanh PK, Fuster V. Coronary plaque disruption. Circulation 1995; 92: 657-71.
2. Cheruvu PK, Finn AV, Gardner C, et al. Frequency and distribution of thin-cap fibroatheroma and ruptured plaques in human coronary arteries. J Am Coll Cardiol 2007; 50: 940-9.
3. Falk E. Pathogenesis of atherosclerosis. J Am Coll Cardiol 2006; 47: C7-C12.
4. Rodriguez-Granillo GA, Serruys PW, Garcia-Garcia HM, et al. Coronary artery remodelling is related to plaque composition. Heart 2006; 92: 388-91.
5. Motoyama S, Kondo T, Sarai M, et al. Multislice computed tomographic characteristics of coronary lesions in acute coronary syndromes. J Am Coll Cardiol 2007; 50: 319-26.
6. Choudhury RP, Fuster V, Badimon JJ, Fisher EA, Fayad ZA. MRI and characterization of atherosclerotic plaque: emerging applications and molecular imaging. Arterioscler Thromb Vasc Biol 2002; 22: 1065-74.
7. Hatsukami TS, Ross R, Polissar NL, et al. Visualization of fibrous cap thickness and rupture in human atherosclerotic carotid plaque in vivo with high-resolution magnetic resonance imaging. Circulation 2000; 102: 959-64.
8. Yuan C, Kervin WS, Ferguson MS, et al. Contrast-enhanced high resolution MRI for atherosclerotic carotid artery tissue characterization. J Magn Reson Imaging 2002; 15: 62-7.
9. Takaya N, Yuan C, Chu B, et al. Association between carotid plaque characteristics and subsequent ischemic cerebrovascular events. A prospective assessment with MRI - initial results. Stroke 2006; 37: 818-23.
10. Waxman S, Ishibashi F, Muller JE. Detection and treatment of vulnerable plaques and vulnerable patients novel approaches to prevention of coronary events. Circulation 2006; 114: 2390-11.
11. Kume T, Akasaka T, Kawamoto T, et al. Measurement of the thickness of the fibrous cap by optical coherence tomography. Am Heart J 2006; 152: 755.e1-e4.
12. Sawada T, Shite J, Garcia-Garcia HM, et al. Feasibility of combined use of intravascular ultrasound radiofrequency data analysis and optical coherence tomography for detecting thin-cap fibroatheroma. Eur Heart J 2008; 29: 1136-46.
13. Raffel OC, Merchant FM, Tearney GJ, et al. In vivo association between positive coronary artery remodelling and coronary

- Copyright - Il Pensiero Scientifico Editore downloaded by IP 216.73.216.151 Mon, 14 Jul 2025, 21:29:16

plaque characteristics assessed by intravascular optical coherence tomography. Eur Heart J 2008; 29: 1721-8.
14. Kubo T, Imanishi T, Takarada S, et al. Assessment of culprit lesion morphology in acute myocardial infarction: ability of optical coherence tomography compared with intravascular ultrasound and coronary angioscopy. J Am Coll Cardiol 2007; 50: 933-9.
15. Kitabata H, Kubo T, Akasaka T. Identification of multiple plaque ruptures by optical coherence tomography in a patient with acute myocardial infarction: a three-vessel study. Heart 2008; 94: 544.
16. Guagliumi G, Costa M. From a foggy sight to a clear vision. JACC Cardiovasc Interv 2009; 2: 467-9.
17. Otake H, Shite J, Ako J, et al. Local determinants of thrombus formation following sirolimus-eluting stent implantation assessed by optical coherence tomography. J Am Coll Cardiol Interv 2009; 2: 459-66.
18. MacNeill BD, Jang IK, Bouma BE, et al. Focal and multi-focal plaque macrophage distributions in patients with acute and stable presentations of coronary artery disease. J Am Coll Cardiol 2004; 44: 972-9.
19. Kolodgie FD, Narula J, Yuan C, Burke AP, Finn AV, Virmani R. Elimination of neoangiogenesis for plaque stabilization: is there a role for local drug therapy? J Am Coll Cardiol 2007; 49: 2093-101.
20. von Birgelen C, Hartmann M, Mintz GS, et al. Relationship between cardiovascular risk as predicted by established risk scores versus plaque progression as measured by serial intravascular ultrasound in left main coronary arteries. Circulation 2004; 110: 1579-85.
21. Nissen SE, Tuzcu EM, Schoenhagen P, et al, for the REVERSAL Investigators. Effect of intensive compared with moderate lipid-lowering therapy on progression of coronary atherosclerosis: a randomized controlled trial. J Am Med Assoc 2004; 291: 1071-80.
22. Nissen SE, Tuzcu EM, Libby P, et al, for the CAMELOT Investigators. Effect of antihypertensive agents on cardiovascular events in patients with coronary disease and normal blood pressure. The CAMELOT study: a randomized controlled trial. J Am Med Assoc 2004; 292: 2217-25.
23. Nissen SE, Nicholls SJ, Sipahi I, et al, for the ASTEROID Investigators. Effect of very high-intensity statin therapy on regression of coronary atherosclerosis: the ASTEROID trial. J Am Med Assoc 2006; 295: 1556-65.
24. Böse D, von Birgelen C, Erbel R. Intravascular ultrasound for the evaluation of therapies targeting coronary atherosclerosis. J Am Coll Cardiol 2007; 49: 925-32.
25. Nicholls SJ, Tuzcu EM, Sipahi I, et al. Statins, high-density lipoprotein cholesterol, and regression of coronary atherosclerosis. J Am Med Assoc 2007; 297: 499-508.
26. Winter PM, Neubauer AM, Caruthers SD, et al. Endothelial $\alpha_v \beta_3$ integrin-targeted fumagillin nanoparticles inhibit angiogenesis in atherosclerosis. Arterioscler Thromb Vasc Biol 2006; 26: 2103-9.
27. Takarada S, Imanishi T, Ishibashi K, et al. The effect of lipid and inflammatory profiles on the morphological changes of lipid-rich plaques in patients with non-ST-segment elevated acute coronary syndrome: follow-up study by optical coherence tomography and intravascular ultrasound. JACC Cardiov Interv 2010; 3: 766-72.