

L'insufficienza mitralica nella disfunzione ventricolare sinistra: aspetti fisiopatologici e terapia chirurgica

Valentino Borghetti¹, Stefano Nardi², Daniella Bovelli², Francesco Fioriello¹, Giancarlo D'Addario¹, Paolo Fiaschini¹, Alessandro Pardini¹

¹U.O. di Cardiocirurgia, ²U.O. di Cardiologia, Ospedale "S. Maria", Terni

Key words:

Echocardiography;
Mitral regurgitation;
Mitral valve;
Myocardial infarction;
Surgery.

Functional mitral regurgitation (FMR) is a distinctive valve disease in which the left ventricle is the "culprit" and the mitral valve is the "victim". It differentiates from organic regurgitation because the structure of the valve and subvalvar apparatus are not affected, hence abnormalities of the left ventricle are not the consequence but the cause of valve disease. It is at present well known that FMR conveys adverse prognosis in patients with left ventricular dysfunction, with a graded relationship between severity and reduced survival. Recent important advances in the understanding of pathophysiology of this complex valve disease have recognized that FMR results from changes in the geometry of the left ventricle, the mitral annulus and papillary muscles. Assessment of the degree of FMR, by Doppler echocardiography, has allowed to identify patients with adverse prognosis and predictors of death, drawing guidelines for therapy. Standard surgical restrictive annuloplasty represents the treatment of choice, although improvement in long-term survival had not been clearly demonstrated yet. New surgical and interventional therapies are currently under development. In this paper we reviewed the most important published literature, trying to define the mechanisms of regurgitation, diagnosis and therapeutic options, making an update of future perspectives for the treatment of FMR.

(G Ital Cardiol 2007; 8 (8): 498-507)

© 2007 AIM Publishing Srl

Ricevuto il 19 dicembre 2006; nuova stesura il 22 marzo 2007; accettato il 2 aprile 2007.

Per la corrispondenza:

Dr. Valentino Borghetti

Via Gisa Giani, 47
05100 Terni

E-mail:
v.borghetti@aosp.terni.it

Introduzione

Il progressivo incremento della popolazione affetta da scompenso cardiaco congestizio ha favorito un crescente interesse nei confronti di una condizione patologica cardiaca definita con il termine di insufficienza mitralica ischemica o funzionale (IMF). Il termine "funzionale" viene preferito in quanto essa può manifestarsi in pazienti affetti da cardiomiopatia dilatativa, sia di origine ischemica che di origine idiopatica. L'IMF è una condizione patologica, a lembi mitralici e apparato sottovalvolare strutturalmente normali, in cui il rigurgito mitralico è dovuto alla restrizione al movimento dei lembi mitralici stessi, secondaria alla dislocazione apicale del punto di coaptazione mitralico e responsabile dell'incompleta chiusura della valvola mitrale (VM) in sistole (meccanismo tipo IIIB secondo la classificazione di Carpentier)¹. A differenza delle valvulopatie organiche, la disfunzione ventricolare sinistra non è quindi la conseguenza, ma la causa dell'insufficienza valvolare mitralica¹.

Si stima che l'IMF sia presente nel 50% dei pazienti con infarto miocardico acuto² e in quasi il 90% di quelli con scompenso cardiaco congestizio³, rappresentando un'importante determinante sia della presentazione clinica sia della prognosi di questa malattia⁴. È ormai riconosciuta, infatti, una correlazione diretta tra entità del rigurgito mitralico e mortalità a lungo termine^{5,6}, e che essa rappresenti un fattore indipendente di mortalità nei pazienti affetti da scompenso cardiaco congestizio con disfunzione sistolica del ventricolo sinistro (VS)⁷.

L'IMF è una condizione patologica a fisiopatologia complessa, influenzata da fattori emodinamici che ne possono variare e renderne difficile la diagnosi. La variabilità di tale quadro fisiopatologico ha generato confusione nel corretto inquadramento del meccanismo che sottende la genesi dell'IMF e quindi nell'identificazione del più appropriato trattamento da riservare ai diversi casi. Nella nostra revisione cercheremo di chiarire i concetti relativi al meccanismo fisiopatologico, alla diagnosi, e alle opzioni terapeutiche e chirurgiche dell'IMF.

Meccanismo fisiopatologico

Il meccanismo fisiopatologico dell'IMF è stato a lungo oggetto di discussione e di studio in quanto di non semplice definizione. La ragione di ciò è da ricondurre alla complessità anatomica e funzionale dell'apparato valvolare mitralico, la cui conservazione assume un ruolo fondamentale ai fini della continenza della VM. L'apparato valvolare mitralico deve essere considerato in senso tridimensionale in quanto composto, non solo dalla VM ma anche dal complesso dei muscoli papillari (MP), corde tendinee e parete libera del VS.

L'importanza dei MP nel determinismo dell'IMF è nota fin dai primi anni '60 sebbene non ne fosse stato identificato il preciso meccanismo. L'ipotesi della cosiddetta disfunzione del MP, secondaria all'ischemia miocardica⁸, venne smentita intorno agli anni '80, quando Kaul et al.⁹ dimostrarono, sperimentalmente, che l'ipoperfusione del MP non produceva né prolapsò valvolare né insufficienza mitralica e che il rigurgito mitralico si manifestava solo in seguito ad un'ischemia globale del VS indipendentemente dalla conservata perfusione dei MP stessi. Ciò suggerì che un meccanismo legato alla sola disfunzione di parete non fosse sufficiente a spiegare il meccanismo fisiopatologico responsabile della comparsa del rigurgito mitralico, ma fossero necessarie alterazioni geometriche dell'intero VS. Altri autori, in seguito, hanno dimostrato che la dilatazione ventricolare sinistra rappresenta un prerequisito fondamentale per la comparsa dell'insufficienza mitralica indipendentemente dalla funzione contrattile^{10,11}, e come l'entità del rigurgito sia proporzionale all'indice di sfericità del VS stesso^{10,12}. La distensione ventricolare provoca infatti una dislocazione apicale dei MP, esercitando una trazione sulle corde tendinee della VM e sui lembi valvolari mitralici con conseguente dislocazione apicale del punto di coaptazione mitralico che, in ultima analisi,

impedisce alla VM di chiudersi completamente durante la sistole¹³.

La dislocazione del MP, alterando il rapporto geometrico standard dell'apparato valvolare mitralico¹⁴, determina, infatti, un incremento della distanza tra l'apice del MP stesso e l'anulus anteriore della VM, detto "tethering mitralico" (TM)^{11,15} (Figura 1). Il TM, quindi, è ciò che concettualmente identifica l'IMF sebbene debba essere precisato che, in termini fisiopatologici, esso non si manifesti in modo costante, ma variabile, in quanto dipendente dalla posizione spaziale dei MP. Alcuni autori hanno dimostrato che lo spostamento dei MP è simmetrico (TM simmetrico) nel rimodellamento ventricolare globale (cardiomiopatia dilatativa o estesi infarti transmurali anteriori), e risulta caratterizzato da una dislocazione "apicale" di entrambi i lembi mitralici, mentre è asimmetrico (TM asimmetrico) nel rimodellamento ventricolare locale o parziale (cardiomiopatia ischemica), essendo secondario invece ad una dislocazione "posteriore" di entrambi i lembi mitralici^{16,17}.

Qualunque sia il meccanismo eziopatogenetico responsabile, l'incremento della distanza di "tethering" è un parametro di importanza fondamentale, ai fini della valutazione quantitativa dell'IMF^{10,11}, essendo stata dimostrata una correlazione diretta tra incremento dell'orifizio di rigurgito effettivo mitralico (ERO) ed entità del dislocamento apicale e posteriore del MP, indipendentemente dalla frazione di eiezione e dalla dilatazione ventricolare sinistra¹³.

La trazione esercitata a carico dei lembi mitralici determina una deformazione della VM che, all'ecocardiogramma bidimensionale, assume una forma triangolare, la cui base è rappresentata dal piano valvolare stesso e l'apice dal punto di coaptazione mitralico. L'area di tale triangolo viene definita come "area di tenting" (TA), mentre l'altezza come "profondità di tenting" (TH) mitralico (Figura 2). Il grado di deformazio-

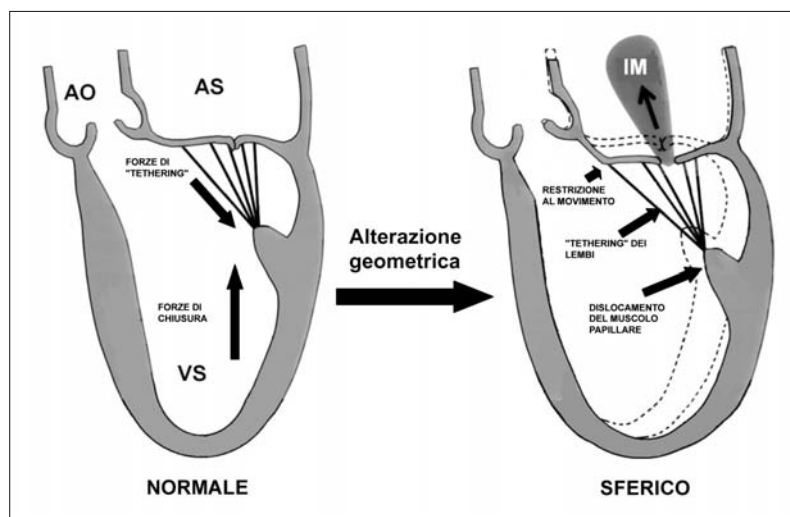


Figura 1. Meccanismo fisiopatologico dell'insufficienza mitralica (IM) funzionale. AO = aorta; AS = atrio sinistro; VS = ventricolo sinistro.

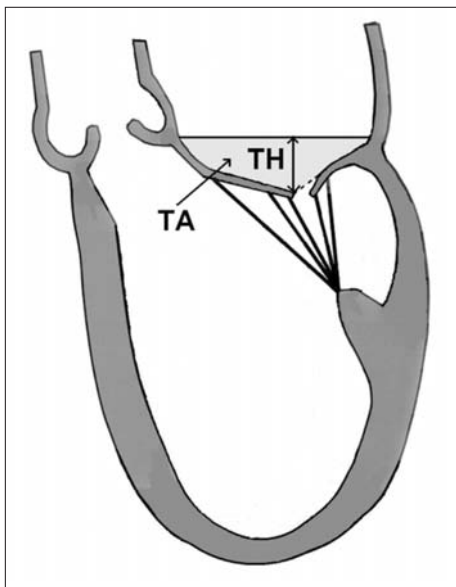


Figura 2. Parametri considerati nella valutazione del tenting mitralico. TA = area di tenting; TH = altezza di tenting.

ne della VM è importante in quanto definisce l'entità del rimodellamento ventricolare e quindi lo stato di avanzamento della malattia¹⁸.

Sebbene si sia sottolineato che l'IMF sia una condizione patologica a lembi valvolari strutturalmente integri, va detto che ciò è vero solo in parte. Il rimodellamento ventricolare, e la sua influenza meccanica sull'apparato valvolare mitralico, determina un rimodellamento anche dei lembi della VM. Grande-Allen et al.¹⁹ hanno infatti recentemente dimostrato, in valvole espantate da pazienti affetti sia da cardiomiopatia dilatativa che ischemica, un'alterazione strutturale e biochimica caratterizzata da un incremento significativo della quota di DNA, glicosaminoglicani e collagene, rispetto al gruppo di controllo. Ciò si assocerebbe ad una rigidità meccanica, cui conseguirebbe una ridotta estensibilità, sia dei lembi mitralici sia delle corde tendinee²⁰. L'importanza di tale contributo organico all'IMF, in termini prognostici e di efficacia della terapia chirurgica necessita tuttavia di evidenza clinica.

La dilatazione ventricolare da un lato e il "tenting" valvolare mitralico dall'altro, sono responsabili della deformazione dell'anulus mitralico, struttura particolarmente interessata dal rimodellamento ventricolare, che tende a perdere la normale morfologia a "sella" assumendo una forma appiattita, monoplanare²¹⁻²³. Sebbene sia stato dimostrato che la dilatazione anulare isolata non sia associata ad importante rigurgito mitralico¹⁵, è stato osservato, in modelli sperimentali con cardiomiopatia indotta da aritmia, che il diametro antero-posteriore dell'anulus mitralico è proporzionale al grado di insufficienza mitralica^{24,25} e che all'aumentare della dilatazione anulare corrisponde un incremento del rigurgito mitralico indipendentemente dalla dislocazione, e quindi per qualsiasi posizione, del MP postero-mediale²⁶.

La difficoltà interpretativa del meccanismo dell'IMF è anche da porre in relazione alle variazioni secondarie al cambiamento delle condizioni emodinamiche. Il mantenimento della posizione dei lembi mitralici è determinata dal bilanciamento delle forze che agiscono sui due versanti della valvola²⁶. Durante la sistole cardiaca, in condizioni normali, la forza richiesta per la chiusura dei lembi mitralici è minima, ciò spiega il motivo dell'assenza di IMF nei pazienti con disfunzione globale del VS, ma in cui non vi sia TM¹¹. In presenza di TM, invece, la forza di chiusura dei lembi mitralici non è in grado di contrastare la forza di "tethering" secondaria alla trazione sulle corde tendinee che, agendo in opposizione, impedisce la chiusura della valvola stessa²⁶.

L'entità dell'IMF cambia anche in relazione alle condizioni di precarico in grado di modulare il volume del VS come, ad esempio, in seguito all'infusione di farmaci anestetici, vasodilatatori, o all'uso di inotropi^{27,28}, il che sottolinea l'importanza della diagnosi preoperatoria effettuata a paziente sveglio e in condizioni emodinamiche fisiologiche.

Ciò che risulta di maggior interesse, sono le variazioni del rigurgito mitralico in relazione allo sforzo. Lancellotti et al.²⁹ hanno dimostrato che durante esercizio fisico, vi sarebbe un incremento dell'ERO, secondario ad un incremento dell'area mitralica, che non avrebbe nessuna correlazione con l'ERO a riposo. Tali modificazioni non sarebbero da attribuire ad un meccanismo fisiopatologico univoco, ma sarebbero dipendenti dal tipo di alterazione geometrica del VS. Nei pazienti con infarto miocardico inferiore l'incremento dell'ERO sarebbe dovuto, prevalentemente, ad una dilatazione dell'anulus mitralico e alla dislocazione posteriore del MP postero-mediale, mentre in quelli con infarto miocardico anteriore, ad un'apicalizzazione del punto di coaptazione mitralico²⁹. L'area dell'ERO, tuttavia, si ridurrebbe in tutti i pazienti in cui vi sia, durante l'esercizio, un "reclutamento" di miocardio contrattile a livello dell'area interessata dal processo ischemico²⁹. Ciò sarebbe secondario ad un miglioramento contrattile dei settori basali del VS e sottolineerebbe l'importanza del contributo "sfinterico" dell'anulus mitralico al meccanismo di chiusura della valvola in sistole²¹. Le variazioni indotte dall'esercizio fisico, accentuando la gravità del rigurgito mitralico, potrebbero anche spiegare perché alcuni pazienti sviluppino edema polmonare acuto pur in assenza di ischemia miocardica³⁰ ed essere la ragione per cui, in questi pazienti, una insufficienza mitralica anche di media entità condizioni statisticamente la prognosi in senso peggiorativo^{5,6}.

È opportuno sottolineare a questo punto che, nella genesi dell'IMF, le strutture anatomiche dell'apparato valvolare mitralico descritte separatamente, contribuiscono in maniera sinergica al manifestarsi dell'insufficienza mitralica, la quale è il risultato di un meccanismo integrato di tutti i fattori sopracitati. L'apparato valvola-

re mitralico è infatti una struttura dinamica a fisiologia complessa, il cui corretto funzionamento presuppone l'integrità di tutti gli elementi che la compongono.

Terapia chirurgica

Lo studio approfondito di questa condizione patologica ha favorito l'affacciarsi di diverse tecniche chirurgiche, sviluppate parallelamente al progressivo delinearsi del meccanismo responsabile dell'IMF, tese a migliorare la continenza della valvola attraverso il ripristino della coaptazione mitralica e la correzione del "tethering" sottovalvolare.

Anuloplastica mitralica

La terapia chirurgica standard è rappresentata dall'anuloplastica mitralica, scopo della quale è il ripristino della regolare apposizione dei lembi mitralici mediante correzione della dilatazione anulare. Alcuni trial clinici hanno dimostrato che tale tecnica, sebbene efficace in fase iniziale, si rivela fallimentare nel 30% dei casi, a pochi mesi di distanza dall'intervento³¹⁻³³. La ragione di ciò è verosimilmente da ricondurre al fatto che, sebbene l'anuloplastica riduca i diametri dell'orifizio mitralico, essa non risolve il TM. È stato infatti dimostrato quanto l'anuloplastica mitralica isolata non sia in grado di arrestare la progressiva dilatazione del VS^{33,34} e quanto il rischio di fallimento di questa tecnica sia direttamente correlato al TH mitralico, stima indiretta del grado di avanzamento del rimodellamento ventricolare³¹. Nell'ottica di migliorare i risultati inizialmente deludenti, Bach e Bolling³⁵ hanno postulato l'idea di impiantare anelli protesici sottodimensionati, nella cosiddetta anuloplastica restrittiva, anteriorizzando l'anulus posteriore e migliorando la coaptazione dei lembi. Tuttavia, McGee et al.³⁶ hanno denunciato una persistenza del 25% di recidiva di insufficienza a 6 mesi di distanza dall'intervento, senza sostanziali apparenti vantaggi relativi all'impianto di anelli protesici sottodimensionati. Ciò è verosimilmente attribuibile ad un incremento delle forze di "tethering" secondario ad uno spostamento anteriore dell'anulus posteriore mitralico, non assecondato da un analogo spostamento del lembo posteriore che subirebbe una restrizione al movimento ed impedendo quindi la coaptazione^{33,37}. L'esperienza pionieristica di Bolling et al.³⁸ ha dimostrato iniziali promettenti risultati, sebbene gravati da una mortalità pari al 18% nel primo anno di follow-up. Questa visione ottimistica, tuttavia, non è stata confermata ad un follow-up a medio termine. Recentemente Wu et al.³⁹, in una analisi retrospettiva multivariata effettuata su due gruppi di pazienti affetti da IMF e disfunzione ventricolare sinistra grave, non hanno dimostrato un chiaro beneficio, in termini di mortalità, dell'anuloplastica mitralica isolata, se confrontata con la sola terapia medica. Nell'intento di personalizzare il trattamento chirurgico, alcuni autori hanno proposto quali tecniche alternative

l'uso di anelli asimmetrici, sia per contrastare la dislocazione prevalente del MP posteriore e la consensuale dilatazione della commissura postero-mediale⁴⁰, che per favorire la dislocazione apicale dell'anulus mediale, nell'ottica di ripristinare la normale morfologia tridimensionale, a sella, dell'anulus mitralico^{21,39}. Timek et al.⁴¹ hanno osservato sperimentalmente che la riduzione isolata del diametro antero-posteriore dell'anulus mitralico è in grado di abolire l'insufficienza mitralica acuta su base ischemica mantenendo quasi inalterata la dinamica dell'anulus mitralico e del lembo mitralico posteriore. Ciò ha favorito la progettazione di un nuovo modello di anello protesico, in grado di ridurre selettivamente la dimensione setto-laterale dell'anulus mitralico e un'anteriorizzazione estrema del lembo posteriore⁴². Questo anello ha dimostrato sperimentalmente una maggior efficacia, rispetto alle protesi convenzionali, nel ridurre il TM nell'IMF (Figura 3).

La possibilità di effettuare l'anuloplastica mitralica per via percutanea, mediante inserimento di strutture protesiche flessibili all'interno del seno coronarico, è attualmente in corso di sperimentazione. Daimon et al.⁴³ hanno dimostrato, in modelli ovin con induzione di IMF da infarto miocardico inferiore, una riduzione del rigurgito mitralico attraverso la riduzione del diametro antero-posteriore mitralico e una riduzione della della TA. Ciò suggerisce la potenziale applicazione clinica di una tecnica invasiva non chirurgica per la correzione dell'IMF. Problematiche relative all'impiego di questa tecnica sono tuttavia da riferire all'estrema variabilità della posizione del seno coronarico rispetto all'anulus mitralico e rispetto all'arteria circonflessa.

Ruolo della tecnica "edge-to-edge"

Una tecnica aggiuntiva che si è dimostrata promettente nel ripristinare la normale coaptazione mitralica, è rappresentata dalla tecnica "edge-to-edge" introdotta originariamente dal gruppo di Alfieri⁴⁴. Tale procedura consiste nell'ancorare lo "scallop" centrale del lembo anteriore mitralico, a quello posteriore, creando una valvola a doppio orifizio mitralico. In una recente esperienza clinica pubblicata da De Bonis et al.⁴⁵, l'aggiunta della tecnica "edge-to-edge" all'anuloplastica restrittiva, si è dimostrata efficace nel contrastare la recidiva




Figura 3. Anello asimmetrico per l'anuloplastica mitralica nell'insufficienza mitralica funzionale.

di insufficienza mitralica a distanza, in particolare nei pazienti con TH >1 cm. Un vantaggio ulteriore è da identificare nel potenziale impiego di questo artificio tecnico mediante metodiche a ridotta invasività. Sono in corso alcuni studi che si propongono di testare la fattibilità ed efficacia della “edge-to-edge” percutanea⁴⁶. L’EVEREST trial⁴⁷ ha dimostrato risultati promettenti, in termini di correzione dell’insufficienza mitralica e libertà da recidiva del rigurgito, in pazienti affetti da IMF, a 6 mesi di follow-up.

Resezione di corde tendinee

In tempi recenti sono state introdotte, in alternativa, tecniche chirurgiche tese a modificare l’azione delle corde tendinee. Il TM, infatti, determina un incremento di tensione delle corde tendinee di secondo ordine afferenti alla porzione basale del lembo anteriore mitralico. La deformazione che ne consegue è responsabile di una riduzione della superficie di coaptazione dei lembi, che normalmente “sigillano” l’orifizio mitralico. Tali osservazioni hanno suggerito a Messas et al.⁴⁸ l’idea che la resezione di alcune delle corde basali del lembo anteriore potesse ridurre l’IMF, attraverso l’annullamento della patologica concavità del lembo anteriore, favorendo quindi il ripristino della coaptazione mitralica. La resezione limitata (generalmente 2 corde) delle corde tendinee basali del lembo anteriore mitralico non compromette né la contrattilità né i parametri precario-dipendenti in grado di influenzare la meccanica del VS⁴⁹ e rende questa tecnica un’opzione aggiuntiva all’anuloplastica mitralica.

Plastica o sostituzione mitralica? Un vecchio dilemma

L’impiego di una tecnica conservativa rispetto alla sostituzione valvolare è argomento di discussione da alcuni anni e al quale ancor oggi è difficile fornire una risposta dirimente. L’evidenza clinica che la ricostruzione valvolare mitralica garantisca un miglior decorso postoperatorio, rispetto alla sostituzione, nell’insufficienza mitralica degenerativa⁵⁰, non trova conferma certa se trasferita ai pazienti affetti da IMF. Ciò è verosimilmente da ricondurre all’eterogeneità delle casistiche considerate, soprattutto se correlate al meccanismo fisiopatologico relativo alle diverse forme di IMF. Le casistiche più recentemente riportate sono in forte disaccordo in merito ai risultati dell’una o dell’altra tecnica in questo tipo di patologia. Sicuramente significativa, tuttavia, è l’esperienza di Grossi et al.⁵¹, i quali, in un’analisi retrospettiva effettuata su 223 pazienti affetti da insufficienza mitralica ischemica e sottoposti a plastica o sostituzione valvolare mitralica, riportano una mortalità ospedaliera simile tra i due gruppi, sebbene evidenzino una ridotta incidenza di complicanze postoperatorie nei pazienti sottoposti a riparazione mitralica. Gli autori sottolineano, inoltre, quanto il decorso postoperatorio sfavorevole sia maggiormente influenzato dalle condizioni cliniche preoperatorie e dai fattori di rischio associati che alla tecnica chirurgica utilizzata⁵¹.

Una delle esperienze più importanti, riportate in letteratura, è da attribuire al gruppo di Cleveland e pubblicata da Gillinov et al.⁵². In questo lavoro, gli autori non evidenziano differenze significative tra plastica e sostituzione valvolare mitralica, in termini di mortalità a breve e medio termine, in pazienti con IMF ischemica. Essi identificano, tuttavia, una riduzione di efficacia della chirurgia ricostruttiva nel caso di anomalie di cinetica della parete laterale del VS e presenza di jet di rigurgito complesso, intendendo che, alla base del fallimento della chirurgia ricostruttiva mitralica, vi sia un’alterazione più complessa della geometria e della cinetica contrattile del VS. Le casistiche sopra riportate confermerebbero quanto la possibilità di successo della chirurgia riparativa mitralica sia proporzionale al grado di rimodellamento ventricolare sinistro. Tale affermazione trova conferma anche nelle esperienze riportate da Calafiore et al.³¹ e De Bonis et al.⁴⁵, i quali identificano, come fattore indipendente di recidiva di insufficienza mitralica in pazienti trattati con anuloplastica isolata per IMF, un TH >1 cm, parametro indiretto del processo di rimodellamento ventricolare. Al-Radii et al.⁵³, infine, non evidenziano un beneficio a lungo termine della plastica mitralica rispetto alla sostituzione valvolare, in pazienti con insufficienza mitralica ischemica. Ciò pone l’accento sulla necessità di un preciso inquadramento diagnostico preoperatorio ai fini di un corretto trattamento chirurgico o, più verosimilmente, della necessità di trial prospettici randomizzati.

Il rimodellamento chirurgico del ventricolo sinistro

La correzione dell’insufficienza mitralica attraverso un rimodellamento chirurgico del VS è stata riportata da diversi autori e riferita ad esperienze sia di tipo sperimentale sia di tipo clinico. Liel-Cohen et al.⁵⁴ hanno dimostrato, in uno studio sperimentale condotto sulle pecore, che la plicatura isolata dell’area infartuale del VS annulla o riduce significativamente l’insufficienza mitralica prodotta artificialmente mediante legatura dell’arteria circonflessa. Tale effetto sarebbe dovuto alla riduzione della distanza interpapillare, patologicamente incrementata in seguito al rimodellamento postischemico del VS⁵⁵. Tali osservazioni sono state confermate anche dallo STICH trial (Surgical Treatments for Ischemic Heart Failure) in cui la riduzione della sfericità del VS, con ripristino della normale morfologia ellissoidale, migliora la contrattilità ventricolare e riduce l’entità del rigurgito mitralico.

Un diverso approccio chirurgico, teso comunque a ripristinare i rapporti tridimensionali della VM, è stato proposto da Kron et al.⁵⁶, in una recente esperienza clinica. Essi hanno dimostrato che l’avvicinamento del MP all’anulus mitralico posteriore migliorerebbe la coaptazione dei lembi mitralici, contrastando la tendenza alla dilatazione e dislocazione posteriore della parete ventricolare, diminuendo la distanza di “tethering” (Figura 4).

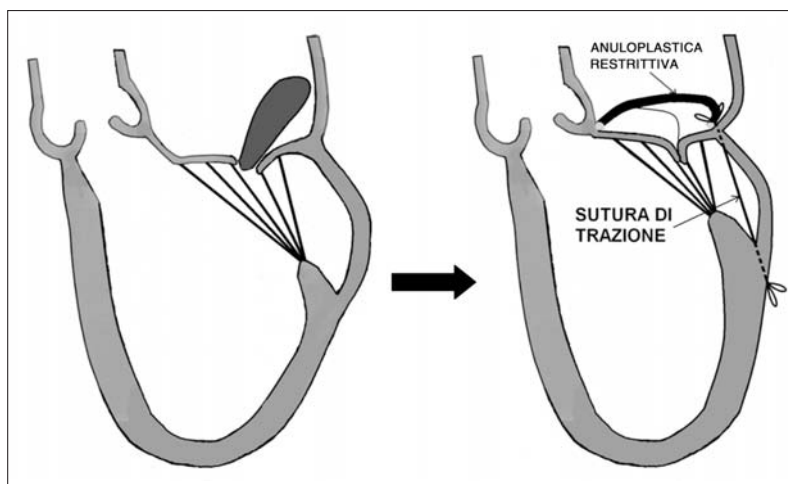


Figura 4. Rappresentazione grafica della sospensione del muscolo papillare con riduzione della distanza di tethering.

Ruolo della rivascolarizzazione miocardica sulla regressione del rigurgito mitralico nell'insufficienza mitralica ischemica

L'influenza della rivascolarizzazione miocardica sulla regressione dell'insufficienza mitralica varia a seconda che questa venga effettuata durante la fase acuta dell'infarto o a distanza dall'evento ischemico. Infatti, sebbene alcuni lavori dimostrino una regressione dell'insufficienza mitralica acuta postinfartuale in seguito a trombolisi precoce^{57,58}, nei casi di IMF da coronaropatia cronica, è stato dimostrato che, a 6 mesi di follow-up, il rigurgito mitralico persiste nel 50% dei casi, indipendentemente dalla rivascolarizzazione miocardica⁵⁹. Inoltre, anche nei casi in cui venga dimostrata una vitalità dei segmenti ventricolari interessati dall'evento infartuale, la rivascolarizzazione miocardica isolata senza la correzione dell'insufficienza mitralica non si è dimostrata efficace nella regressione dell'entità del rigurgito mitralico⁶⁰. In questo studio, Aklog et al.⁶⁰ hanno osservato una persistenza postoperatoria del rigurgito mitralico, da moderato a severo, nel 77% dei pazienti trattati con la sola rivascolarizzazione. È probabile, anche se ancora non dimostrato, che un eventuale beneficio della rivascolarizzazione miocardica, sulla regressione dell'insufficienza mitralica ischemica, possa essere previsto nei pazienti con recupero contrattile evidenziato durante esercizio fisico²⁹. Non è ancora del tutto chiarito, tuttavia, quale sia il reale beneficio, in termini di prognosi, dell'anuloplastica mitralica associata alla rivascolarizzazione miocardica, nei pazienti affetti da insufficienza mitralica ischemica. I risultati sono estremamente variabili in quanto, anche in questo caso, mancano delle valutazioni prospettiche riferite a trial randomizzati. Un recente studio pubblicato da Bax et al.⁶¹ ha dimostrato che, in pazienti affetti da disfunzione ventricolare sinistra su base ischemica e IMF severa, l'uso combinato della rivascolarizzazione miocardica e dell'anuloplastica mitralica restrittiva è in grado di ridurre significativamente le dimensioni dell'atrio si-

nistro, favorendo una regressione del rimodellamento del VS, senza recidiva di insufficienza mitralica, a 2 anni di follow-up. Altri studi sull'argomento hanno recentemente dimostrato un beneficio dell'anuloplastica mitralica, in associazione alla rivascolarizzazione miocardica, in termini di libertà da recidiva dell'insufficienza mitralica a medio termine, in pazienti con insufficienza mitralica ischemica moderata^{62,63}. Analogamente ai pazienti affetti da insufficienza mitralica organica^{64,65}, tali risultati non farebbero altro che confermare il ruolo dell'insufficienza mitralica sul processo di rimodellamento del VS, sottolineando l'importanza di un "timing" chirurgico precoce.

Particolare rilevanza e interesse sarebbe da riferire alla disfunzione ventricolare sinistra da miocardio ibernato. Tuttavia, non esistono, allo stato attuale e per nostra conoscenza, dati pubblicati in letteratura che evidenzino una regressione dell'insufficienza mitralica, da "reverse remodeling", successiva alla rivascolarizzazione miocardica, in pazienti affetti da disfunzione ventricolare sinistra secondaria ad ibernazione miocardica.

Nuove prospettive

Negli ultimi anni si sono sviluppate alcune proposte alternative che potrebbero dimostrarsi promettenti e avere un'applicazione clinica in futuro. In un lavoro sperimentale, Hung et al.⁶⁶ hanno dimostrato, in animali in cui era stato indotto un infarto miocardico inferiore, che applicando una sacca riempita di soluzione fisiologica, al di sotto della parete inferiore del VS, vi era una regressione del TM secondario ad uno spostamento anteriore del MP postero-mediale. Ciò ha suggerito la possibilità dell'ideazione di speciali dispositivi da applicare all'interno del pericardio, a cuore battente, per via eco-guidata che favoriscano tale meccanismo. Alcuni sistemi di contenimento passivo come l'Acorn⁶⁷, una sacca a rete da posizionare esternamente al massiccio ventricolare, si sono dimostrati in grado di limitare il rimodellamento ventricolare sinistro senza causare

costrizione del VS. Analogamente, la riduzione del diametro antero-posteriore del VS, mediante l'uso del dispositivo Coapsys⁶⁸, si è dimostrato promettente nel prevenire la recidiva di insufficienza mitralica arrestando il processo di rimodellamento ventricolare. La validità di tali sistemi, tuttavia, necessita di una conferma clinica a lungo termine per quanto riguarda il loro reale impatto sulla prognosi di questa malattia.

Indicazioni all'intervento e significato prognostico della correzione chirurgica dell'insufficienza mitralica funzionale

Il trattamento chirurgico dell'IMF non può prescindere da un corretto inquadramento diagnostico che abbia come obiettivo una personalizzazione terapeutica, integrata e multidisciplinare. La terapia medica da un lato e sistemi di resincronizzazione ventricolare dall'altro possono infatti avere un ruolo molto importante, coadiuvante e sinergico sul decorso della malattia. Studi sull'uso combinato di inibitori dell'enzima di conversione dell'angiotensina e carvedilolo, come il CARMEN⁶⁹ e il CAPRICORN⁷⁰, hanno dimostrato un beneficio sul rimodellamento ventricolare, rispettivamente, in pazienti con cardiomiopatia dilatativa e cardiomiopatia postinfartuale. L'uso dei betabloccanti si è infatti dimostrato efficace nel ridurre l'entità del rigurgito mitralico attraverso un arresto del processo di rimodellamento ventricolare. L'efficacia della resincronizzazione ventricolare sull'IMF è stata anch'essa oggetto di studio. Alcuni studi^{71,72}, ma non tutti⁷³, hanno mostrato una significativa riduzione dell'insufficienza mitralica, con rimodellamento ventricolare cronico, indipendentemente dall'eziologia. Tali cambiamenti sono associati ad un parallelo beneficio della funzione sistolica del VS e ad un miglioramento della condizione clinica. Se e in che modo la riduzione dell'entità del rigurgito mitralico giochi un ruolo sul processo di rimodellamento ventricolare è ancora poco chiaro. Dati preliminari indicano che i miglioramenti a lungo termine dell'insufficienza mitralica necessitano una continua stimolazione biventricolare⁷⁴, ma è indispensabile un'attenta selezione dei possibili "responders" ai fini di un'efficacia terapeutica.

La terapia chirurgica ha come obiettivo l'annullamento del difetto di coaptazione. Uno dei punti chiave per una corretta indicazione chirurgica è rappresentato dalla stima del rigurgito mitralico. È stato dimostrato, nei pazienti con insufficienza mitralica postinfartuale, che un ERO >20 mm² e un volume di rigurgito >30 ml sono sufficienti ad identificare i pazienti a prognosi sfavorevole, indipendentemente dalla frazione di eiezione^{6,75}, identificando quindi l'entità del rigurgito quale fattore prognostico di maggior importanza. Tali risultati sono stati confermati e approfonditi da Lancellotti et al.²⁹, i quali, analizzando la variazione dell'IMF indotta dall'esercizio fisico, hanno identificato

come valori prognostici indipendenti per mortalità cardiaca, un ERO a riposo >20 mm² e un incremento dell'ERO >13 mm² durante esercizio fisico. Ciò pone l'accento sulla necessità di indagare questi pazienti, non solo in condizioni di riposo ma anche in condizioni dinamiche. È dimostrato infatti che la valutazione della riserva contrattile rappresenta un parametro utile ai fini della stratificazione del rischio e per l'ottimizzazione del "timing" chirurgico⁷⁶. L'efficacia del trattamento chirurgico è condizionata non solo da aspetti funzionali ma anche dallo stato di avanzamento della malattia. Horii et al.⁷⁷, in una recente analisi retrospettiva su 55 pazienti sottoposti a chirurgia mitralica per IMF in cardiopatia dilatativa idiopatica, hanno evidenziato una correlazione diretta tra il volume telesistolico indicizzato del VS e la possibilità di recidiva di insufficienza mitralica postcorrezione. Tali risultati confermano le osservazioni di Hung et al.³³, i quali identificano nella progressione del rimodellamento del VS la recidiva di rigurgito nei pazienti trattati per insufficienza mitralica ischemica. Del resto, è ampiamente dimostrato quanto l'indice di sfericità sia un parametro correlato in maniera indipendente al TH¹³ che, a sua volta, condiziona in maniera significativa la possibilità di recidiva di rigurgito in seguito a correzione dell'insufficienza mitralica^{31,45,52}. In caso di TH eccessivo, l'anuloplastica restrittiva favorirebbe la recidiva di rigurgito attraverso un incremento del "tethering" del lembo mitralico posteriore⁷⁸, indipendentemente dal diametro e dal tipo di anello impiantato³⁶.

Conclusioni

L'IMF rappresenta una condizione patologica la cui diagnosi ha un importante valore prognostico. Sebbene essa rappresenti l'epifenomeno di una malattia primitivamente del muscolo cardiaco, in pazienti con disfunzione ventricolare sinistra la presenza di insufficienza mitralica rappresenta un fattore di rischio indipendente predittivo di mortalità. La stima della severità e del meccanismo del rigurgito sono di fondamentale importanza ai fini di un corretto inquadramento nell'ambito di un percorso terapeutico. Nel caso di insufficienza mitralica di severa entità, la strategia attuale rimane largamente centrata sull'anuloplastica chirurgica restrittiva. L'efficacia di tale metodica e di metodiche alternative, in termini di regressione del processo di rimodellamento ventricolare sinistro, di miglioramento clinico e prognostico, attendono una conferma scientifica. Lo studio del meccanismo fisiopatologico dell'IMF ha permesso di sviluppare sistemi innovativi, attualmente oggetto di sperimentazione, che probabilmente favoriranno in futuro un trattamento più specifico e personalizzato. Lo studio approfondito di questa condizione patologica ha permesso tuttavia di identificare diverse varianti dell'IMF che non la rendono univoca in termini fisiopatologici. È lecito quindi affermare che, essen-

do il "pattern" fisiopatologico della malattia variabile, si possa a buona ragione parlare delle IMF i cui diversi meccanismi presuppongano diversi tipi di trattamenti non monodisciplinari ma, piuttosto, di tipo integrato, che abbiano un reale impatto sulla prognosi diversamente sfavorevole di questi pazienti. Studi prospettici randomizzati, multicentrici, sono quindi giustificati e necessari, a nostro avviso, allo scopo di identificare sia i pazienti che possano realmente beneficiare di un trattamento chirurgico, sia il tipo di soluzione tecnica da applicare ai diversi casi, risolvendo i tanti quesiti, relativi a questa malattia, che ancora oggi non trovano risposta.

Riassunto

L'insufficienza mitralica funzionale (IMF) è una malattia valvolare specifica in cui il ventricolo sinistro è il "colpevole" e la valvola mitrale è la "vittima". A differenza dell'insufficienza mitralica organica la valvola e l'apparato sottovalvolare mitralico sono strutturalmente normali, quindi le anomalie del ventricolo sinistro non sono la conseguenza ma la causa della disfunzione valvolare. È noto che la presenza di IMF raddoppia la mortalità nei pazienti con disfunzione ventricolare sinistra, con una relazione diretta tra gravità dell'insufficienza valvolare e mortalità. La comprensione della fisiopatologia di questa malattia valvolare ha identificato il meccanismo responsabile dell'IMF nei complessi cambiamenti della geometria ventricolare sinistra, dell'anulus mitralico e dei muscoli papillari. La stima dell'entità dell'IMF, effettuata mediante ecocardiografia, ha inoltre permesso di identificare i pazienti con prognosi sfavorevole e di condizionare la descrizione delle linee guida terapeutiche. L'anuloplastica mitralica restrittiva rappresenta, attualmente, il trattamento di scelta, sebbene un suo reale beneficio sulla sopravvivenza a distanza non sia ancora stato dimostrato. Si stanno quindi sviluppando delle nuove procedure terapeutiche la cui validità verrà testata nei prossimi anni. Questo lavoro ha lo scopo di definire meccanismo, diagnosi e opzioni terapeutiche dell'IMF, cercando di fornire un aggiornamento sulle prospettive future per il suo trattamento.

Parole chiave: Chirurgia; Ecocardiografia; Infarto miocardico; Insufficienza mitralica; Valvola mitrale.

Bibliografia

1. Iung B. Management of ischaemic mitral regurgitation. *Heart* 2003; 89: 459-64.
2. Bursi F, Enriquez-Sarano M, Nkomo VT, et al. Heart failure and death after myocardial infarction in the community – the emerging role of mitral regurgitation. *Circulation* 2005; 111: 295-301.
3. Patel JB, Borgeson DD, Barnes ME, Rihal CS, Daly RC, Redfield MM. Mitral regurgitation in patients with advanced systolic heart failure. *J Card Fail* 2004; 10: 285-91.
4. Levine RA, Schwammental E. Ischemic mitral regurgitation on the threshold of a solution – from paradoxes to unifying concepts. *Circulation* 2005; 112: 745-58.
5. Lamas GA, Mitchell GF, Flaker GC, et al, for the Survival and Ventricular Enlargement Investigators. Clinical significance of mitral regurgitation after acute myocardial infarction. *Circulation* 1997; 96: 827-33.
6. Grigioni F, Enriquez-Sarano M, Zehr KJ, Bailey KR, Tajik AJ. Ischemic mitral regurgitation: long-term outcome and

- prognostic implications with quantitative Doppler assessment. *Circulation* 2001; 103: 1759-64.
7. Cioffi G, Tarantini L, De Feo S, et al. Functional mitral regurgitation predicts 1-year mortality in elderly patients with systolic chronic heart failure. *Eur J Heart Fail* 2005; 7: 1112-7.
 8. Burch GE, DePasquale NP, Phillips JH. Clinical manifestations of papillary muscle dysfunction. *Arch Intern Med* 1963; 112: 112-7.
 9. Kaul S, Spotnitz WD, Glasheen WP, Touchstone DA. Mechanism of ischemic mitral regurgitation: an experimental evaluation. *Circulation* 1991; 84: 2167-80.
 10. Kono T, Sabbah HN, Rosman H, Alam M, Jafri S, Goldstein S. Left ventricular shape is the primary determinant of functional mitral regurgitation in heart failure. *J Am Coll Cardiol* 1992; 20: 1594-8.
 11. Otsuji Y, Handschumacher MD, Schwammental E, et al. Insights from three-dimensional echocardiography into the mechanism of functional mitral regurgitation: direct in vivo demonstration of altered leaflet tethering geometry. *Circulation* 1997; 96: 1999-2008.
 12. Birnbaum Y, Chamoun AJ, Conti VR, Uretsky BF. Mitral regurgitation following acute myocardial infarction. *Coron Artery Dis* 2002; 13: 337-44.
 13. Yiu SF, Enriquez-Sarano M, Tribouilloy C, Seward JB, Tajik AJ. Determinants of the degree of functional mitral regurgitation in patients with systolic left ventricular dysfunction: a quantitative clinical study. *Circulation* 2000; 102: 1400-6.
 14. Dagum P, Timek TA, Randall Green G, et al. Coordinate-free analysis of mitral valve dynamics in normal and ischemic hearts. (abstr) *Circulation* 2000; 102: III-62.
 15. Otsuji Y, Kumanohoso T, Yoshifuku S, et al. Isolated annular dilation does not usually cause important functional mitral regurgitation: comparison between patients with lone atrial fibrillation and those with idiopathic or ischemic cardiomyopathy. *J Am Coll Cardiol* 2002; 39: 1651-6.
 16. Agricola E, Oppizzi M, Maisano F, et al. Echocardiographic classification of chronic ischemic mitral regurgitation caused by restricted motion according to tethering pattern. *Eur J Echocardiogr* 2004; 5: 326-34.
 17. Kwan J, Shiota T, Agler DA, et al. Geometric differences of the mitral apparatus between ischemic and dilated cardiomyopathy with significant mitral regurgitation: real-time three-dimensional echocardiography study. *Circulation* 2003; 107: 1135-40.
 18. Otsuji Y, Handschumacher MD, Liel-Cohen N, et al. Mechanism of ischemic mitral regurgitation with segmental left ventricular dysfunction: three-dimensional echocardiographic studies in models of acute and chronic progressive regurgitation. *J Am Coll Cardiol* 2001; 37: 641-8.
 19. Grande-Allen KJ, Borowski AG, Troughton RW, et al. Apparently normal mitral valves in patients with heart failure demonstrate biochemical and structural derangements: an extracellular matrix and echocardiographic study. *J Am Coll Cardiol* 2005; 45: 62-4.
 20. Grande-Allen KJ, Barber JE, Klatka KM, et al. Mitral valve stiffening in end-stage heart failure: evidence of an organic contribution to functional mitral regurgitation. *J Thorac Cardiovasc Surg* 2005; 130: 783-90.
 21. Gorman JH, Jackson BM, Enomoto Y, Gorman RC. The effect of regional ischemia on mitral valve annular saddle shape. *Ann Thorac Surg* 2004; 77: 544-8.
 22. Watanabe N, Ogasawara Y, Yamaura Y, et al. Quantitation of mitral valve tenting in ischemic mitral regurgitation by transthoracic real-time three-dimensional echocardiography. *J Am Coll Cardiol* 2005; 45: 763-9.
 23. Watanabe N, Ogasawara Y, Yamaura Y, et al. Mitral annulus

- flattens in ischemic mitral regurgitation: geometric differences between inferior and anterior myocardial infarction. A real-time three-dimensional echocardiographic study. *Circulation* 2005; 112 (Suppl I): I458-I462.
24. Timek TA, Dagum P, Lai DT, et al. Tachycardia-induced cardiomyopathy in the ovine heart: mitral annular dynamic three-dimensional geometry. *J Thorac Cardiovasc Surg* 2003; 125: 315-24.
 25. Timek TA, Lai DT, Tibayan F, et al. Atrial contraction and mitral annular dynamics during acute atrial and ventricular ischemia in sheep. *Am J Physiol Heart Circ Physiol* 2002; 283: H1929-H1935.
 26. He S, Fontaine AA, Schwammenthal E, Yoganathan AP, Levine RA. Integrated mechanism for functional mitral regurgitation: leaflet restriction versus coapting force: in vitro studies. *Circulation* 1997; 96: 1826-34.
 27. Sheikh KH, Bengtson JR, Rankin JS, de Bruijn NP, Kisslo J. Intraoperative transesophageal Doppler color flow imaging used to guide patient selection and operative treatment of ischemic mitral regurgitation. *Circulation* 1991; 84: 594-604.
 28. Bach DS, Deeb GM, Bolling SF. Accuracy of intraoperative transesophageal echocardiography for estimating the severity of functional mitral regurgitation. *Am J Cardiol* 1995; 76: 508-12.
 29. Lancellotti P, Lebrun F, Pierard LA. Determinants of exercise-induced changes in mitral regurgitation in patients with coronary artery disease and left ventricular dysfunction. *J Am Coll Cardiol* 2003; 42: 1921-8.
 30. Pierard LA, Lancellotti P. The role of ischemic mitral regurgitation in the pathogenesis of acute pulmonary edema. *N Engl J Med* 2004; 351: 1627-34.
 31. Calafiore AM, Gallina S, Di Mauro M, et al. Mitral valve procedure in dilated cardiomyopathy: repair or replacement? *Ann Thorac Surg* 2001; 71: 1146-53.
 32. Tahta SA, Oury JH, Maxwell JM, Hiro SP, Duran CM. Outcome after mitral valve repair for functional ischemic mitral regurgitation. *J Heart Valve Dis* 2002; 11: 11-9.
 33. Hung J, Papakostas L, Tahta SA, et al. Mechanism of recurrent ischemic mitral regurgitation after annuloplasty: continued left ventricular remodeling as a moving target. *Circulation* 2004; 110 (Suppl II): II85-II90.
 34. Qin JX, Shiota T, McCarthy PM, et al. Importance of mitral valve repair associated with left ventricular reconstruction for patients with ischemic cardiomyopathy: a real-time three-dimensional echocardiographic study. *Circulation* 2003; 108 (Suppl I): II241-II246.
 35. Bach DS, Bolling SF. Early improvement in congestive heart failure after correction of secondary mitral regurgitation in end-stage cardiomyopathy. *Am Heart J* 1995; 129: 1165-70.
 36. McGee EC, Gillinov AM, Blackstone EH, et al. Recurrent mitral regurgitation after annuloplasty for functional ischemic mitral regurgitation. *J Thorac Cardiovasc Surg* 2004; 128: 916-24.
 37. Green GR, Dagum P, Glasson JR, et al. Restricted posterior leaflet motion after mitral ring annuloplasty. *Ann Thorac Surg* 1999; 68: 2100-6.
 38. Bolling SF, Pagani FD, Deeb GM, Bach DS. Intermediate-term outcome of mitral reconstruction in cardiomyopathy. *J Thorac Cardiovasc Surg* 1998; 115: 381-8.
 39. Wu AH, Aaronson KD, Bolling SF, Pagani FD, Welch K, Koelling TM. Impact of mitral valve annuloplasty on mortality risk in patients with mitral regurgitation and left ventricular systolic dysfunction. *J Am Coll Cardiol* 2005; 45: 381-7.
 40. David TE. Techniques and results of mitral valve repair for ischemic mitral regurgitation. *J Card Surg* 1994; 9: 274-7.
 41. Timek TA, Lai DT, Tibayan F, et al. Septal-lateral annular cinching abolishes acute ischemic mitral regurgitation. *J Thorac Cardiovasc Surg* 2002; 123: 881-8.
 42. Maisano F, Redaelli A, Soncini M, Votta E, Arcobasso L, Alfieri O. An annular prosthesis for the treatment of functional mitral regurgitation: finite element model analysis of a dog bone-shaped ring prosthesis. *Ann Thorac Surg* 2005; 79: 1268-75.
 43. Daimon M, Shiota T, Gillinov AM, et al. Percutaneous mitral valve repair for chronic ischemic mitral regurgitation. A real-time three-dimensional echocardiographic study in an ovine model. *Circulation* 2005; 111: 2183-9.
 44. Fucci C, Sandrelli L, Pardini A, Torracca L, Ferrari M, Alfieri O. Improved results with mitral valve repair using new surgical techniques. *Eur J Cardiothorac Surg* 1995; 9: 621-6.
 45. De Bonis M, Lapenna E, La Canna G, et al. Mitral valve repair for functional mitral regurgitation in end-stage dilated cardiomyopathy: role of the "edge-to-edge" technique. *Circulation* 2005; 112 (Suppl): I402-I408.
 46. Block PC. Percutaneous mitral valve repair for mitral regurgitation. *J Interv Cardiol* 2003; 16: 93-6.
 47. Feldman T, Wasserman HS, Herrmann HC, et al. Percutaneous mitral valve repair using the edge-to-edge technique: six-month results of the EVEREST Phase I Clinical Trial. *J Am Coll Cardiol* 2005; 46: 2134-40.
 48. Messas E, Pouzet B, Touchot B, et al. Efficacy of chordal cutting to relieve chronic persistent ischemic mitral regurgitation. *Circulation* 2003; 108 (Suppl I): III11-III15.
 49. Nielsen SL, Timek TA, Green GR, et al. Influence of anterior mitral leaflet second-order chordae tendineae on left ventricular systolic function. *Circulation* 2003; 108: 486-91.
 50. Enriquez-Sarano M, Schaff HV, Orszulak TA, Tajik AJ, Bailey KR, Frye RL. Valve repair improves the outcome of surgery for mitral regurgitation. A multivariate analysis. *Circulation* 1995; 91: 1022-8.
 51. Grossi EA, Goldberg JD, La Pietra A, et al. Ischemic mitral valve reconstruction and replacement: comparison of long-term survival and complications. *J Thorac Cardiovasc Surg* 2001; 122: 1107-24.
 52. Gillinov AM, Wierup PN, Blackstone EH, et al. Is repair preferable to replacement for ischemic mitral regurgitation? *J Thorac Cardiovasc Surg* 2001; 122: 1125-41.
 53. Al-Radii OO, Austin PC, Tu JV, David TE, Yau TM. Mitral repair versus replacement for ischemic mitral regurgitation. *Ann Thorac Surg* 2005; 79: 1260-7.
 54. Liel-Cohen N, Guerrero JL, Otsuji Y, et al. Design of a new surgical approach for ventricular remodeling to relieve ischemic mitral regurgitation: insights from three-dimensional echocardiography. *Circulation* 2000; 101: 2756-63.
 55. Stanley AW, Athanasuleas CL, Buckberg GD, for the RESTORE Group. Left ventricular remodeling and functional mitral regurgitation: mechanisms and therapy. *Semin Thorac Cardiovasc Surg* 2001; 13: 486-95.
 56. Kron IL, Green GR, Cope JT. Surgical relocation of the posterior papillary muscle in chronic ischemic mitral regurgitation. *Ann Thorac Surg* 2002; 74: 600-1.
 57. Leor J, Feinberg MS, Vered Z, et al. Effect of thrombolytic therapy on the evolution of significant mitral regurgitation in patients with a first inferior myocardial infarction. *J Am Coll Cardiol* 1993; 21: 1661-6.
 58. Tenenbaum A, Leor J, Motro M, et al. Improved postero-basal segment function after thrombolysis is associated with decreased incidence of significant mitral regurgitation in a first inferior myocardial infarction. *J Am Coll Cardiol* 1995; 25: 1558-63.
 59. Tchong JE, Jackman JD, Nelson CL, et al. Outcome of pa-

- tients sustaining acute ischemic mitral regurgitation during myocardial infarction. *Ann Intern Med* 1992; 117: 18-24.
60. Aklog L, Filsoofi F, Flores KQ, et al. Does coronary artery bypass grafting alone correct moderate ischemic mitral regurgitation? *Circulation* 2001; 104 (Suppl I): I68-I75.
 61. Bax JJ, Braun J, Somer ST, et al. Restrictive annuloplasty and coronary revascularization in ischemic mitral regurgitation results in reverse left ventricular remodeling. *Circulation* 2004; 110 (Suppl): II103-II108.
 62. Vaskelyte J, Stoskute N, Ereminiene E, Zaliunas R, Benetis R, Sirvinskas E. The impact of unrepaired versus repaired mitral regurgitation on functional status of patients with ischemic cardiomyopathy at one year after coronary artery bypass grafting. *J Heart Valve Dis* 2006; 15: 747-54.
 63. Duk-Hyun K, Mi-Jeong K, Soo-Jin K, et al. Mitral valve repair versus revascularization alone in the treatment of ischemic mitral regurgitation. *Circulation* 2006; 114 (Suppl I): I499-I503.
 64. Ling LH, Enriquez-Sarano M, Seward JB, et al. Early surgery in patients with mitral regurgitation due to flail leaflets: a long-term outcome study. *Circulation* 1997; 96: 1819-25.
 65. Borer JS, Kupfer K. Mitral regurgitation: current treatment options and their selection. *Curr Treat Options Cardiovasc Med* 2004; 6: 509-17.
 66. Hung J, Guerrero JL, Handschumacher MD, Supple G, Sullivan S, Levine RA. Reverse ventricular remodeling reduces ischemic mitral regurgitation: echo-guided device application in the beating heart. *Circulation* 2002; 106: 2594-600.
 67. McCarthy PM, Takagaki M, Ochiai Y, et al. Device-based change in left ventricular shape: a new concept for the treatment of dilated cardiomyopathy. *J Thorac Cardiovasc Surg* 2001; 122: 482-90.
 68. Inoue M, McCarthy PM, Popovic ZB, et al. The Coapsys device to treat functional mitral regurgitation: in vivo long-term canine study. *J Thorac Cardiovasc Surg* 2004; 127: 1068-77.
 69. Remme WJ, Riegger G, Hildebrandt P, et al. The benefits of early combination treatment of carvedilol and an ACE-inhibitor in mild heart failure and left ventricular systolic dysfunction: the Carvedilol and ACE-Inhibitor Remodelling Mild Heart Failure Evaluation Trial (CARMEN). *Cardiovasc Drugs Ther* 2004; 18: 57-66.
 70. Doughty RN, Whalley GA, Walsh HA, Gamble GD, Lopez-Sendon J, Sharpe N, for the CAPRICORN Echo Substudy Investigators. Effects of carvedilol on left ventricular remodeling after acute myocardial infarction: the CAPRICORN Echo Substudy. *Circulation* 2004; 109: 201-6.
 71. St John Sutton MG, Plappert T, Abraham WT, et al. Effect of cardiac resynchronization therapy on left ventricular size and function in chronic heart failure. *Circulation* 2003; 107: 1985-90.
 72. Yu CM, Chau E, Sanderson JE, et al. Tissue Doppler echocardiographic evidence of reverse remodeling and improved synchronicity by simultaneously delaying regional contraction after biventricular pacing therapy in heart failure. *Circulation* 2002; 105: 438-45.
 73. Stellbrink C, Breithardt OE, Franke A, et al. Impact of cardiac resynchronization therapy using hemodynamically optimized pacing on left ventricular remodeling in patients with congestive heart failure and ventricular conduction disturbances. *J Am Coll Cardiol* 2001; 38: 1957-65.
 74. Brandt RR, Reiner C, Sperzel J, et al. Contractile response and mitral regurgitation after temporary interruption of long-term cardiac resynchronization therapy. *Eur Heart J* 2006; 27: 187-92.
 75. Enriquez-Sarano M, Tribouilloy C. Quantitation of mitral regurgitation: rationale, approach, and interpretation in clinical practice. *Heart* 2002; 88 (Suppl 4): IV1-IV3.
 76. Lee R, Haluska B, Leung DY, Case C, Mundy J, Marwick TH. Functional and prognostic implications of left ventricular contractile reserve in patients with asymptomatic severe mitral regurgitation. *Heart* 2005; 91: 1407-12.
 77. Horii T, Suma H, Isomura T, Nomura F, Hoshino J. Left ventricle volume affects the result of mitral valve surgery for idiopathic dilated cardiomyopathy to treat congestive heart failure. *Ann Thorac Surg* 2006; 82: 1349-54.
 78. Zhu F, Otsuji Y, Yotsumoto G, et al. Mechanism of persistent ischemic mitral regurgitation after annuloplasty: importance of augmented posterior mitral leaflet tethering. *Circulation* 2005; 112 (Suppl): I396-I401.