- Copyright - Il Pensiero Scientifico Editore downloaded by IP 216.73.216.151 Mon, 14 Jul 2025, 21:42:27

Caso clinico

Trattamento percutaneo dell'arteria interventricolare anteriore ostiale ad origine anomala mediante tecnica del doppio catetere e stenting diretto: un caso clinico

Alessio Lilli, Sabine Vecchio, Guido Vittori, Tania Chechi, Massimo Margheri

Cardiologia e Cardiologia Invasiva 2, Azienda Ospedaliero-Universitaria Careggi, Firenze

Key words:
Anomalous coronary arteries;
Double catheter;
Stenting.

We report the case of a patient with absence of the left main coronary artery associated with close origin of the left coronary branches and a subocclusive proximal lesion of the left anterior descending coronary artery involving the ostium. Two guiding catheters were used for selective cannulation of the separated ostium and wiring of both branches was obtained. This approach allowed us to recognize the optimal stent position and then to correctly deploy it on the proximal left anterior descending coronary artery. The absence of the left main coronary artery is a relatively rare finding and experiences concerning ostial stenting in patients with anomalous origin of the left anterior descending and circumflex coronary arteries are limited. In this case report we suggest and discuss about a new procedure that allows the treatment of such condition by direct stenting.

(G Ital Cardiol 2007; 8 (9): 592-594)

© 2007 AIM Publishing Srl

Ricevuto il 20 febbraio 2007; nuova stesura il 26 aprile 2007; accettato il 30 aprile 2007.

Per la corrispondenza:

Dr. Alessio Lilli

Cardiologia e Cardiologia Invasiva 2 Azienda Ospedaliero-Universitaria Careggi Viale Morgagni, 85 50134 Firenze E-mail: lilli.alessio@libero.it

Introduzione

La prevalenza di anomalie congenite delle arterie coronarie è di circa l'1% nella popolazione generale[1,2]. Tra le più frequenti vi è l'assenza di tronco comune con origine separata dell'arteria interventricolare anteriore (IVA) e dell'arteria circonflessa (Cx) a livello del seno coronarico sinistro[1,2].

Presentiamo un caso clinico di malattia aterosclerotica dell'origine dell'IVA, in un paziente con assenza congenita del tronco comune, trattata con stenting coronarico mediante incannulamento selettivo con doppio catetere guida.

Caso clinico

Un uomo di 52 anni, fumatore, con storia familiare di malattia coronarica, è giunto al Pronto Soccorso riferendo dolore toracico oppressivo associato a sudorazione algida, insorto dopo sforzo e regredito con il riposo. L'esame clinico, l'ECG e l'ecocardiogramma eseguiti dopo 30 min dalla regressione del dolore risultavano nella norma. Gli esami di laboratorio, compresa la troponina I, erano nei limiti al momento del ricovero ed a 6, 12 e 24 h dall'ammissione. Il paziente è stato quindi sottoposto a test ergometrico massimale (10 METS, doppio prodotto 29 700) negativo per segni clinici ed elettrocardiografici di ischemia miocardica inducibile. Dopo 3 h dall'esercizio si è osservato tuttavia un lieve incremento della troponina cardiaca (0.4 ng/ml).

Il paziente è stato sottoposto a coronarografia selettiva che ha mostrato l'origine separata dell'IVA e della Cx (Figure 1 e 2) con una lunga stenosi subocclusiva dell'IVA

Figura 1. *Angiografia selettiva della coronaria circonflessa, priva di lesioni significative, che mostra la mancata opacizzazione dell'arteria interventricolare anteriore a causa dell'origine separata delle due branche.*

- Copyright - Il Pensiero Scientifico Editore downloaded by IP 216.73.216.151 Mon, 14 Jul 2025, 21:42:27

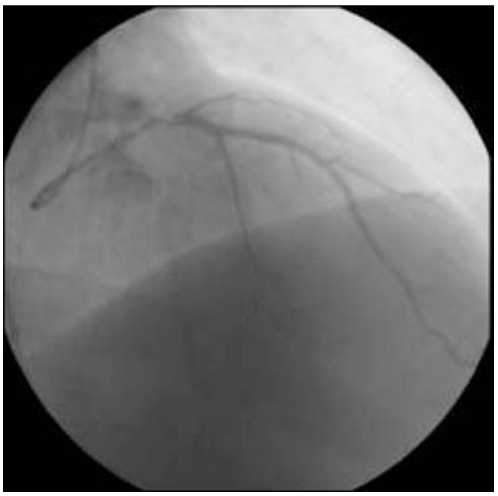

Figura 2. *Angiografia selettiva dell'arteria interventricolare anteriore che evidenzia una lunga lesione al tratto prossimale coinvolgente anche la zona ostiale.*

Figura 3. *Posizionamento e rilascio dello stent a livello dell'arteria interventricolare anteriore prossimale.*

coinvolgente l'ostio che non si modificava dopo la somministrazione di nitrati intracoronarici (Figura 2). L'origine dei due rami adiacenti era vicina. La coronaria destra, dominante, di normale origine e distribuzione, era priva di lesioni angiograficamente critiche.

Dopo aver ottenuto un secondo accesso arterioso femorale è stata eseguita incannulazione selettiva di entrambi i vasi mediante due cateteri Judkins ((Medtronic, Minneapolis, MN, USA), (3.5 e 4 mm per IVA e Cx, rispettivamente) e successivamente posizionati due fili guida. Mediante l'iniezione simultanea di contrasto nei due cateteri e attraverso la retrazione del catetere guida per la Cx, è stato quindi possibile identificare l'esatta posizione dello stent (Taxus, Boston Scientific, Boston, MA, USA) a livello dell'ostio dell'IVA e rilasciarlo dopo dilatazione a 18 atm (Figura 3), ottenendo la completa ricanalizzazione del vaso come mostrato nelle Figure 4 e 5. Durante il rilascio dello stent, il secondo catetere guida è stato incannulato all'interno dell'ostio della Cx permettendo così la protezione passiva altrimenti possibile solo con il gonfiaggio di un catetere a palloncino.

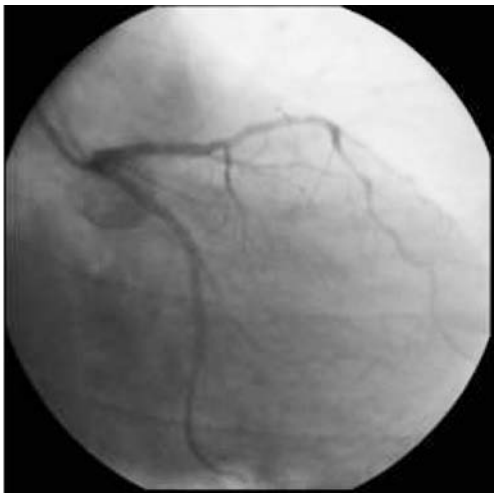

Figura 4. *Angiografia finale eseguita mediante l'iniezione simultanea nei due rami attraverso i due cateteri (proiezione obliqua anteriore sinistra 30°).*

Discussione

L'assenza congenita del tronco comune con origine separata dell'IVA e della Cx dal seno coronarico sinistro rappresenta una delle anomalie coronariche di più frequente riscontro pur avendo una prevalenza totale piuttosto bassa (0.4%)[3]. Tale condizione non è solitamente associata ad altre anomalie cardiache e presenta un'incidenza di malattia aterosclerotica sovrapponibile alla popolazione generale[3].

Nel caso clinico presentato, caratterizzato da un insidioso quadro clinico e angiografico, abbiamo mostrato come, mediante la tecnica del doppio catetere guida, sia possibile eseguire in modo sicuro ed efficace il trat-

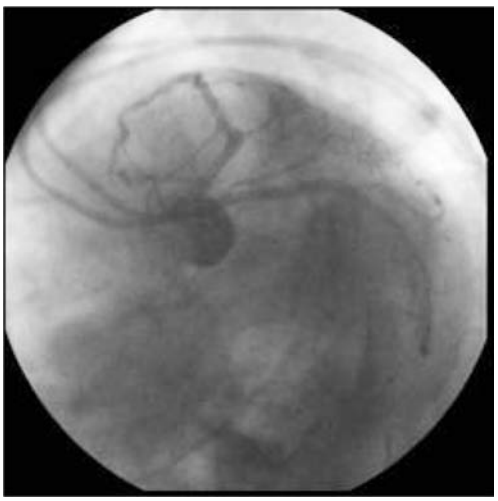

Figura 5. *Angiografia finale, proiezione caudale sinistra che mostra il risultato finale.*

- Copyright - Il Pensiero Scientifico Editore downloaded by IP 216.73.216.151 Mon, 14 Jul 2025, 21:42:27

tamento percutaneo delle lesioni ostiali anche in presenza di origine adiacente dell'IVA e Cx. Tale condizione è assimilabile ad una biforcazione e la dilatazione dell'IVA può determinare lo "shift" della placca e la dissezione dell'ostio della Cx. Per tale motivo è necessario il posizionamento della guida coronarica in entrambi i vasi. L'origine separata dei due rami non permette infatti di escludere il rischio di "shift" di placca che è strettamente dipendente anche dalle caratteristiche della lesione stessa. L'incannulamento selettivo delle due arterie, oltre a permettere il facile e sicuro posizionamento delle guide, consente la visualizzazione simultanea delle due arterie con cateteri di basso diametro (6F nel caso descritto) e di conseguenza il corretto e sicuro posizionamento diretto dello stent a livello dell'ostio. Sebbene la tecnica descritta richieda un doppio accesso vascolare, peraltro sempre più frequentemente utilizzato, è possibile ottenere la protezione passiva della Cx incannulando selettivamente il ramo laterale durante il posizionamento e il rilascio dello stent. La protezione della Cx sarebbe possibile altrimenti solo con un catetere a pallone insufflato che potrebbe determinare traumatismo intimale e attivazione di placche non visibili all'angiografia. Nondimeno un catetere a pallone di protezione può risultare in un parziale dislocamento dello stent al momento del rilascio e una conseguente mancata copertura dell'ostio.

La relativa rarità delle anomalie congenite delle arterie coronarie rende ragione delle limitate ed eterogenee esperienze riportate in letteratura[4-6]. A nostra conoscenza il caso presentato rappresenta la prima descrizione di stenting coronarico dell'origine separata dell'IVA e Cx mediante l'utilizzo del doppio catetere. Il caso clinico evidenzia come la crescente esperienza degli operatori e lo sviluppo di tecniche procedurali estendano la possibilità di effettuare angioplastica percutanea anche in presenza di anomalie coronariche il cui trattamento non si basa su protocolli standard.

Riassunto

Descriviamo in questo caso clinico il trattamento percutaneo mediante stenting diretto di una lesione coronarica ostiale in un paziente con assenza congenita del tronco comune e origine adiacente dell'arteria interventricolare anteriore e dell'arteria circonflessa. La procedura è stata eseguita mediante incannulamento selettivo di entrambi i rami utilizzando due cateteri guida. Tale tipo di approccio ha permesso di eseguire stenting diretto dell'arteria interventricolare anteriore ostiale in maniera rapida, sicura ed efficace. L'assenza congenita del tronco comune è un reperto relativamente poco frequente e le esperienze riportate riguardo al trattamento delle lesioni coronariche in queste condizioni sono scarse. Nel caso clinico presentato proponiamo e discutiamo una nuova metodica che offre la possibilità di trattare efficacemente per via percutanea anche tali condizioni anatomiche particolari.

Parole chiave: Coronarie anomale; Doppio catetere; Stenting.

Bibliografia

1. Yamanaka O, Hobbs RE, Coronary artery anomalies in 126 595 patients undergoing coronary arteriography. Cathet Cardiovasc Diagn 1990; 21: 28-40.
2. Angelini P. Coronary artery anomalies - current clinical issues. Tex Heart Inst J 2002; 29: 271-8.
3. Topaz O, Di Sciascio G, Cowley MJ, et al. Absent left main coronary artery: angiographic findings in 83 patients with separate ostia of the left anterior descending and circumflex arteries at the left aortic sinus. Am Heart J 1991; 122: 447-52.
4. Lanzieri M, Khabbaz K, Salomon RN, Kimmelstiel C. Primary angioplasty of an anomalous left main coronary artery: diagnostic and technical considerations. Catheter Cardiovasc Interv 2003; 58: 185-8.
5. Sheiban I, Moretti C, Sciuto F, et al. Drug-eluting stent implantation in primary angioplasty of an anomalous left main coronary artery: diagnostic and technical considerations. Ital Heart J 2004; 5: 638-41.
6. Das GS, Wysham DG. Double wire technique for additional guiding catheter support in anomalous left circumflex coronary artery angioplasty. Cathet Cardiovasc Diagn 1991; 24: 102-4.