

Rassegne

Forame ovale pervio: quali informazioni fornisce l'ecocardiografia

Addolorata Carcagnì¹, Germano Di Sciascio²

¹Dipartimento di Malattie Cardiovascolari, Università Cattolica del Sacro Cuore, Centro di Ricerca e Formazione ad Alta Tecnologia nelle Scienze Biomediche, Campobasso, ²Dipartimento di Scienze Cardiovascolari, Università Campus Bio-Medico, Roma

Key words:
Echocardiography;
Patent foramen ovale.

Patent foramen ovale (PFO) is a flap-like opening between the primum and secundum atrial septum at the level of the fossa ovalis that may persist after birth. There is increasing evidence that PFO is the culprit in paradoxical embolic events in patients with ischemic stroke. Although medical or percutaneous treatment of PFO remains controversial, nowadays percutaneous treatment is widespread in clinical practice.

Transesophageal echocardiography (TEE) is the gold standard in the diagnosis of PFO. This article describes how PFO is detected and how it needs to be properly described by echocardiography. PFO dimensions and the degree of right-to-left shunt should be measured. Moreover, septum primum and septum secundum characteristics, the association with an aneurysm of a fossa ovalis or with other atrial defects should be described as well as the presence of an atrial thrombus, a Chiari network or an Eustachian valve. Such information is of extreme value to predict embolic events and may influence further management.

(G Ital Cardiol 2006; 7 (8): 516-522)

© 2006 CEPI Srl

Ricevuto il 14 dicembre 2005; nuova stesura l'8 maggio 2006; accettato il 23 maggio 2006.

Per la corrispondenza:

Dr.ssa Addolorata Carcagnì

Dipartimento di Malattie Cardiovascolari
Università Cattolica del Sacro Cuore
Centro di Ricerca e Formazione ad Alta Tecnologia
Largo Gemelli, 1
86100 Campobasso
E-mail: ada.carcagni@rm.unicatt.it

Introduzione

Si definisce forame ovale pervio (FOP) la persistenza di una pervietà tra il septum primum e il septum secundum localizzata nella fossa ovale. Il FOP è un canale attraverso il quale si verifica il fisiologico passaggio di sangue dall'atrio destro all'atrio sinistro durante la vita prenatale. Dopo la nascita l'aumento delle pressioni nell'atrio sinistro, conseguenti all'attivazione della circolazione polmonare, determina una chiusura funzionale di questa pervietà che più tardi si trasforma in una chiusura anatomica. In una certa percentuale di casi, tuttavia, tale pervietà può persistere anche dopo la nascita. Alcuni studi hanno evidenziato una pervietà del forame ovale nel 25-35% della popolazione adulta¹⁻⁴. Il FOP si presenta come una piccola "fessura" o un piccolo "canale" tra i due setti la cui morfologia varia in correlazione ai rapporti dei due setti. Tale pervietà, talora, può presentare una chiusura funzionale con meccanismo a valvola per cui diviene pervia solo quando le pressioni delle cavità destre sono aumentate. Pertanto condizioni patologiche come l'ipertensione polmonare o manovre come quella di Valsalva, che aumentano le pressioni nelle cavità destre, possono facilitare la riapertura del canale. Alcuni studi hanno evidenziato

una maggiore prevalenza di pervietà del forame ovale in pazienti con ictus ischemico criptogenetico, soprattutto in pazienti di età < 50 anni, ipotizzando come causa dell'ictus un'embolia paradossa⁵⁻⁹. Il fenomeno dell'embolia paradossa è stato per la prima volta descritto da Cohnheim¹⁰ nel 1877 e deve essere preso in considerazione dopo aver escluso ogni altra causa in pazienti con ictus. Il trattamento dell'embolia paradossa associata a FOP, tuttavia, è ancora tema di discussione in quanto non vi sono studi prospettici e su grosse popolazioni che dimostrino con assoluta certezza la superiorità di un trattamento chirurgico o percutaneo sul trattamento con anticoagulanti o antiaggreganti. Pertanto, sebbene alcuni autori abbiano evidenziato una riduzione della ricorrenza di ictus in pazienti con pregresso ictus criptogenetico sottoposti a chiusura percutanea del FOP¹¹⁻¹³, rimangono ancora molte incertezze sul significato prognostico e sulle indicazioni terapeutiche in presenza di FOP. Inoltre, la presenza di FOP nella popolazione generale non è un fattore di rischio indipendente per eventi cerebrovascolari futuri¹⁴ e pertanto la sua evidenza agli esami strumentali non deve portare ad erronee decisioni cliniche. Nonostante le molte incertezze sul significato prognostico e sulle indicazioni terapeutiche in presenza di

pervietà del forame ovale, la chiusura percutanea del FOP è ormai un trattamento diffuso nella pratica clinica. Questo in parte dipende dagli stessi medici e pazienti che spesso preferiscono procedere direttamente alla chiusura del FOP una volta diagnosticato, in parte dall'uso semplice e sicuro dei dispositivi o "ombrellini", inizialmente progettati per la chiusura dei difetti interatriali, anche nel trattare i pazienti con FOP^{15,16}.

La metodica standard per la diagnosi di FOP è considerata l'ecocardiografia^{3,4}, in particolare l'ecocardiografia transesofagea multiplana (ETE) che fornisce immagini più dettagliate del setto in più tagli e che è considerata più specifica dell'ecocardiografia transtoracica (ETT)^{17,18}. Tuttavia, recentemente è stato dimostrato che l'uso contemporaneo della seconda armonica e di agenti di contrasto ha migliorato la specificità dell'ETT avvicinandola molto a quella dell'ETE¹⁹. Prima dell'avvento dell'ecocardiografia, la diagnosi di FOP era alquanto problematica. Una pervietà del forame ovale, a meno che non sia associata ad un significativo shunt destro-sinistro a riposo, non porta infatti ad anomalie dell'obiettività cardiaca, dell'elettrocardiogramma o della radiografia del torace. Così come è generalmente inadeguato per la diagnosi anche il cateterismo cardiaco, a meno che non si attraversi accidentalmente la pervietà con un catetere. L'avvento dell'ecocardiografia ha permesso di diagnosticare facilmente una pervietà del forame ovale dando importanti informazioni sulla sua anatomia. Pertanto l'ecocardiografia è considerata oggi la metodica principale per la diagnosi di FOP.

Obiettivo di questo articolo è di evidenziare le informazioni che è necessario raccogliere durante uno studio ETE fondamentali nella diagnosi di FOP, utili in previsione di un possibile trattamento percutaneo e che possono essere predittive di una possibile ricorrenza embolica.

Dimostrazione della pervietà del forame ovale

Sia il B-mode sia il color Doppler sono comunemente usati durante un esame ecocardiografico per la diagno-

si di FOP. L'esame B-mode mostra il FOP come una "fessura" o un piccolo "canale" tra septum primum e septum secundum, mentre il color Doppler permette di visualizzare il flusso attraverso tale pervietà come una "fiammella", misurando la velocità del sangue che fluisce attraverso la pervietà (Figura 1). Tuttavia, sia il B-mode sia il color Doppler possono non evidenziare la pervietà del forame ovale nei casi in cui si presenti come un canale con chiusura a valvola. Il forame ovale in tali casi può divenire pervio solo dopo un aumento di pressione nelle sezioni destre del cuore. Pertanto durante un esame ecocardiografico, se la pervietà non è immediatamente visibile, è consigliabile far sempre eseguire al paziente una manovra di Valsalva. Tale manovra, aumentando le pressioni polmonari nelle sezioni destre, può facilitare la riapertura del forame ovale che può essere evidenziata al color Doppler. In alcuni casi, comunque, la diagnosi di FOP può essere fatta solo con l'uso di agenti di contrasto associati a tale manovra (Figura 2). Esistono diversi agenti di contrasto in commercio, ma nella maggior parte degli studi con eco-

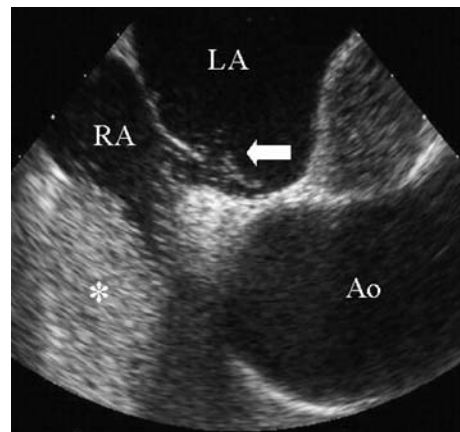


Figura 2. Un agente di contrasto raggiunge l'atrio destro (RA) (asterisco) dopo essere stato somministrato attraverso una vena brachiale e passa attraverso il forame ovale pervio in atrio sinistro (LA) (freccia) durante la manovra di Valsalva. Ao = aorta.

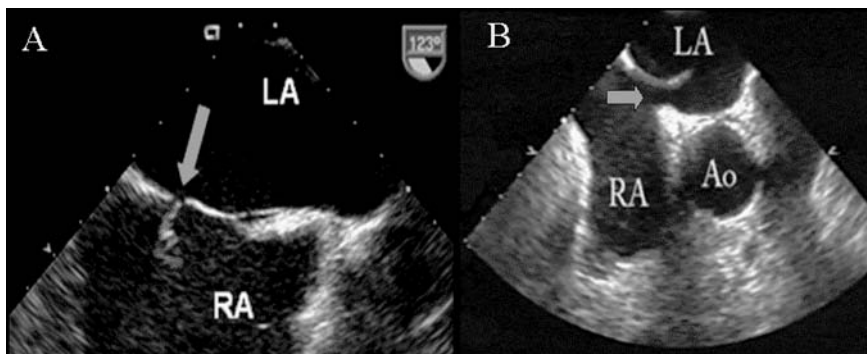


Figura 1. Al color Doppler (A) il flusso di sangue attraverso il forame ovale pervio appare come una "fiammella" (freccia). L'esame B-mode permette di visualizzare direttamente la pervietà (freccia) tra septum primum e septum secundum (B). Ao = aorta; LA = atrio sinistro; RA = atrio destro.

contrasto è stata usata una semplice mistura aria-salina²⁰⁻²⁴. Nella nostra pratica clinica la mistura aria-salina è ottenuta facendo miscelare in due siringhe 9 ml di soluzione fisiologica, 1 ml di aria e 0.5 ml di sangue e in ogni paziente vengono eseguite due iniezioni in vena brachiale. Una prima iniezione viene fatta con respirazione normale e una seconda durante manovra di Valsalva. L'esame viene considerato positivo per FOP se almeno 3 microbolle appaiono in atrio sinistro entro 3 cicli cardiaci. La comparsa ritardata di microbolle (> 3 cicli cardiaci), infatti, deve far pensare ad un possibile shunt artero-venoso polmonare e quindi può essere causa di falsi positivi. Un'altra causa di falsa positività è stata descritta utilizzando un alto "gain" dei grigi all'ecocardiografia ed è dovuta a microaggregati che si possono formare per stasi nelle vene polmonari durante la manovra di Valsalva e che vengono rilasciati in atrio sinistro dalle vene polmonari dopo tale manovra²⁵. Condizioni che determinano alte pressioni in atrio sinistro possono invece essere causa di falsi negativi, non permettendo di evidenziare la pervietà del forame ovale anche durante la manovra di Valsalva. Alcuni autori, inoltre, hanno evidenziato falsi negativi in pazienti in cui l'iniezione del contrasto viene fatta utilizzando le vene anticubitali del braccio²⁶. La vena cava superiore, infatti, drena le strutture venose della porzione alta del corpo e indirizza il proprio flusso verso la valvola tricuspidale, mentre la vena cava inferiore ha un flusso che è diretto verso il setto interatriale facilitando pertanto il passaggio delle microbolle. Secondo tali autori, pertanto, è preferibile iniettare il contrasto in vene, come la vena femorale o le tibiali, che drenano direttamente nella vena cava inferiore per ovviare a possibili falsi negativi.

Dimensioni del forame ovale pervio

Come sottolineato precedentemente, il FOP può presentarsi come una fessura o come un canale la cui morfologia varia in correlazione ai rapporti tra il septum primum e il septum secundum. La lunghezza della sovrapposizione dei due setti, misurata in telesistole, corrisponde al diametro longitudinale del FOP. Inoltre, nei forami "beanti" è utile misurare anche il diametro trasverso dato dalla distanza tra il septum primum e il septum secundum. Recenti studi, infatti, hanno dimostrato che il diametro trasverso del forame correla con la probabilità di embolizzazione attraverso il FOP e quindi la sua misura può essere predittiva del rischio di ictus²⁷⁻³⁰. Il diametro del FOP misurato al B-mode nei pazienti con ictus criptogenetico è stato dimostrato essere più grande (4 ± 2 mm) di quello dei pazienti con ictus con cause definite o in quelli dei gruppi di controllo (2 ± 1 mm)²⁸. Questi dati, pertanto, enfatizzano l'importanza di misurare esattamente le dimensioni del FOP. Anche il color Doppler permette di visualizzare e di misurare tale pervietà; tuttavia alcuni autori hanno

dimostrato una lieve sovrastima delle dimensioni misurate al color Doppler rispetto a quelle misurate durante l'esame autoptico⁴.

Nella pratica clinica è uso comune determinare le dimensioni del FOP in maniera semiquantitativa utilizzando l'ecocontrastografia^{31,32}. In base al numero di microbolle che appaiono in atrio sinistro o nella circolazione cerebrale dopo l'iniezione di contrasto, lo shunt viene infatti classificato come lieve (< 10 microbolle), medio (10-20 microbolle) e severo (> 20 microbolle)³¹. La presenza di uno shunt destro-sinistro associato al passaggio di un numero di microbolle > 20 è predittivo anch'esso di un possibile evento futuro ischemico cerebrale associato ad embolia³¹ ed è pertanto utile nelle decisioni cliniche e per le indicazioni al tipo di trattamento³³⁻³⁶. Tuttavia, il passaggio di microbolle attraverso il forame ovale è influenzato non solo dalle sue dimensioni, ma anche dalle pressioni dei due atri, dalle manovre provocative, dalla lunghezza del canale, dalla posizione del paziente, dalla via usata per iniettare il contrasto e dal dosaggio del contrasto stesso²¹. La misura diretta B-mode all'ETE, invece, è meno influenzata da tali fattori ed è considerata un indicatore predittivo di ictus più attendibile²⁷⁻³⁰. Pertanto, la nostra indicazione è non solo di valutare il grado dello shunt attraverso il FOP con l'ecocontrasto, ma di misurare direttamente al B-mode tale pervietà.

Caratteristiche delle pareti del forame ovale pervio

Il FOP, come già descritto precedentemente, è da considerarsi un vero e proprio canale le cui pareti sono costituite a destra dal septum primum e a sinistra dal septum secundum. Le caratteristiche e il rapporto tra questi due setti hanno importanza soprattutto in previsione di un trattamento percutaneo in quanto danno informazioni utili nel pianificare la strategia di intervento. Tali dati possono, infatti, far prevedere possibili difficoltà ad attraversare la pervietà con la guida-scambio e il catetere transettale, possono influenzare la scelta del dispositivo e possono anche dare indicazioni a manovre emodinamiche aggiuntive. Pertanto l'esame ETE di un FOP deve sempre fornire dati su:

- 1) la separazione dei due setti: minima o ampia (Figura 3A-3B);
- 2) lo spessore del septum secundum: sottile o spesso (Figura 3A-3C);
- 3) la lunghezza di sovrapposizione dei due setti o diametro longitudinale: corto (< 5mm) medio (5-10 mm) o lungo (> 10 mm);
- 4) rapporti tra i due setti: semplice o complesso (Figura 3A-3D).

In presenza di un FOP con minima separazione dei setti e con un diametro longitudinale medio o lungo, infatti, è preferibile usare un dispositivo con caratteristiche di adattamento elevate. Inoltre, nei FOP con canali

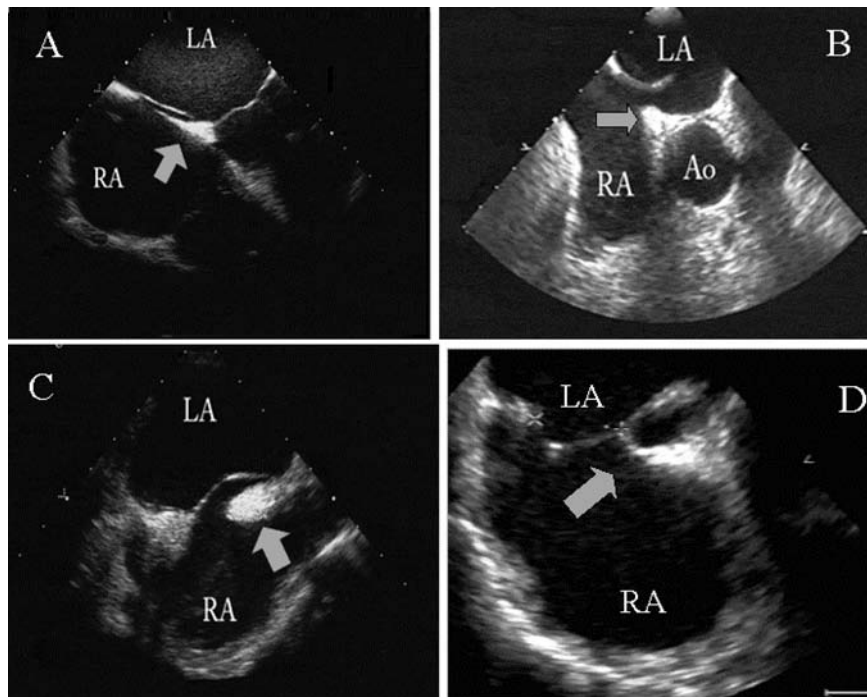


Figura 3. La figura mostra differenti anatomie del septum primum e del septum secundum. La separazione tra septum primum e septum secundum può essere minima (A) o ampia (B), lo spessore del septum secundum può essere sottile (A) o spesso (C) e il rapporto tra i due setti viene descritto come semplice (A) o complesso (D) come mostrato dalle frecce. Ao = aorta; LA = atrio sinistro; RA = atrio destro.

molto lunghi (> 15 mm) o in quelli con septum secundum molto spessi o con rapporti complessi tra i due setti possono essere necessarie tecniche emodinamiche aggiuntive durante la procedura, come la puntura transettale o la tecnica dell'eversione dei due setti con pallone, onde evitare la distorsione o la malapposizione del dispositivo.

Posizione del forame ovale pervio e presenza di altri difetti settali

La pervietà del forame deve essere ricercata lungo il bordo della fossa ovale delimitato dal septum secundum. Tale pervietà può essere localizzata a livello del bordo anteriore o di quello superiore o del bordo posteriore; pertanto in ogni paziente deve essere ricercata in tutte le proiezioni durante un esame ETE multiplano. La proiezione 4 camere (0-20°) permette di visualizzare un FOP anteriore. Un FOP superiore può essere evidenziato bene sia nella proiezione asse corto (30-50°) o nella 3 camere (130-145°) con rotazione in senso orario del trasduttore. Infine un FOP posteriore è ben visibile sia nella proiezione 4 camere sia in quella biatriale (90°). Si sottolinea, comunque che talora la pervietà può essere evidente solo in proiezioni non canoniche (*off-axis*), pertanto durante l'esame ETE multiplano è consigliabile eseguire scansioni in tutte le proiezioni standard e non, partendo da 0 fino a 180°.

Talora, la pervietà del FOP può essere multipla o può associarsi ad un piccolo difetto. In tali condizioni,

però, l'ETE ha una bassa specificità e pertanto un attento esame di multiple proiezioni del setto e/o l'associazione di altre metodiche come l'ecocardiografia intracavitaria può essere utile in questi casi³⁷.

Aneurisma della fossa ovale

L'aneurisma del setto interatriale è una "ridondanza" del setto interatriale. All'esame ecocardiografico l'aneurisma appare come una struttura molto sottile, generalmente localizzata nella porzione centrale del setto, protrudente all'interno delle cavità atriali. I criteri utilizzati correntemente per la diagnosi sono un'escursione totale tra atrio sinistro e atrio destro dell'aneurisma del setto > 1.5 cm e una larghezza della sua base \geq 1.5 cm. Tale formazione può essere fissa o mobile e fluttuare tra i due atri durante il ciclo cardiaco. Esistono diverse classificazioni dell'aneurisma che si basano sul suo movimento. La classificazione più usata è quella proposta da Olivares-Reyes et al.³⁸ secondo la quale l'aneurisma è di tipo 1R quando protrude fisso in atrio destro, 2L quando protrude fisso in atrio sinistro, 3RL quando protrude prevalentemente in atrio destro con fasiche escursioni in atrio sinistro, 4LR quando protrude prevalentemente in atrio sinistro con fasiche escursioni in atrio destro, 5 quando protrude allo stesso modo sia in atrio destro sia in atrio sinistro.

Alcuni autori hanno dimostrato che l'associazione del FOP con un aneurisma del setto interatriale è una condizione altamente predisponente ad un futuro even-

to ischemico cerebrale³⁹⁻⁴². L'aneurisma stesso infatti può essere il substrato anatomico su cui si formano delle microaggregazioni trombotiche, che poi possono embolizzare, oppure con il suo movimento può facilitare la ricomparsa della pervietà del forame ovale, anche in quei FOP che presentano un meccanismo a valvola.

Altre strutture anatomiche e trombi

Il FOP si associa frequentemente a strutture anatomiche nell'atrio destro residue da formazioni embrionali che possono giocare un ruolo importante nella persistenza di tale pervietà. Una di queste è la valvola di Eustachio che è un residuo embrionale della valvola destra del seno venoso⁴³. Tale struttura si presenta all'ecocardiografia come una conformazione laminare ecodensa a livello della porzione anteriore dell'orifizio della vena cava inferiore. Nel periodo prenatale la valvola di Eustachio dirige il flusso di sangue ossigenato verso il setto interatriale facilitando il suo passaggio nella circolazione sistemica attraverso il FOP. Nella vita neonatale, tale struttura regredisce fino a scomparire, ma in alcuni casi può persistere giocando un importante ruolo nel prevenire la chiusura spontanea del FOP dopo la nascita. La valvola di Eustachio è presente nel 57% dei casi studiati all'ecocardiografia ed è più frequente nei pazienti con sospetta embolia paradossa⁴⁴. Tali dati, quindi, suggeriscono che questa struttura può avere un ruolo non solo nella persistenza del FOP, ma anche nel facilitare l'embolia paradossa.

La rete di Chiari è un'altra struttura embrionaria residua dalla valvola destra del seno venoso, anche se meno frequente della valvola di Eustachio, ed è presente nel 2% dei soggetti^{45,46}. All'esame ecocardiografico si presenta come una formazione laminare ecodensa mobile che prende origine dalla vena cava inferiore e si proietta verso il setto attraversando l'atrio destro. È frequentemente associata al FOP e all'aneurisma del setto interatriale, di cui è ritenuta condizione predisponente⁴⁵ ed è più frequente nei pazienti con inspiegabili embolie arteriose. Pertanto anche la rete di Chiari è ritenuta una struttura favorente l'embolia paradossa. Tale struttura, infatti, può captare micro- o macroaggregati che poi può dirigere verso il setto e quindi nella circolazione sistemica. Talora può essere essa stessa scambiata per un trombo⁴⁶. La presenza di aggregati trombotici atriali, infatti, è un'altra importante informazione che l'ecocardiografia deve fornire durante lo studio di un paziente con pervietà del forame ovale. In letteratura, sono stati evidenziati rari casi in cui delle formazioni trombogene aggettavano dall'atrio destro in atrio sinistro attraverso il FOP⁴⁶. Tali reperti ecocardiografici sono importanti non solo per individuare pazienti ad alto rischio per un episodio embolico ma anche nel guidare la strategia terapeutica. La presenza di un trombo in atrio sinistro o adeso al setto interatriale, infatti, a differenza della rete di Chiari, è una controindicazione al-

la chiusura percutanea del FOP in quanto i cateteri stessi possono mobilizzare il trombo durante la procedura.

Conclusioni

Il FOP è ritenuto condizione predisponente all'embolia paradossa, soprattutto quando associato ad aneurisma della fossa ovale. Tale pervietà deve essere perciò ricercata nei pazienti con ictus criptogenetico in particolare modo se di età < 55 anni. L'ETE è considerata la tecnica di riferimento per la diagnosi di FOP. L'esame ecocardiografico, comunque, deve non solo dimostrare la presenza della pervietà del forame ovale, ma deve dare anche informazioni predittive per embolia paradossa ed utili nel guidare il trattamento percutaneo, qualora vi fosse l'indicazione. Pertanto, l'esame ecocardiografico deve delineare le dimensioni del FOP, il grado di shunt e la sua posizione, nonché le caratteristiche del septum primum e del septum secundum, l'associazione ad un aneurisma della fossa ovale e la sua eventuale associazione con altri difetti interatriali. Inoltre, durante la sua esecuzione si deve ricercare la presenza di una valvola di Eustachio o di una rete di Chiari che possono facilitare la formazione del FOP e l'embolia paradossa. È imperativo ricercare formazioni trombotiche cavitari, importanti non solo per individuare i pazienti ad alto rischio per un episodio embolico, ma anche nel guidare la strategia terapeutica stessa.

Riassunto

Il forame ovale pervio (FOP) si presenta come una "fessura" tra il septum primum e il septum secundum localizzata nella fossa ovale che può persistere anche dopo la nascita. Alcuni studi hanno evidenziato una maggiore prevalenza di pervietà del forame ovale in pazienti con ictus ischemico. Nonostante le molte incertezze sulle indicazioni terapeutiche in presenza di pervietà del forame ovale, la chiusura percutanea del FOP è ormai un trattamento diffuso nella pratica clinica.

La metodica standard per la diagnosi di FOP è considerata l'ecocardiografia transesofagea. Questo articolo descrive le informazioni che è necessario raccogliere durante uno studio eco-transesofageo, che deve delineare le dimensioni del FOP, il grado di shunt sinistro-destro, nonché le caratteristiche del septum primum e del septum secundum, l'associazione ad un aneurisma della fossa ovale e la sua eventuale associazione con altri difetti interatriali. Inoltre, durante la sua esecuzione si deve ricercare la presenza di formazioni trombotiche atriali, di una valvola di Eustachio o di una rete di Chiari. Queste informazioni sono fondamentali per individuare i pazienti ad alto rischio per un episodio embolico e per guidare la strategia terapeutica stessa.

Parole chiave: Ecocardiografia; Forame ovale pervio.

Bibliografia

1. Hagen PTR, Scholz DG, Edwards WD. Incidence and size of patent foramen ovale during the first 10 decades of life:

- an autopsy study of 965 normal hearts. *Mayo Clin Proc* 1984; 59: 17-20.
2. Lynch JJ, Schuchard GH, Gross CM, Wann LS. Prevalence of right-to-left atrial shunting in a healthy population: detection by Valsalva maneuver contrast echocardiography. *Am J Cardiol* 1984; 53: 1478-80.
 3. Chen WJ, Kuan P, Lien WP, Lin FY. Detection of patent foramen ovale by contrast transesophageal echocardiography. *Chest* 1992; 101: 1515-20.
 4. Chenzbraun A, Pinto FJ, Schnittger I. Biplane transesophageal echocardiography in the diagnosis of patent foramen ovale. *J Am Soc Echocardiogr* 1993; 6: 417-21.
 5. Jones HR Jr, Caplan LR, Come PC, Swinton NW Jr, Breslin DJ. Cerebral emboli of paradoxical origin. *Ann Neurol* 1983; 13: 314-9.
 6. Homma S, Sacco RL, Di Tullio M, Sciacca RR, Mohr JP, for the PFO in Cryptogenic Stroke Study (PICSS) Investigators. Effect of medical treatment in stroke patients with patent foramen ovale: patent foramen ovale in cryptogenic stroke study. *Circulation* 2002; 105: 2625-31.
 7. Lechat P, Mas JL, Lascault G, et al. Prevalence of patent foramen ovale in patients with stroke. *N Engl J Med* 1988; 318: 1148-52.
 8. Webster MW, Chancellor AM, Smith HJ, et al. Patent foramen ovale in young stroke patients. *Lancet* 1988; 2: 11-2.
 9. Hart RG, Miller VT. Cerebral infarction in young adults: a practical approach. *Stroke* 1983; 14: 110-4.
 10. Cohnheim J. *Thrombose und Embolie. Vorlesung über Pathologie Bb 1.* Berlin: Hirschwald, 1877: 175-7.
 11. Job FP, Hanrath P. The diagnosis, clinical significance and therapy of patent foramen ovale. *Dtsch Med Wochenschr* 1996; 121: 919-25.
 12. Windecker S, Wahl A, Nedeltchev K, et al. Comparison of medical treatment with percutaneous closure of patent foramen ovale in patients with cryptogenic stroke. *J Am Coll Cardiol* 2004; 44: 750-8.
 13. Cerrato P, Priano L, Imperiale D, et al. Recurrent cerebrovascular ischaemic events in patients with interatrial septal abnormalities: a follow-up study. *Neurol Sci* 2006; 26: 411-8.
 14. Meissner I, Khandheria BK, Heit JA, et al. Patent foramen ovale: innocent or guilty? Evidence from a prospective population-based study. *J Am Coll Cardiol* 2006; 47: 440-5.
 15. Bridges ND, Hellenbrand W, Latson L, Filiano J, Newburger JW, Lock JE. Transcatheter closure of patent foramen ovale after presumed paradoxical embolism. *Circulation* 1992; 86: 1902-8.
 16. Demkow M, Ruzyllo W, Kepka C, et al. Transcatheter closure of patent foramen ovale in patients with cryptogenic stroke. *Kardiologia* 2004; 61: 101-9.
 17. Hausmann D, Mugge A, Becht I, Daniel WG. Diagnosis of patent foramen ovale by transesophageal echocardiography and association with cerebral and peripheral embolic events. *Am J Cardiol* 1992; 70: 668-72.
 18. Schneider B, Zienkiewicz T, Jansen V, Hofmann T, Nolte H, Meinertz T. Diagnosis of patent foramen ovale by transesophageal echocardiography and correlation with autopsy findings. *Am J Cardiol* 1996; 77: 1202-9.
 19. Van Camp G, Franken P, Melis P, Cosyns B, Schoors D, Vanoverschelde JL. Comparison of transthoracic echocardiography with second harmonic imaging with transesophageal echocardiography in the detection of right to left shunts. *Am J Cardiol* 2000; 86: 1284-7.
 20. Drost DW, Kriete JU, Stypmann J, et al. Contrast transcranial Doppler ultrasound in the detection of right-to-left shunts: comparison of different procedures and different contrast agents. *Stroke* 1999; 30: 1827-32.
 21. Fan S, Nagai T, Luo H, et al. Superiority of the combination of blood and agitated saline for routine contrast enhancement. *J Am Soc Echocardiogr* 1999; 12: 94-8.
 22. Schuchlenz HW, Weihs W, Beitzke A, Stein JL, Gamillscheg A, Rehak P. Transesophageal echocardiography for quantifying size of patent foramen ovale in patients with cryptogenic cerebrovascular events. *Stroke* 2002; 33: 293-6.
 23. Kerr AJ, Buck T, Chia K, et al. Transmitral Doppler: a new transthoracic contrast method for patent foramen ovale detection and quantification. *J Am Coll Cardiol* 2000; 36: 1959-66.
 24. Teague SM, Sharma MK. Detection of paradoxical cerebral echo contrast embolization by transcranial Doppler ultrasound. *Stroke* 1991; 22: 740-5.
 25. Van Camp G, Cosyns B, Vandenbossche JL. Non-smoke spontaneous contrast in left atrium intensified by respiratory manoeuvres: a new transesophageal echocardiographic observation. *Br Heart J* 1994; 72: 446-51.
 26. Gin KG, Huckell VF, Pollick C. Femoral vein delivery of contrast medium enhances transthoracic echocardiographic detection of patent foramen ovale. *J Am Coll Cardiol* 1993; 22: 1994-2000.
 27. Kerut EK, Norfleet WT, Plotnick GD, Giles TD. Patent foramen ovale: a review of associated conditions and the impact of physiological size. *J Am Coll Cardiol* 2001; 38: 613-23.
 28. Schuchlenz HW, Weihs W, Horner S, Quehenberger F. The association between the diameter of a patent foramen ovale and the risk of embolic cerebrovascular events. *Am J Med* 2000; 109: 456-62.
 29. Homma S, Di Tullio MR, Sacco RL, Mihalatos D, Li Mandri G, Mohr JP. Characteristics of patent foramen ovale associated with cryptogenic stroke. A biplane transesophageal echocardiographic study. *Stroke* 1994; 25: 582-6.
 30. Steiner MM, Di Tullio MR, Rundek T, et al. Patent foramen ovale size and embolic brain imaging findings among patients with ischemic stroke. *Stroke* 1998; 29: 944-8.
 31. Stone DA, Godard J, Corretti MC, et al. Patent foramen ovale: association between the degree of shunt by contrast transesophageal echocardiography and the risk of future ischemic neurologic events. *Am Heart J* 1996; 131: 158-61.
 32. Cheitlin MD, Alpert JS, Armstrong WF, et al. ACC/AHA guidelines for the clinical application of echocardiography: a report of the American College of Cardiology/American Heart Association Task Force on Practice Guidelines (Committee on clinical application of echocardiography). Developed in collaboration with the American Society of Echocardiography. *Circulation* 1997; 95: 1686-744.
 33. Chambers J. Should percutaneous devices be used to close a patent foramen ovale after cerebral infarction or TIA? *Heart* 1999; 82: 537-8.
 34. Alp N, Clarke N, Banning AP. How should patients with patent foramen ovale be managed? *Heart* 2001; 88: 242-4.
 35. Lock JE. Patent foramen ovale is indicted, but the case hasn't gone to trial. *Circulation* 2000; 101: 838.
 36. Nendaz MR, Sarasin FP, Junod AF, Bogousslavsky J. Preventing stroke recurrence in patients with patent foramen ovale: antithrombotic therapy, foramen closure, or therapeutic abstention? A decision analytic perspective. *Am Heart J* 1998; 135: 532-41.
 37. Earing MG, Cabalka AK, Seward JB, Bruce CJ, Reeder GS, Hagler DJ. Intracardiac echocardiographic guidance during transcatheter device closure of atrial septal defect and patent foramen ovale. *Mayo Clin Proc* 2004; 79: 24-34.
 38. Olivares-Reyes A, Chan S, Lazar EJ, Bandlamudi K, Narla V, Ong K. Atrial septal aneurysm: a new classification in two hundred five adults. *J Am Soc Echocardiogr* 1997; 10: 644-56.
 39. Mas JL, Zuber M. Recurrent cerebrovascular events in pa-

- tients with patent foramen ovale, atrial septal aneurysm, or both and cryptogenic stroke or transient ischemic attack. French Study Group on Patent Foramen Ovale and Atrial Septal Aneurysm. *Am Heart J* 1995; 130: 1083-8.
40. Kim D, Saver JL. Patent foramen ovale and stroke: what we do and don't know. *Rev Neurol Dis* 2005; 2: 1-7.
41. Pearson AC, Nagelhout D, Castello R, Gomez CR, Labovitz AJ. Atrial septal aneurysm and stroke: a transesophageal echocardiographic study. *J Am Coll Cardiol* 1991; 18: 1223-9.
42. Agmon Y, Khandheria BK, Meissner I, et al. Frequency of atrial septal aneurysms in patients with cerebral ischemic events. *Circulation* 1999; 19: 1942-4.
43. Schuchlenz HW, Saurer G, Weihs W, Rehak P. Persisting Eustachian valve in adults: relation to patent foramen ovale and cerebrovascular events. *J Am Soc Echocardiogr* 2004; 17: 231-3.
44. Strotmann JM, Voelker W, Schanzenbaecher P. Persistence of the Eustachian valve in secundum atrial septal defects: possible implications for cerebral embolism and transcatheter closure procedures. *Heart* 2001; 86: E5.
45. Schneider B, Hofmann T, Justen MH, Meinertz T. Chiari's network: normal anatomic variant or risk factor for arterial embolic events? *J Am Coll Cardiol* 1995; 26: 203-10.
46. Werner JA, Cheitlin MD, Gross BW, Soeck SM, Ivey TD. Echocardiographic appearance of the Chiari network: differentiation from right-heart pathology. *Circulation* 1981; 63: 1104-9.