- Copyright - Il Pensiero Scientifico Editore downloaded by IP 216.73.216.252 Tue, 15 Jul 2025, 21:18:07

Aneurisma del setto interatriale: reale sorgente cardioembolica?

Scipione Carerj, Concetta Zito, Smeralda Oliva, Giuseppe Tassone, Francesco Luzza, Giuseppe Oreto, Francesco Arrigo

Istituto di Cardiologia, Dipartimento Clinico-Sperimentale di Medicina e Farmacologia, Università degli Studi, Messina

Key words:
Atrial septal aneurysm; Cerebral ischemic events; Echocardiography.

Atrial septal aneurysm (ASA) is a well-recognized cardiac abnormality of uncertain clinical significance. It has early been reported as an unexpected finding during autopsy, but it may also be diagnosed in living patients by echocardiographic techniques. An association between ASA and focal cerebral ischemic events has been suggested. Nevertheless, the role of ASA as a risk factor for cerebral ischemia is poorly defined. Several studies have demonstrated a significantly higher proportion of ASA in the patients referred for transesophageal echocardiography after a cerebral ischemic event of unknown cause. However, ASA is often associated with other cardiac abnormalities such as patent foramen ovale, atrial septal defects, as well as mitral valve prolapse or atrial arrhythmias. Due to the fact that these abnormalities are also possible sources of cardiac emboli it is even more difficult to assess the embolic potential of an ASA, independently.

In this review, we have examined most of the papers on this topic to try to define the prevalence of ASA in the stroke patients and how this abnormality could be a risk factor for recurrences of cerebrovascular events.

(Ital Heart J Suppl 2005; 6 (3): 135-144)

© 2005 CEPI Srl

Ricevuto il 3 gennaio 2005; accettato il 22 febbraio 2005.

Per la corrispondenza:
Dr. Scipione Carerj
Via Campo delle Vettovaglie, 10
98122 Messina
E-mail:
scipione2@interfree.it

Introduzione

L'aneurisma del setto interatriale (ASA) è una relativamente poco comune, ma ben conosciuta anomalia cardiaca, ritenuta di incerto significato clinico, almeno fino a 20 anni fa, quando si è iniziato a prestare più attenzione alla sua diagnosi che, inizialmente solo autoptica[1-5], è divenuta oggi sistematica, grazie all'ecocardiografia.

La curiosità, immediatamente successiva ai primi ed occasionali riscontri di un ASA, è stata cercare di comprendere il suo reale significato e cioè, se questo fosse una vera e propria cardiopatia, con tutto ciò che ne consegue (significato clinico-prognostico, rischio di malformazioni cardiovascolari associate, problematiche terapeutiche, follow-up, ecc.) o solo un'innocente anomalia[6-10].

In realtà, un aspetto aneurismatico del setto interatriale può anche essere determinato da una significativa differenza di pressione tra i due atri, come ad esempio nelle cardiomiopatie dilatative, con grave disfunzione ventricolare e significativo aumento della pressione atriale sinistra o, nelle diverse forme di incremento della pressione atriale destra. In questi casi, il setto interatriale si presenta con una superficie aumentata a convessità rivolta verso l'atrio a pressione minore.

Più spesso però, l'ASA è un'anomalia congenita che coinvolge la regione della fossa ovale o l'intero setto[6-9].

L'interesse di questa rassegna è rivolto all'ASA inteso come malformazione congenita del setto e al suo potenziale ruolo nella patologia ischemica cerebrale.

Definizione e criteri classificativi

Morfologicamente, l'ASA è descritto come una parete assottigliata costituita da tessuto connettivo delimitato su entrambe le superfici da cellule endoteliali[4]. Dal punto di vista istologico, studi autoptici hanno dimostrato che un setto aneurismatico è più sottile (0.4-0.8 mm) di un setto normale (2 mm), le cellule muscolari sono assenti o appaiono vacuolate (degenerate) ed, infine, sono presenti più cellule grasse e meno fibre collagene[7]. All'inizio della sua identificazione, nella diagnostica clinica-ecocardiografica, spesso è stato difficile distinguere tra un setto lievemente ridondante ed un vero aneurisma; per questo è divenuto necessario stabilire un cut-off numerico, superato il quale si può formulare una diagnosi attendibile di tale malformazione.

- Copyright - Il Pensiero Scientifico Editore downloaded by IP 216.73.216.252 Tue, 15 Jul 2025, 21:18:07

Dapprima è stata considerata aneurismatica una protrusione del setto interatriale > 10 mm al di là del piano del setto, o verso l'atrio destro o verso l'atrio sinistro[11-13]. Ma si deve ad Hanley et al.[9] la prima e sistematica definizione dei criteri diagnostici, che sono i seguenti:
- protrusione o "bulging" del setto interatriale o di una parte di esso > 15 mm, oltre la linea mediana che identifica il piano del setto;
- escursione fasica del setto interatriale, durante il ciclo respiratorio, con una somma globale dell'escursione > 15 mm;
- base della porzione aneurismatica > 15 mm (Fig. 1)[14].

In seguito, tali criteri, tutt'oggi i più validi, sono stati, in parte, modificati ad opera di altri autori che hanno considerato sufficiente per la diagnosi di ASA un'escursione del setto > 10 mm all'interno dell'atrio destro o sinistro, oppure, una somma totale delle escursioni bidirezionali > 10 mm con una base ≥ 15 mm[15]. In tal modo, è stato ampliato il numero di aneurismi che, secondo la precedente classificazione, non avevano i requisiti richiesti per rientrare nei termini della definizione. Si è andata generando, in tal modo, una grande confusione sull'argomento che ha inevitabilmente inficiato la qualità degli studi sul significato clinico di tale condizione e, nello stesso tempo, sotto o sovrastimato le diagnosi effettivamente corrispondenti alla realtà.

A questo bisogna aggiungere che l'ASA può presentarsi alla nostra osservazione in diverse morfologie e non con un univoco aspetto ecocardiografico. Proprio per definire i singoli tipi di ASA, sono nate, in tempi successivi, diverse classificazioni fra le quali due meritano di essere ricordate.

La prima e più adoperata, per la diagnosi ecocardiografica, è quella proposta sempre da Hanley et al.[9] circa 20 anni fa, sulla quale si sono basati la maggior parte dei lavori apparsi in letteratura. In questa classificazione l'aneurisma è suddiviso in quattro tipi, a seconda della posizione e della mobilità:
- tipo IA: aneurisma fisso con convessità rivolta in atrio destro, associato, secondo gli autori, a stroke;
- tipo IB: più comune, prevalentemente protrudente in atrio destro con fasiche escursioni in atrio sinistro;
- tipo IC: come il tipo IB ma con escursioni in atrio sinistro ad ogni ciclo cardiaco;
- tipo II: fisso, con convessità rivolta verso l'atrio sinistro.

Più recente è la classificazione proposta da Olivares-Reyes et al.[16] che suddivide l'ASA in cinque tipi:
- tipo 1R: con protrusione dalla linea mediana del setto interatriale verso l'atrio destro durante il ciclo cardiorespiratorio;
- tipo 2L: come il tipo 1R, ma con protrusione verso l'atrio sinistro;
- tipo 3RL: con massima escursione dell'ASA verso l'atrio destro e minore verso l'atrio sinistro;
- tipo 4LR: come il precedente, ma con escursione massima a sinistra;
- tipo 5: l'escursione dell'ASA è bidirezionale con analoghe escursioni in entrambi gli atri durante il ciclo cardiorespiratorio.

A tali classificazioni si sono rifatti i più importanti studi presenti in letteratura sull'ASA. Il criterio di scelta dell'una piuttosto che dell'altra è stato del tutto soggettivo e variabile da autore ad autore.

Diagnosi ecocardiografica

Ecocardiografia transtoracica o transesofagea? Superata ormai da tempo, l'epoca in cui la diagnosi di ASA era confinata a sporadici casi di riscontro autoptico, oggi, questa diagnosi spetta, come già anticipato, al cardiologo ecocardiografista. Le sezioni dell'ecocardiogramma transtoracico (ETT) in cui l'ASA è più facilmente evidenziabile sono: asse corto parasternale a livello dei vasi della base, 4 e 5 camere apicale (Fig. 2), 4 camere sottocostale.

Più frequente, tuttavia, è il riscontro di tale anomalia all'ecocardiogramma transesofageo (ETE), per motivazioni di ordine puramente anatomico (gli atri sono strutture posteriori, e per questo meglio visualizzate con la metodica transesofagea) e, conseguenzialmente, di qualità delle immagini. È stato chiaramente dimostrato come migliore e più dettagliata sia la caratterizzazione del setto e delle patologie a suo carico, quando l'esame ecocardiografico è condotto con l'approccio transesofageo rispetto a quello transtoracico[17-20], al punto che le mancate diagnosi di tale anomalia (falsi

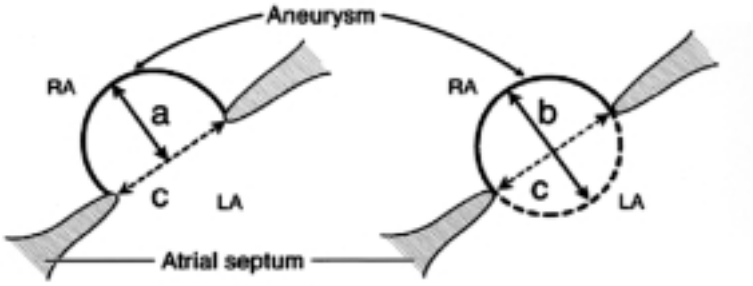

Figura 1. *Disegno schematico per la definizione di aneurisma del setto interatriale: protrusione del setto interatriale (a) o escursione fasica dello stesso, durante il ciclo cardiorespiratorio, > 15 mm di ampiezza totale (b) e diametro della base della porzione aneurismatica del setto interatriale > 15 mm (c). LA = atrio sinistro; RA = atrio destro. Da Agmon et al.[14], modificata.*

- Copyright - Il Pensiero Scientifico Editore downloaded by IP 216.73.216.252 Tue, 15 Jul 2025, 21:18:07

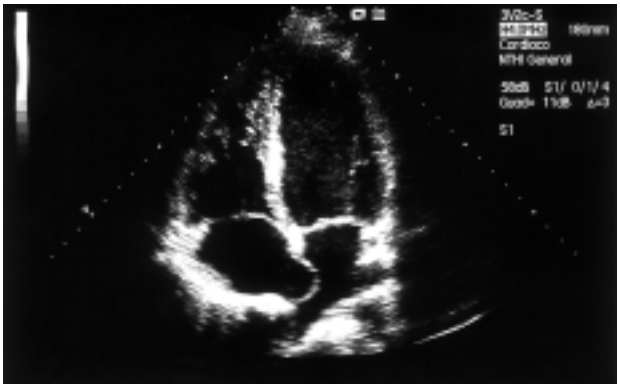

A

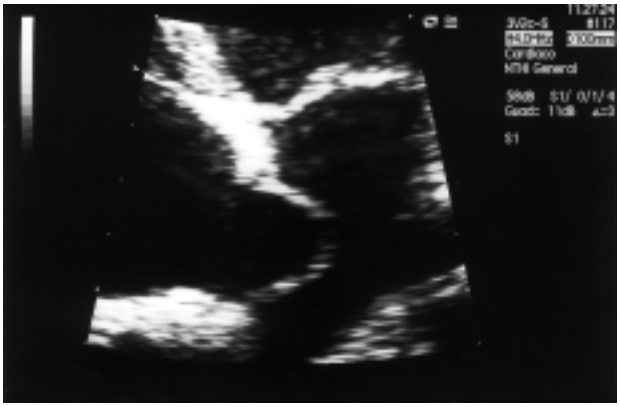

B

Figura 2. A: *sezione 4 camere apicale. Esempio di aneurisma del setto interatriale, tipo 4LR secondo la classificazione di Olivares-Reyes et al.[16];* B: *particolare ingrandito dell'aneurisma del setto interatriale.*

negativi), nei pazienti esaminati con l'ETT arrivavano, qualche anno fa, fino al 62.5%[15,21]. Questi dati, oggi, sono da considerarsi come storici, visto l'enorme progresso della tecnologia ecocardiografica che rende possibile anche le diagnosi più sottili e complesse che solo 10 anni fa erano impensabili con un semplice ETT[22].

Allo stato attuale, si può ragionevolmente ritenere, che l'applicazione della seconda armonica tessutale (HTI), nei più moderni ecocardiografi, consente l'identificazione dell'ASA nella stragrande maggioranza dei casi. Tuttavia, spesso, non è ancora possibile, mediante il solo ETT, fare diagnosi di pervietà del forame ovale pervio (PFO), anomalia che, molte volte, si associa all'aneurisma. Questa tesi è stata però recentemente smentita da uno studio che ha dimostrato una sensibilità del 90.5% e una specificità del 96.5% dell'ETT in HTI vs l'ETE, considerato come tecnica *gold standard*[23]. Nonostante questi dati, bisogna ancora considerare la maggiore attendibilità dell'ETE per una diagnosi certa e corretta delle anomalie del setto interatriale che possono associarsi agli eventi ischemici cerebrali focali di incerta origine[14,24-27].

È necessario, comunque, evidenziare che pochi studi sono stati effettuati per testare la variabilità inter ed intraosservatore nella diagnosi di tali anomalie con l'ETE; anzi, recentemente, è stato dimostrato come l'accordo intra ed interosservatore non sia, ancora, ottimale[28]. Questa nota critica è fondamentale, se si considera che su tali diagnosi spesso vengono prese decisioni terapeutiche, mediche e non, per la prevenzione primaria e secondaria degli eventi cerebrovascolari acuti criptogenetici.

Prevalenza dell'aneurisma del setto interatriale

È noto che la prevalenza dell'ASA si modifica, principalmente, al variare delle seguenti tre condizioni:

• la tecnica diagnostica utilizzata: con i criteri appena descritti[9,16], quando studiato con l'ETT, l'ASA si riscontra nello 0.08-1.2% della popolazione sana; ma, con l'ETE tale percentuale sale al 2-10%[15,29,30] della stessa popolazione. È importante ricordare che i dati di prevalenza ricavati dall'ETT si riferiscono al periodo precedente l'utilizzo dell'HTI;

• la popolazione oggetto di studio: nella popolazione generale la prevalenza è controversa a causa di una mancanza di uniformità dei criteri utilizzati. In tre ampi studi con ETE, la prevalenza di ASA si è attestata sui seguenti valori: 4, 2.2 e 9.9% nei gruppi di controllo costituiti da popolazione sana, contro rispettivamente il 15, 7.9 e 27.7% dei pazienti con stroke criptogenetico[14,15,31]. A simili risultati sono giunti la gran parte dei ricercatori che hanno riscontrato un'elevata, ma molto variabile (dall'1.7 al 58%), prevalenza di ASA nei pazienti affetti da eventi cerebrovascolari acuti[14,24-53]. Recentemente, da un'analisi di alcuni dei più importanti lavori apparsi in letteratura negli ultimi 10 anni, si è osservata all'ETE, una prevalenza cumulativa di ASA, in popolazioni non selezionate, del 6%, che sale al 16.5%, se si considerano gli esami eseguiti per la ricerca di fonti cardioemboliche, in pazienti con recente episodio ischemico cerebrale[37]. Secondo la metanalisi di Overell et al.[50], la prevalenza di ASA è del 2-17% nello stroke in generale (da tutte le cause), del 4-25% nello stroke criptogenetico, dello 0.2-22% nello stroke da causa nota, dello 0-15% nella popolazione di controllo;

• i criteri diagnostici utilizzati[9,15,16]: in letteratura non esiste un'uniformità nella scelta dei criteri diagnostici di aneurisma. Tale disomogeneità interessa non solo la definizione, in senso stretto, di setto "aneurismatico" (ampiezza dell'escursione, larghezza della base di impianto, ecc.), ma anche la classificazione dei sottotipi di ASA, in relazione alla morfologia ecocardiografica (mobilità, prevalenza dell'escursione verso l'una o l'altra camera atriale, ecc.); in altre parole, nei numerosi studi sull'argomento sono state arbitrariamente utilizzate ed accettate, come criteri diagnostici e descrittivi, definizioni di aneurisma non univoche, anche se i criteri di Hanley et al.[9] sono quelli che appaiono con maggiore frequenza. Una simile difformità, evidentemente, ha in parte inficiato l'attendibilità degli studi di prevalenza di tale anomalia.

- Copyright - Il Pensiero Scientifico Editore downloaded by IP 216.73.216.252 Tue, 15 Jul 2025, 21:18:07

Prevalenza dell'aneurisma del setto interatriale nei pazienti con ischemia cerebrale. L'ischemia cerebrale è tra le principali cause di mortalità e morbilità nei paesi industrializzati, essendo responsabile del 10-12% di tutti i decessi/anno, e di un enorme numero di invalidità permanenti. Le così dette forme cardioemboliche da imputare a fibrillazione atriale, cardiopatia ischemica, valvulopatie reumatiche, protesi valvolari, scompenso cardiaco, cardiopatie congenite ed endocarditi sarebbero responsabili di circa il 30-35% delle sindromi cerebrovascolari acute[40]. Nel 40% circa dei casi gli episodi ischemici cerebrali non sono riconducibili a nessuna di tali alterazioni[34]. A questa classe di pazienti è, ultimamente, rivolta l'attenzione dei neurologi e dei cardiologi allo scopo di definire meglio l'eziopatogenesi dell'evento ischemico ed in questo settore, l'ASA ed il PFO hanno creato due correnti di pensiero, riguardo l'innocenza o la colpevolezza di queste malformazioni cardiache. D'altra parte, considerando l'argomento in chiave cardiologica, l'interesse sempre più crescente rivolto all'ASA è in massima parte dovuto al suo riscontro, fino a qualche tempo fa del tutto occasionale, proprio nel paziente neurologico ed in particolare in quello affetto da stroke criptogenetico[14,15,24,31,33-36].

Il legame tra ASA e ischemia cerebrale è stato, per la prima volta, suggerito dallo studio retrospettivo di Belkin et al.[41] sulla base di dati aneddotici ed, in seguito, confermato da studi multicentrici che hanno riscontrato tale relazione[25,30,42], anche se non adeguatamente confrontata con gruppi di controllo non selezionati. Il primo studio caso-controllo è stato quello di Pearson et al.[15], che ha dimostrato una prevalenza di ASA nei pazienti con pregresso stroke significativamente maggiore rispetto a quella riscontrata nella popolazione sana. In seguito, sulla base di risultati simili, si è ipotizzato che l'associazione ASA + PFO avesse un marcato effetto sinergico nell'evenienza di stroke[42]. Recentemente un lavoro effettuato su una sottopopolazione dello studio SPARC[14] (Stroke Prevention: Assessment of Risk in a Community) ha ribadito la maggiore prevalenza dell'ASA nei pazienti neurologici ischemici rispetto ad un gruppo di controllo costituito da popolazione sana ed ha dimostrato che nell'86% dei pazienti non vi era alcuna sorgente alternativa per embolismo cerebrale. Quest'ultimo dato è stato ottenuto, in una percentuale del tutto sovrapponibile (86%), da Mattioli et al.[31] solo qualche anno fa.

In tabella I sono riassunti i risultati dei principali studi condotti sulla prevalenza dell'ASA nell'ischemia cerebrale, in pazienti con documentata assenza di patologia carotidea e/o fonti cardioemboliche aggiuntive[14,15,27,31,33,37-39,44,48,49,51,53-56]. Nella tabella sono compresi sia gli studi di confronto, tra la prevalenza dell'ASA nei pazienti affetti da stroke criptogenetico ed in quelli senza eventi ischemici cerebrali, sia gli studi di prevalenza assoluta di tale anomalia, nei pazienti con stroke criptogenetico. Viene, anche, riportata la prevalenza dell'associazione tra ASA e PFO, che in alcuni studi risulta particolarmente elevata a causa della metodologia utilizzata. Spesso, infatti, gli autori hanno studiato l'ASA proprio in sottogruppi di pazienti con diagnosi precedente di PFO. Infine, nella maggior parte dei lavori non è possibile stabilire quale sia la prevalenza reale dell'ASA isolato, o perché non ricercato come tale, o perché, come già detto per il PFO, è stato ricercato in sottogruppi con altre anomalie cardiache (ad esempio prolasso mitralico, difetto del setto interatriale, ecc.).

Una recente metanalisi ha confermato, su ampia scala, che sia l'ASA che il PFO sono significativamente associati allo stroke nei pazienti giovani (età < 55 anni)[50]. L'evidenza che nei giovani l'ASA ed il PFO sono associati all'ischemia cerebrale non può più essere con-

Tabella I. Prevalenza di aneurisma del setto interatriale (ASA), di forame ovale pervio (PFO) e della loro associazione, in pazienti affetti da episodi ischemici cerebrali e nella popolazione sana.

Autore	Anno	N. pazienti		ASA (%)		p	PFO in stroke (%)	ASA + PFO in stroke (%)
		In stroke	No stroke	In stroke	No stroke			
Pearson et al.[15]	1991	133	277	15	4	< 0.05	70	–
Hanna et al.[54]	1994	39	35	–	–	–	88	38
Ossemann et al.[51]	1995	–	–	16	4	< 0.05	–	–
Kristensen et al.[33]	1997	97	–	9	–	–	33	53
Mendel et al.[27]	1998	104	100	14	8	–	–	–
Agmon et al.[14]	1999	355	363	7.9	2.2	0.002	–	56
Berthet et al.[56]	2000	62	–	37	–	–	56	32
Mas et al.[48]	2001	581	–	1.7	–	–	37.2	8.7
Mattioli et al.[31]	2001	245	316	27.7	9	< 0.001	22.8	69.2
Lamy et al.[55]	2002	581	–	10.5	–	–	45.9	19.1
Cerrato et al.[38]	2002	175	78	12	1.3	0.003	31.4	–
Homma et al.[44]	2003	265	–	11.5	–	–	33.8	7.3
Fox et al.[49]	2003	165	–	–	–	–	36	52
Natanzon et al.[53]	2003	36	42	28	21	NS	–	–
Serafini et al.[37]	2003	65	1365	20	4.7	< 0.001	15	34
Cerrato et al.[39]	2004	66	–	18.1	–	–	59	12.1

- Copyright - Il Pensiero Scientifico Editore downloaded by IP 216.73.216.252 Tue, 15 Jul 2025, 21:18:07

siderata accidentale. I tradizionali fattori di rischio sembrano avere un ruolo molto più importante negli adulti (età > 55 anni) e negli anziani, nei quali, invece, il ruolo dell'ASA e del PFO non è, tutt'oggi, confermato, anche se esistono nuovi ed interessanti studi riguardo il loro significato prognostico in questa fascia di età[57].

Non mancano, comunque, anche i pareri discordanti come quelli di Burger et al.[52] e Natanzon et al.[53] che hanno evidenziato come non ci siano caratteristiche morfologiche dell'ASA e di altre anomalie cardiache, ad esso associate, che distinguano pazienti a maggiore rischio di eventi cerebrovascolari, e che comunque il rischio in questi pazienti rimane basso.

Associazione dell'aneurisma del setto interatriale con altre anomalie potenzialmente emboligene. Come già descritto, l'ASA si trova spesso associato ad altre anomalie spesso chiamate in causa nel determinismo dello stroke criptogenetico. Le più usuali sono: il PFO, il difetto del setto interatriale, il prolasso valvolare mitralico, la pervietà del dotto di Botallo, le aritmie sopraventricolari[13,16,25,36,46,49,56].

Per quanto riguarda l'associazione di ASA e PFO, in tabella I sono illustrate le percentuali di tale associazione, riportate da diversi autori. È talmente evidente la stretta relazione tra le due anomalie, che il meccanismo dell'embolia paradossa, attraverso il PFO, è stato inizialmente considerato il meccanismo attraverso cui l'ASA può condurre ad un ictus cerebri e, per un lungo periodo di tempo, l'ASA è stato legato allo stroke seguendo tale teoria[22,42,49,53-55,58-61]. In realtà, i casi in cui è stato possibile verificare l'ipotesi dell'embolia sono davvero pochi.

Infatti, nonostante la documentata associazione con lo stroke criptogenetico, la diagnosi di PFO non è la prova che si sia verificato un fenomeno di embolia paradossa[62-64]. La diagnosi clinica di una tale evenienza richiede ulteriori riscontri oggettivi: essa è considerata certa solo quando viene ritrovato materiale trombotico alloggiato in un PFO; presunta, quando sono presenti trombi nella circolazione venosa in pazienti con un PFO ed eventi ischemici cerebrali altrimenti inspiegabili[65,66], rimane dubbia quando non ci sono segni di trombosi venosa. Inoltre, considerando la tesi dell'embolia paradossa, come unico determinante dello stroke, va da sé che l'ASA finirebbe di essere una causa di stroke, ma sarebbe solamente un fattore di rischio associato che, almeno secondo alcuni autori, aumenterebbe la probabilità di shunt destro-sinistro, favorendo il passaggio stesso di piccoli trombi, vista la sua ampia mobilità[25]. D'altra parte, è anche vero il contrario e, cioè, che il PFO ha un rischio maggiore di esitare in ischemia cerebrale, quando associato all'ASA[31,33,67].

Un'altra anomalia spesso associata all'ASA è il prolasso valvolare mitralico[13,36,68,69]. È stato suggerito che la ridondanza del setto interatriale e della valvola mitrale possa essere secondaria ad un simile deficit del tessuto connettivo[5,25]. Tre importanti studi hanno riscontrato un prolasso mitralico, rispettivamente, nel 20, 20.5 e 28.8% dei pazienti con stroke a carotidi sane e ASA[7,25,36]. Sembra che i pazienti con entrambe le anomalie abbiano un più alto rischio di stroke, rispetto ai pazienti senza tale associazione[36]. In effetti, il ruolo del prolasso mitralico come fattore di rischio per stroke è ancora controverso, e lo scetticismo in parte deriva dal fatto che la prevalenza di tale patologia in pazienti con ischemia cerebrale ha un'ampia variabilità, andando dal 2 al 40%[70,71].

Molto interessante è anche il riscontro di un'associazione tra l'ASA ed i residui embrionari della regione di sbocco della vena cava inferiore in atrio destro, quale ad esempio la valvola di Eustachio, che sembrano essere particolarmente interessanti nel determinismo dell'embolia paradossa, in quanto direzionerebbero il flusso ematico verso la regione della fossa ovale; ciò potrebbe essere un fattore di rischio nei pazienti con ASA-PFO e trombosi venosa profonda. Nei pazienti dello studio PICSS[72] (Patent Foramen Ovale in Cryptogenic Stroke Study), un PFO largo associato ad una prominente valvola di Eustachio, erano più frequenti nei pazienti con ASA rispetto a quelli senza. Simili risultati sono stati ottenuti da altri autori che hanno confermato una particolare predisposizione all'embolia paradossa nei pazienti con ASA e/o PFO, e persistenza della valvola di Eustachio rispetto a coloro che non avevano tale residuo embrionario ($p < 0.001$)[73]. In realtà, quindi, al momento è difficile stabilire, in questi casi, quale ruolo abbia l'ASA isolato e quanto invece sia determinante per l'evento ischemico, la presenza di malformazioni coesistenti.

Aneurisma del setto interatriale e ricorrenze ischemiche cerebrali. Un altro aspetto, molto importante, riguarda il ruolo dell'ASA nelle ricorrenze di ischemia cerebrale, in altri termini: il significato prognostico di tale anomalia in pazienti giovani, colpiti da un precedente stroke criptogenetico. Questo è un tema molto delicato che, nel contempo, cerca di verificare la reale "pericolosità" dell'ASA come fattore di rischio per la patologia cerebrovascolare focale e la necessità di una prevenzione secondaria; ma, i risultati fino ad oggi raggiunti non sembrano univoci, sia per quanto riguarda il meccanismo patogenetico che l'eventuale necessità di terapia profilattica. Su questo tema, recentemente, sono stati pubblicati i risultati di uno studio multicentrico, prospettico, che ha calcolato, in giovani pazienti affetti da stroke criptogenetico ed in trattamento con aspirina in prevenzione secondaria, il rischio relativo ed assoluto di eventi cerebrovascolari associati alla presenza di PFO, ASA o entrambi. Il rischio di stroke ricorrente è stato: 2.3% tra i pazienti con PFO isolato, 15.2% tra i pazienti con ASA e PFO associati; 4.2% tra i pazienti con nessuna delle due anomalie. Non ci sono state ricorrenze di stroke nei pazienti con ASA isolato. Secondo gli autori, i pazienti con associazione di ASA e PFO

- Copyright - Il Pensiero Scientifico Editore downloaded by IP 216.73.216.252 Tue, 15 Jul 2025, 21:18:07

costituiscono una popolazione particolarmente a rischio di ricorrenze cerebrali, nonostante la terapia antiaggregante, pertanto, necessitano di altre strategie di trattamento per la prevenzione secondaria dello stroke, ad esempio anticoagulanti o procedure interventistiche[48]. D'altra parte, molto simili sono stati i risultati di un altro studio[67] che si è posto i medesimi obiettivi del precedente e che ha evidenziato che l'ASA ed il PFO probabilmente aumentano il rischio di stroke ricorrente, ma non di morte, nei pazienti in terapia medica con età < 55 anni, dato perfettamente coerente con il precedente lavoro nel quale la popolazione studiata era proprio di questa fascia di età[48]. Non ci sono dati adeguati per trarre conclusioni riguardanti l'ASA isolato[54,55,67].

Meccanismi patogenetici alternativi. Viste le perplessità riguardanti il meccanismo patogenetico dell'embolia, sono state formulate altre ipotesi eziopatogenetiche come, ad esempio, quella aritmica, per chiarire come l'ASA possa esitare in un evento ischemico cerebrale. Berthet et al.[56] hanno dimostrato, in pazienti di età < 55 anni, con stroke ischemico criptogenetico, che il 61% di essi aveva un PFO o un ASA o entrambe le anomalie, mentre il 39% non aveva né l'una né l'altra. È stata riscontrata vulnerabilità atriale nel 61% dei pazienti con ASA, nel 57% di quelli con PFO, nel 60% di quelli con ASA + PFO, solo nel 25% dei pazienti senza ASA e/o PFO. Sebbene questo argomento sia stato precedentemente dibattuto[74,75], questo è il primo studio caso-controllo sulla presenza di vulnerabilità atriale in pazienti con stroke criptogenetico, in relazione alla presenza o meno di anomalie del setto interatriale. È stato ipotizzato che le anomalie del setto interatriale favoriscano lo "stretching" locale del setto, che potrebbe aumentare la vulnerabilità atriale a causa di alterazioni del substrato elettrofisiologico[76,77]. Inoltre, è stato precedentemente documentato come in cuori di neonati con aritmie atriali, l'ASA è presente con una significativa prevalenza (64%) rispetto a quella di cuori ritmici (26%)[78,79]. Questo è in accordo con la vecchia ipotesi di Hanley et al.[9] secondo cui gli ASA molto mobili sono associati negli adulti a fibrillazione atriale. Tali risultati, infine, suggerirebbero che un'aritmia atriale può verificarsi più spesso in questi pazienti e che il più alto rischio embolico potrebbe essere dovuto al loro maggiore rischio di avere crisi di fibrillazione atriale parossistica. Questa eziologia potrebbe avere, se ulteriormente approfondita, una diretta implicazione sul "management" di tali pazienti.

Una tesi ulteriore è quella della formazione "in loco" di piccoli trombi con possibilità di alloggiamento nella sacca aneurismatica, particolarmente negli aneurismi fissi, che, favorendo fenomeni di stasi ematica al suo interno, facilita il depositarsi di aggregati piastrinici in entrambi i versanti, destro e sinistro, del setto interatriale[21]. Un simile fenomeno è stato descritto con una relativamente scarsa frequenza, dettata dalla difficoltà di visualizzare o, quanto meno, sospettare, la presenza di trombi all'interno dell'aneurisma. Esistono, comunque, reperti autoptici di tale rilievo[4,5,7]. Strettamente legata a questo meccanismo patogenetico è anche la possibilità che l'ASA si presenti con una superficie "cribrosa", quindi a rischio trombogeno, caratterizzata da plurime perdite di sostanza di piccolissime dimensioni; anche su tale condizione esistono reperti autoptici isolati o descrizioni ecocardiografiche di singoli casi clinici[4,5,21].

Da qualche tempo, si sta indagando anche sull'ipotesi genetica di un eventuale stato protrombotico, che renderebbe particolarmente a rischio la popolazione di pazienti giovani con stroke di incerta origine[80]. Tale teoria, se confermata, non escluderebbe, anzi rafforzerebbe il ruolo patogenetico dell'ASA come "attivatore" del fenomeno tromboembolico cerebrale. Infatti, alcuni studi[80-83] hanno rilevato che alterazioni protrombotiche genetiche o acquisite possono costituire fattori di rischio per stroke ischemico nell'infanzia. Queste condizioni che includono: difetti congeniti del plasminogeno, deficit di alcuni fattori della coagulazione (antitrombina III, proteina C, proteina S, mutazione del gene G1691a del fattore V, la variante protrombina G20210A), gli anticorpi circolanti antifosfolipidi, sembrano favorire la "trombogenicità" delle anomalie del setto interatriale per altro spesso evidenziate nei piccoli pazienti con eventi ischemici cerebrali. Poiché, in merito, sono presenti in letteratura, casi clinici isolati, ancora molto ci sarà da studiare, prima di affermare simili meccanismi eziologici.

Anche l'emicrania è stata per lungo tempo considerata un fattore di rischio per stroke ischemico giovanile, in quanto presenta alcuni comuni meccanismi patogenetici, quali le anomalie endoteliali, la riduzione del flusso ematico cerebrale e l'iperaggregabilità piastrinica già frequentemente riscontrate in questa classe di pazienti[84-87]. La relazione tra lo stroke e l'emicrania è sempre più confermata da recenti dati della letteratura[88,89]. In questi ultimi anni si è, inoltre, focalizzata l'attenzione sull'associazione tra PFO e ASA e la genesi dell'episodio emicranico, particolarmente se preceduto da "aura". Studi clinici hanno evidenziato una prevalenza di PFO nei pazienti emicranici del tutto sovrapponibile a quella dei pazienti affetti da stroke ed, in entrambi i casi, maggiore rispetto a quella riscontrata in soggetti sani[90,91]. Un'ulteriore evidenza è stata che l'emicrania è più comune nei pazienti con PFO in particolar modo se questo è associato all'ASA[15,29,92]; scarsi sono invece i dati riguardanti l'associazione tra l'ASA isolato e l'emicrania.

Recentemente[93], è stata focalizzata l'attenzione sulle due principali classi di emicrania (con e senza aura) e sulla loro eventuale relazione con l'ASA. È stata dimostrata una maggiore prevalenza di ASA (13.3%) nei pazienti emicranici rispetto ai controlli sani (1.9%, $p < 0.05$), con una differenza significativa tra pazienti affetti da emicrania con aura (28.5%), di cui il 70% costituto da pazienti con ASA isolato, e senza aura (3.6%, $p < 0.005$). Precedentemente[48,55], era stata evidenziata

- Copyright - Il Pensiero Scientifico Editore downloaded by IP 216.73.216.252 Tue, 15 Jul 2025, 21:18:07

Tabella II. Prevalenza di aneurisma del setto interatriale (ASA) in relazione o meno alla diagnosi di emicrania.

Autore	Anno	Non ASA (%)	ASA (%)	p
Mas et al.[48]	2001	13.5*	27.4*	< 0.001
Lamy et al.[55]	2002	18.5*	34.4*	0.003
Carerj et al.[93]	2003	3.6	28.5	< 0.005

* pazienti già affetti da episodi ischemici cerebrali.

una frequente prevalenza di ASA nei pazienti emicranici, ma questi erano pazienti con pregressi episodi di stroke criptogenetico, mentre i dati sopra descritti sono relativi ad un gruppo, seppure ristretto, di emicranici "puri" senza storia di stroke in anamnesi (Tab. II). Tale conclusione, se confermata con studi randomizzati e controllati, contribuirebbe, sicuramente, a chiarire la relazione esistente tra emicrania e stroke criptogenetico. Infine, secondo alcuni autori, un particolare substrato genetico potrebbe essere alla base sia dell'ASA che dell'emicrania[86,94].

Conclusioni

Allo stato attuale delle conoscenze riguardanti le anomalie del setto interatriale, sono molto più numerosi i dati riguardanti l'associazione ASA-PFO-stroke. È ben evidente, inoltre, che in giovani di età < 55 anni tale associazione ha una prevalenza significativamente più alta rispetto a quella delle singole malformazioni.

L'ASA, oltre che al PFO, è più frequentemente associato ad altre anomalie cardiache (difetti interatriali, prolasso valvolare mitralico, aritmie atriali, ecc.) nei pazienti con stroke rispetto a quanto non lo sia nella popolazione sana; e, proprio a causa del fatto che queste anomalie sono esse stesse possibili sorgenti di emboli nella circolazione cerebrale, è molto difficile stabilire il potenziale embolico "indipendente" dell'ASA.

Tutta una serie di meccanismi patogenetici sono stati presi in considerazione per spiegare come tale anomalia, isolata o non, potesse esitare in ischemia cerebrale: embolia paradossa attraverso un PFO, formazione di trombi nella sacca aneurismatica, o nell'atrio come conseguenza dell'associazione ASA-fibrillazione atriale, microscopiche perdite di sostanza nell'aneurisma stesso (ASA cribroso); il ruolo dei fattori genetici che verosimilmente incidono drasticamente in quella piccola, ma importante classe di stroke ischemico pediatrico. Ma nessuna di tali teorie è stata dimostrata con certezza.

Ciò significa, che è ancora necessaria molta esperienza nel settore della patologia cerebrovascolare focale e soprattutto come siano indispensabili studi clinici randomizzati e controllati per confermare se l'elevata prevalenza di ASA anche isolato, dimostrata nei pazienti giovani con episodi di ischemia cerebrale, abbia un diretto nesso di causalità o sia comunque una reale concausa.

Quindi, nonostante sia certa e forte l'evidenza dell'elevata prevalenza di ASA nello stroke criptogenetico, il vero e "indipendente" meccanismo patogenetico rimane, e, come affermano Franke e Hanrath[95], "forse rimarrà per sempre non chiaro".

Riassunto

L'aneurisma del setto interatriale (ASA) è una nota malformazione cardiaca, diagnosticata con l'ecocardiografia, ritenuta di dubbio significato clinico, soprattutto in relazione allo stroke criptogenetico, al quale è spesso associato. Infatti, i dati emergenti dall'analisi della letteratura, sono solo in parte concordanti riguardo la reale prevalenza dell'ASA, isolato o non, nei pazienti affetti da ischemia cerebrale. Inoltre, non è ancora noto il potenziale meccanismo eziopatogenetico, attraverso il quale l'ASA possa determinare un evento ischemico cerebrale, ed essere, di conseguenza, reale sorgente cardioembolica. In passato, numerose ipotesi sono state prese in considerazione, ma nessuna di esse è stata, a tutt'oggi, dimostrata. Infine l'ASA si trova, frequentemente, associato ad altre anomalie cardiache potenzialmente emboligene; ciò rende ancora più difficile la comprensione del suo ruolo, come malformazione cardiaca isolata.

In questa rassegna, ci siamo proposti, attraverso la revisione dei principali studi svolti sull'argomento, di: sintetizzare i criteri classificativi dell'ASA; uniformarne i termini per la definizione e la diagnosi ecocardiografica; chiarire la sua prevalenza nei pazienti affetti da stroke; identificare, infine, i potenziali meccanismi patogenetici ed il ruolo dell'ASA nelle ricorrenze ischemiche cerebrali.

Parole chiave: Accidente cerebrovascolare acuto; Aneurisma del setto interatriale; Ecocardiografia.

Bibliografia

1. Lang FJ, Possett A. Aneurysmatische Vorwolbuhng der Fossa Ovalis in den linken Vorhof. Wien Med Wochenschr 1934; 84: 392-6.
2. Canavan MM. Two hearts with anomalies in the interauricular septum. Journal of Technological Methods 1940; 20: 68-74.
3. Thompson JL, Phillips LA, Melmon KL. Pseudotumor of the right atrium. Report of a case and review of its etiology. Ann Intern Med 1966; 64: 665-7.
4. Silver MD, Dorsey JS. Aneurysms of the septum primum in adults. Arch Pathol Lab Med 1978; 102: 62-5.
5. Roberts WC. Aneurysm (redundancy) of the atrial septum (fossa ovalis membrane) and prolapse (redundancy) of the mitral valve. Am J Cardiol 1984; 54: 1153-4.

- Copyright - Il Pensiero Scientifico Editore downloaded by IP 216.73.216.252 Tue, 15 Jul 2025, 21:18:07

6. Gondi B, Nanda NC. Two dimensional echocardiographic features of atrial septal aneurysms. Circulation 1981; 63: 452-7.
7. Shirani J, Zafari MA, Roberts WC. Morphologic features of fossa ovalis membrane aneurysm in the adult and its clinical significance. J Am Coll Cardiol 1995; 26: 466-71.
8. Hauser AM, Timmis GC, Stewart JR, et al. Aneurysm of the atrial septum as diagnosed by echocardiography: analysis of 11 patients. Am J Cardiol 1984; 53: 1401-2.
9. Hanley PC, Tajik AJ, Hynes JK, et al. Diagnosis and classification of atrial septal aneurysm by two-dimensional echocardiography: report of 80 consecutive cases. J Am Coll Cardiol 1985; 6: 1370-82.
10. Wolf WJ, Casta A, Sapire DW, et al. Atrial septal aneurysms in infants and in children. Am Heart J 1987; 113: 1149-53.
11. Gallet B, Malergue MC, Adams C, et al. Atrial septal aneurysm: a potential cause of systemic embolism. An echocardiographic study. Br Heart J 1985; 53: 292-7.
12. Longhini C, Brunazzi MC, Musacci G, et al. Atrial septal aneurysm: echopolycardiographic study. Am J Cardiol 1985; 56: 653-6.
13. Rahko PS, Xu QB. Increased prevalence of atrial septal aneurysm in mitral valve prolapse. Am J Cardiol 1990; 66: 253-7.
14. Agmon Y, Khandheria BK, Meissner I, et al. Frequency of atrial septal aneurysms in patients with cerebral ischemic events. Circulation 1999; 99: 1942-4.
15. Pearson A, Nagelhout D, Castello R, Gomez CR, Labovitz AJ. Atrial septal aneurysm and stroke: a transesophageal echocardiographic study. J Am Coll Cardiol 1991; 18: 1223-9.
16. Olivares-Reyes A, Chan S, Lazar EJ, Bandlamudi K, Narla V, Ong K. Atrial septal aneurysm: a new classification in two hundred five adults. J Am Soc Echocardiogr 1997; 10: 644-56.
17. Hanrath P, Schluter M, Langestein BA, et al. Detection of ostium secundum atrial septal defects by transesophageal cross-sectional echocardiography. Br Heart J 1983; 49: 350-8.
18. Hausmann D, Daniel WG, Mugge A, Ziemer G, Pearlman AS. Value of transesophageal color Doppler echocardiography for detection of different types of atrial septal defects in adults. J Am Soc Echocardiogr 1992; 5: 481-8.
19. Hausmann D, Mugge A, Becht I. Diagnosis of patent foramen ovale by transesophageal echocardiography and association with cerebral and peripheral embolic events. Am J Cardiol 1992; 70: 668-72.
20. Palazzuoli A, Ricci D, Lenzi C, Lenzi J, Palazzuoli V. Transesophageal echocardiography for identifying potential cardiac sources of embolism in patients with stroke. Neurol Sci 2000; 21: 195-202.
21. Schneider B, Hanrath P, Vogel P, et al. Improved morphologic characterization of atrial septal aneurysm by transesophageal echocardiography: relation to cerebrovascular events. J Am Coll Cardiol 1990; 16: 1000-9.
22. Kuhl HP, Hoffmann R, Merx MW, et al. Transthoracic echocardiography using second harmonic imaging. Diagnostic alternative to transesophageal echocardiography for the detection of atrial right to left shunt in patients with cerebral embolic events. J Am Coll Cardiol 1999; 34: 1823-30.
23. Daniels C, Weytjens C, Cosyns B, et al. Second harmonic transthoracic echocardiography: the new reference screening method for the detection of patent foramen ovale. Eur J Echocardiogr 2004; 5: 449-52.
24. Mas JL, Zuber M. Recurrent cerebrovascular events in patients with patent foramen ovale, atrial septal aneurysm or both and cryptogenic stroke or transient ischemic attack. French Study Group on Patent Foramen Ovale and Atrial Septal Aneurysm. Am Heart J 1995; 130: 1083-8.
25. Mugge A, Daniel WG, Angermann C, et al. Atrial septal aneurysm in adult patients: a multicenter study using transthoracic and transesophageal echocardiography. Circulation 1995; 19: 2785-92.
26. Meissner I, Whisnant JP, Khandheria BK, et al. Prevalence of potential risk factors for stroke assessed by transesophageal echocardiography and carotid ultrasonography: the SPARC study. Stroke Prevention: Assessment of Risk in a Community. Mayo Clin Proc 1999; 74: 862-9.
27. Mendel T, Pasierski T, Szwed H, Baranska-Gieruszcak M, Czlonkowska A. Transesophageal echocardiographic findings in patients with anterior and posterior circulation infarcts. Acta Neurol Scand 1998; 97: 63-7.
28. Cabanes L, Coste J, Derumeaux G, et al. Interobserver and intraobserver variability in detection of patent foramen ovale and atrial septal aneurysm with transesophageal echocardiography. J Am Soc Echocardiogr 2002; 15: 441-6.
29. Zabalgoitia-Reyes M, Herrera C, Ghandi DK, Mehlman DJ, McPherson DD, Talano JV. A possible mechanism for neurologic ischemic events in patients with atrial septal aneurysm. Am J Cardiol 1990; 66: 761-4.
30. Marazanof M, Roudaut R, Cohen A, et al. Atrial septal aneurysm: morphologic characteristics in a large population: pathological associations. A French multicenter study on 259 patients investigated by transesophageal echocardiography. Int J Cardiol 1995; 52: 59-65.
31. Mattioli AV, Aquilina M, Oldani A, Longhini C, Mattioli G. Atrial septal aneurysms as a cardioembolic source in adult patients with stroke and normal carotid arteries. A multicenter study. Eur Heart J 2001; 22: 261-8.
32. Klotzsch C, Sliwka U, Berlit P. An increased frequency of patent foramen ovale in patients with transient global amnesia. Analysis of 53 consecutive patients. Arch Neurol 1996; 53: 504-8.
33. Kristensen BO, Malm J, Carlberg BO, et al. Epidemiology and etiology of ischemic stroke in young adults aged 18 to 44 years in Northen Sweden. Stroke 1997; 28: 1702-9.
34. Sacco RL, Ellenberg JH, Mohr JP, et al. Infarcts of undetermined cause: the NINCDS Stroke Data Bank. Ann Neurol 1989; 25: 382-90.
35. Lucas C, Goullard L, Marchau M Jr, et al. Higher prevalence of atrial septal aneurysms in patients with ischemic stroke of unknown cause. Acta Neurol Scand 1994; 89: 210-3.
36. Mattioli AV, Bonetti L, Aquilina M, et al. The association between atrial septal aneurysm and mitral valve prolapse in patients with recent stroke and normal carotid arteries. Ital Heart J 2003; 4: 602-6.
37. Serafini O, Misuraca G, Greco F, Bisignani G, Manes MT, Venneri N. Prevalenza di anomalie del setto interatriale e loro associazione con recenti episodi di stroke/attacco ischemico transitorio: valutazione ecocardiografica in 18 631 pazienti. Ital Heart J Suppl 2003; 4: 39-45.
38. Cerrato P, Imperiale D, Priano L, et al. Transesophageal echocardiography in patients without arterial and major cardiac sources of embolism: difference between stroke subtypes. Cerebrovasc Dis 2002; 13: 174-83.
39. Cerrato P, Grasso M, Imperiale D, et al. Stroke in young patients: etiopathogenesis and risk factors in different age classes. Cerebrovasc Dis 2004; 18: 154-9.
40. Cereda M, Trocino G. L'ecocardiografia nei pazienti con sindromi cerebrovascolari acute. Razionale all'utilizzo ed impatto clinico. Ital Heart J Suppl 2002; 3: 26-35.
41. Belkin RN, Hurwitz BJ, Kisslo J. Atrial septal aneurysm: association with cerebrovascular and peripheral embolic events. Stroke 1987; 18: 856-62.

- Copyright - Il Pensiero Scientifico Editore downloaded by IP 216.73.216.252 Tue, 15 Jul 2025, 21:18:07

42. Cabanes L, Mas JL, Cohen A, et al. Atrial septal aneurysm and patent foramen ovale as risk factors for cryptogenic stroke in patients less than 55 years of age. A study using transesophageal echocardiography. Stroke 1993; 24: 1865-73.
43. Nighoghossian N, Perinetti M, Barthelet M, et al. Potential cardioembolic sources of stroke in patients less than 60 years of age. Eur Heart J 1996; 17: 590-4.
44. Homma S, Sacco RL, Di Tullio MR, Sciacca RR, Mohr JP. Atrial anatomy in non-cardioembolic stroke patients. Effect of medical therapy. J Am Coll Cardiol 2003; 42: 1066-72.
45. Di Pasquale G, Andreoli A, Grazi P, et al. Cardioembolic stroke from atrial septal aneurysm. Stroke 1988; 19: 640-3.
46. Cheng TO. Atrial septal aneurysm as a "newly discovered" cause of stroke in patients with mitral valve prolapse. Am J Cardiol 1991; 67: 327-8.
47. Devuyst G, Bogousslavsky J. Status of patent foramen ovale, atrial septal aneurysm, atrial septal defect and aortic arch atheroma as risk factors for stroke. Neuroepidemiology 1997; 16: 217-23.
48. Mas JL, Arquizan C, Lamy C, et al. Recurrent cerebrovascular events associated with patent foramen ovale, atrial septal aneurysm, or both. N Engl J Med 2001; 345: 1740-6.
49. Fox ER, Picard MH, Chow CM, Levine RA, Schwamm L, Kerr AJ. Interatrial septal mobility predicts larger shunts across patent foramen ovales: an analysis with transmitral Doppler scanning. Am Heart J 2003; 145: 730-6.
50. Overell JR, Bone I, Less KR. Interatrial septal abnormalities and stroke: a meta-analysis of case-control studies. Neurology 2000; 55: 1172-9.
51. Ossemann M, Laloux P, Marchandise B, Jamart J. Association between stroke and atrial septal aneurysm assessed by transesophageal echocardiography in a cardiologic population. Acta Neurol Belg 1995; 95: 170-7.
52. Burger AJ, Jadhav P, Kamalesh M. Low incidence of cerebrovascular events in patients with incidental atrial septal aneurysm. Echocardiography 1997; 14: 589-96.
53. Natanzon A, Goldman ME. Patent foramen ovale: anatomy versus pathophysiology - which determines stroke risk? J Am Soc Echocardiogr 2003; 16: 71-6.
54. Hanna JP, Sun JP, Furlan AJ, Stewart WJ, Sila CA, Tan M. Patent foramen ovale and brain infarct. Echocardiographic predictors, recurrence, and prevention. Stroke 1994; 25: 782-6.
55. Lamy C, Giannesini C, Zuber M, et al. Clinical and imaging findings in cryptogenic stroke patients with and without patent foramen ovale: the PFO-ASA study. Atrial Septal Aneurysm. Stroke 2002; 33: 706-11.
56. Berthet K, Lavergne T, Cohen A, et al. Significant association of atrial vulnerability with atrial septal abnormalities in young patients with ischemic stroke of unknown cause. Stroke 2000; 31: 398-403.
57. Yahia AM, Shaukat A, Kirmani JF, Qureshi AI. Age is not a predictor of patent foramen ovale with right-to-left shunt in patients with cerebral ischemic events. Echocardiography 2004; 21: 517-22.
58. Braun MU, Fassbender D, Schoen SP, et al. Transcatheter closure of patent foramen ovale in patients with cerebral ischemia. J Am Coll Cardiol 2002; 106: 1121-6.
59. Bogousslavsky J, Garazi S, Jeanrenaud X, Aebischer N, Van Melle G. Stroke recurrence in patients with patent foramen ovale: the Lausanne Study. Lausanne Stroke with Paradoxal Embolism Study Group. Neurology 1996; 46: 1301-5.
60. Terasaki T, Yonehara T, Fujioka S, Hashimoto Y, Uchino M. Brain embolism associated with atrial septal aneurysm. Rinsho Shinkeigaku 1997; 37: 131-4.
61. De Castro S, Cartoni D, Fiorelli M, et al. Morphological and functional characteristics of patent foramen ovale and their embolic implications. Stroke 2000; 31: 2407-13.
62. Hausman D, Mugge A, Daniel WG, et al. Identification of patent foramen ovale permitting paradoxic embolism. J Am Coll Cardiol 1995; 26: 1030-8.
63. Rosenow EC, Osmundson PJ, Brown ML. Pulmonary embolism. Mayo Clin Proc 1981; 56: 161-78.
64. Ranoux D, Cohen A, Cabanes L, et al. Patent foramen ovale: is stroke due to paradoxical embolism? Stroke 1993; 24: 31-4.
65. Gautier JC, Durr A, Koussa S, et al. Paradoxical cerebral embolism with patent foramen ovale. Cerebrovasc Dis 1991; 1: 193-202.
66. Johnson BI. Paradoxical embolism. J Clin Pathol 1951; 4: 316-9.
67. Messe SR, Silverman IE, Kizer JR, et al, for the Quality Standards Subcommittee of the American Academy of Neurology. Practice parameter: recurrent stroke with patent foramen ovale and atrial septal aneurysm. Report of the Quality Standards Subcommittee of the American Academy of Neurology. Neurology 2004; 62: 1042-50.
68. Iliceto S, Papa A, Sorino M, et al. Combined atrial septal aneurysm and mitral valve prolapse: detection by two dimensional echocardiography. Am J Cardiol 1984; 54: 1151-3.
69. Abinader EG, Rokey R, Goldhammern E, et al. Prevalence of atrial septal aneurysm in patients with mitral valve prolapse. Am J Cardiol 1988; 62: 1139-40.
70. Barnett HJ, Boughner DR, Taylor DW, et al. Further evidence relating mitral valve prolapse to cerebral ischemic events. N Engl J Med 1980; 11: 499-506.
71. Boughner D, Barnett HG. The enigma of the risk of stroke in mitral valve prolapse. Stroke 1985; 16: 175-7.
72. Homma S, Sacco RL, Di Tullio MR, et al, for the PFO in Cryptogenic Stroke Study (PICSS) Investigators. Effect of medical treatment in stroke patients with patent foramen ovale: patent foramen ovale in Cryptogenic Stroke Study. Circulation 2002; 105: 2625-31.
73. Schuchlenz HW, Saurer G, Weihs W, Rehak P. Persisting eustachian valve in adults: relation to patent foramen ovale and cerebrovascular events. J Am Soc Echocardiogr 2004; 17: 231-3.
74. Ong LS, Nanda NC, Falkoff MD, et al. Interatrial septal aneurysm, systolic click and atrial tachyarrythmia - a new syndrome? Ultrasound Med Biol 1982; 8: 691-3.
75. Somody E, Albucher JF, Casteignau G, et al. Anomalies of the interatrial septum and latent atrial vulnerability in unexplained ischemic stroke in young adults. Arch Mal Coeur Vaiss 2000; 93: 1495-500.
76. Attuel P, Rancurel G, Delgatte B, et al. Importance of electrophysiology in the work-up of cerebral ischemic attacks. Pacing Clin Electrophysiol 1986; 9 (Part 2): 1121-6.
77. Ravelli F, Allessie M. Effects of atrial dilatation on refractory period and vulnerability to atrial fibrillation in the isolated Langendorff-perfused rabbit heart. Circulation 1997; 96: 1686-95.
78. Nazir SA, Lab MJ. Mechanoelectric feedback in the atrium of the isolated guinea-pig heart. Cardiovasc Res 1996; 32: 112-9.
79. Rice MJ, McDonald RW, Reller MD. Fetal atrial septal aneurysm: a cause of fetal atrial arrhythmias. J Am Coll Cardiol 1988; 12: 1292-7.
80. De Veber G, Monagle P, Chan A, et al. Prothrombotic disorders in infants and children with cerebral thromboembolism. Arch Neurol 1998; 55: 1539-43.
81. Strater R, Vielhaber H, Kassenbohmer R, von Kries R, Gobel U, Nowak-Gottl U. Genetic risk factors of thrombophilia in ischaemic childhood stroke of cardiac origin. A prospective ESPED survey. Eur J Pediatr 1999; 158 (Suppl 3): S122-S125.

- Copyright - Il Pensiero Scientifico Editore downloaded by IP 216.73.216.252 Tue, 15 Jul 2025, 21:18:07

82. Scarabeo V, Cernetti R, Zorzi C, et al. Interatrial septal aneurysm and genetic prothrombotic disorders: possible interaction in the pathogenesis of pediatric stroke. Ital Heart J 2001; 2: 854-7.
83. D'Andrea G, Toldo M, Cortellazzo S, Milone FF. Platelet activity in migraine. Headache 1982; 22: 207-12.
84. Buring JE, Hebert P, Romero J, et al. Migraine and subsequent risk of stroke in the Physicians Health Study. Arch Neurol 1995; 52: 129-34.
85. Carolei A, Marini C, De Matteis G. History of migraine and risk of cerebral ischaemia in young adults. The Italian National Research Council Study Group on Stroke in the Young. Lancet 1996; 347: 1503-6.
86. Del Sette A, Angeli S, Leandri M, et al. Migraine with aura and right-to-left shunt on transcranial Doppler: a case-control study. Cerebrovasc Dis 1998; 8: 327-30.
87. Anzola GP, Magoni M, Guindani M, Rozzini L, Dalla Volta G. Potential source of cerebral embolism in migraine with aura: a transcranial Doppler study. Neurology 1999; 52: 1622-5.
88. Frigerio R, Santoro P, Ferrarese C, Agostoni E. Migrainous cerebral infarction: case reports. Neurol Sci 2004; 25 (Suppl 3): S300-S301.
89. Migraine epidemiology, clinical symptoms, and treatment. Headache 2005; 45: 91-4.
90. Lechat P, Mass JL, Lescault G, et al. Prevalence of patent foramen ovale in patients with stroke. N Engl J Med 1988; 318: 1148-52.
91. Webster MW, Chancellor AM, Smith HJ, et al. Patent foramen ovale in young stroke patients. Lancet 1988; 2: 11-2.
92. Di Tullio M, Sacco RL, Gopal A, et al. Patent foramen ovale as a risk factor for cryptogenic stroke. Ann Intern Med 1992; 117: 461-5.
93. Carerj S, Narbone MC, Zito C, et al. Prevalence of atrial septal aneurysm in patients with migraine: an echocardiographic study. Headache 2003; 43: 725-8.
94. Arquizan C, Coste J, Touboul PJ, Mas JL. Is patent foramen ovale a family trait? A transcranial Doppler sonographic study. Stroke 2001; 32: 1563-6.
95. Franke A, Hanrath P. The role of atrial septal abnormalities in cryptogenic stroke - still questionable? Eur Heart J 2001; 22: 198-200.