

Caso clinico

Grosso emangioma cavernoso del ventricolo destro: una neoplasia primitiva cardiaca molto rara

Antonio Farinelli, Enrico Ferrara, Marco Cirillo*, Fausto Zorzi**

U.O. di Cardiologia, Ospedale di Vallecamonica, Esine (BS), *U.F. di Cardiocirurgia, **Servizio di Anatomia Patologica, Casa di Cura Poliambulanza, Brescia

Key words:

Cardiac surgery;
Echocardiography;
Hemangioma.

Primary neoplasia of the heart is rare and often diagnosed *postmortem* (with a prevalence < 0.2% at *postmortem* examinations) due to the lack of specific clinical symptoms and signs.

Among benign cardiac tumors, cavernous hemangioma has a prevalence of 2.8%. Less invasive diagnostic techniques such as transthoracic echocardiography allow for the diagnosis to be made during life with definitive surgical treatment.

We report a representative case of right ventricular cavernous hemangioma, which mimicked right ventricular failure associated with systolic pulmonary flow tract obstruction. Surgical treatment was indicated for symptom severity and for the unpredictable behavior of the large neoplasm.

(Ital Heart J Suppl 2005; 6 (8): 498-501)

© 2005 CEPI Srl

Ricevuto il 14 febbraio 2005; nuova stesura il 20 giugno 2005; accettato il 22 giugno 2005.

Per la corrispondenza:

Dr. Antonio Farinelli
U.O. di Cardiologia
Ospedale di
Vallecamonica
Via A. Manzoni, 142
25040 Esine (BS)
E-mail:
Farinelli_Antonio@
libero.it

Introduzione

Il riscontro di tumori primitivi cardiaci rappresenta una rarità, colpendo meno di 2-3 persone ogni 10 000 abitanti. È stimato che la loro incidenza sia < 0.2% nelle casistiche autoptiche; l'85% dei casi è rappresentato da neoplasie benigne. Le forme maligne comprendono circa il 10% dei tumori primitivi cardiaci¹. Il mixoma è di gran lunga la forma neoplastica benigna più comune (circa il 50% dei casi), mentre lipomi, fibroelastomi papillari, fibromi e raddomiomi, anch'essi forme benigne, insorgono con la stessa frequenza (7-8% ciascuno) laddove emangiomi ed amartomi sono di estrema rarità². La classificazione compilata da McAllister e Fenoglio di 533 tumori e cisti primitivi del cuore, raccolti dall'Armed Forces Institute of Pathology, è significativa della rarità di queste forme neoplastiche: 130 erano le forme mixomatose, 15 gli emangiomi pari al 2.8% del totale delle neoplasie primitive cardiache³. Le forme maligne sono principalmente di natura sarcomatosa e includono quelle che originano dai vasi, dal muscolo cardiaco e dal tessuto fibroso. I tipi istologici maligni più frequenti sono l'angiosarcoma e il raddomioma⁴.

Caso clinico

Si presentava alla nostra osservazione una paziente di 78 anni (BM), riferendo astenia intensa; vertigini soggettive; dispnea da circa 2 mesi, dapprima per sforzi di media entità poi anche per sforzi molto lievi, assimilabile a classe NYHA III. La paziente risultava affetta da ipertensione arteriosa essenziale e da gastrite cronica. In anamnesi non risultava storia di patologie cardiovascolari pregresse. Una recente visita specialistica cardiologica rilevava soffio sistolico eiettivo (2/6) sulla parasternale sinistra; l'ECG eseguito nella stessa sede rilevava ritmo sinusale stabile e blocco di branca destra completo. L'ecocardiogramma evidenziava un cuore di volumetria ai limiti alti della norma, lieve ipertrofia parietale; buona contrattilità globale (frazione di eiezione 60%), sclerosi dei lembi valvolari aortici con lieve insufficienza valvolare, insufficienza mitralica lieve. Presenza di pervietà interatriale (sospetto di forame ovale pervio) senza shunt significativo. Le sezioni destre apparivano dilatate (46 mm il diametro telediastolico ventricolare destro); insufficienza tricuspide lieve. Segni indiretti di ipertensione polmonare lieve/moderata con pressione arteriosa polmonare di 44 mmHg. Il ventricolo destro era oc-

cupato da una massa iperecogena, bilobata di relative grandi dimensioni (Figg. 1 e 2). In asse corto parasternale la lobatura maggiore misurava 2.62×3.13 cm; in asse lungo parasternale misurava 4.39×3.20 cm (Fig. 2) poco mobile lungo l'asse longitudinale del ventricolo destro, ne occupava circa i due terzi.

La formazione appariva, per morfologia, compatibile con una diagnosi di neoplasia ventricolare destra. Veniva consigliato ricovero in ambiente ospedaliero dotato di cardiocirurgia per exeresi della neoformazione.

Una tomografia computerizzata del torace evidenziava cuore globoso con modesto ingrandimento del ventricolo sinistro e presenza di grossa neoformazione irregolarmente ovalare, in ventricolo destro. La lesione presentava due zone di contatto con le pareti ventricolari, una estesa per circa 3 cm con la parete anteriore, e l'altra di circa 2.8 cm con la superficie laterale destra del setto interventricolare. Si evidenziava netto miglioramento tra le fasi pre- e post-contrastografica dell'esame (lesione ipervascolarizzata). Il reperto appariva

compatibile con lesione eteroplastica del ventricolo destro. All'esame coronarovenografico si evidenziava un albero coronarico privo di lesioni significative. Durante iniezione in coronaria destra, si opacizzava una formazione rotondeggiante a livello del ventricolo destro (Fig. 3). La paziente veniva sottoposta ad intervento di cardiocirurgia, in circolazione extracorporea tramite sternotomia mediana. Si procedeva a sutura diretta del forame ovale pervio; la divulsione della tricuspide mostrava la neoformazione bilobata (lobo maggiore a partenza dai papillari posteriori; lobo minore sotto il piano valvolare) a superficie liscia, regolare, di consistenza morbida enucleabile. Si procedeva ad exeresi chirurgica completa della massa (Fig. 4) con ricostruzione del papillare posteriore.

La diagnosi istologica del reperto operatorio era quella di emangioma cavernoso (Fig. 5). Il decorso postoperatorio della paziente era regolare; esami sierologici di controllo nella norma. Veniva dimessa in quarta giornata postoperatoria in buone condizioni cliniche.

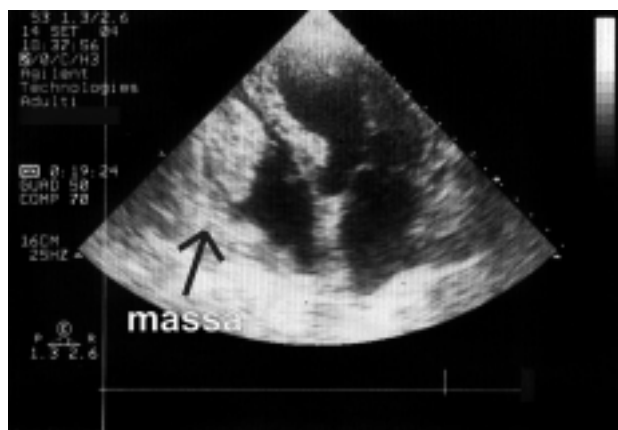


Figura 1. Proiezione 4 camere apicale. La freccia indica la massa neoplastica localizzata nel ventricolo destro che occupa quasi completamente la cavità.

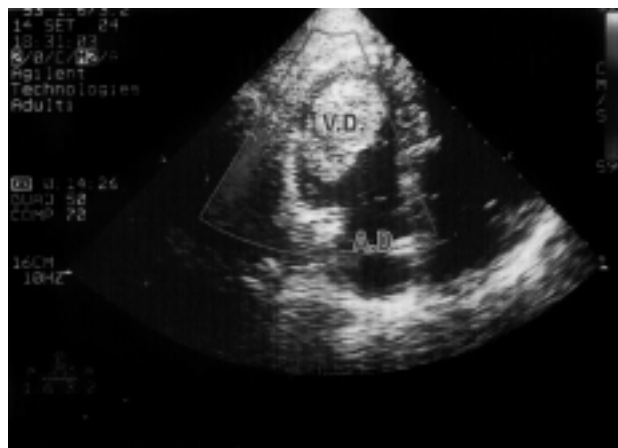

Figura 2. Proiezione 4 camere apicale modificata. L'immagine evidenzia la doppia lobatura della neoplasia localizzata in ventricolo destro (VD), occupante i due terzi della cavità ventricolare. AD = atrio destro.

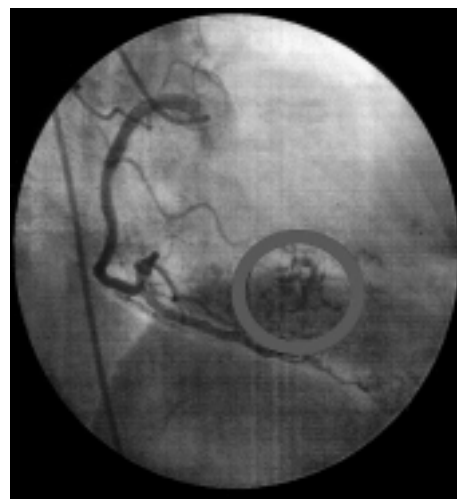


Figura 3. L'immagine coronarografica della coronaria destra mostra la ricca vascularizzazione della neoplasia (evidenziata all'interno del cerchio). Si evidenzia il vaso neoformato che si diparte dal tratto medio della coronaria destra.

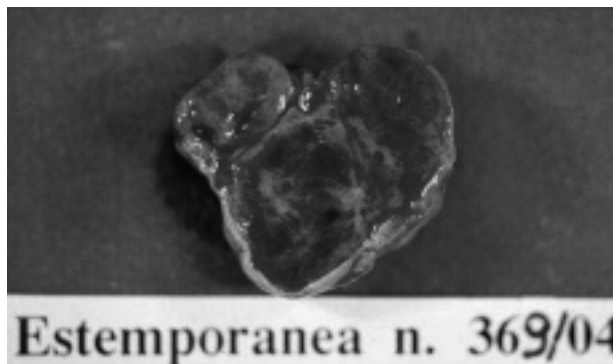

Figura 4. Reperto operatorio. Si nota la doppia lobatura della neoplasia; in alto, al centro, la struttura peduncolare.

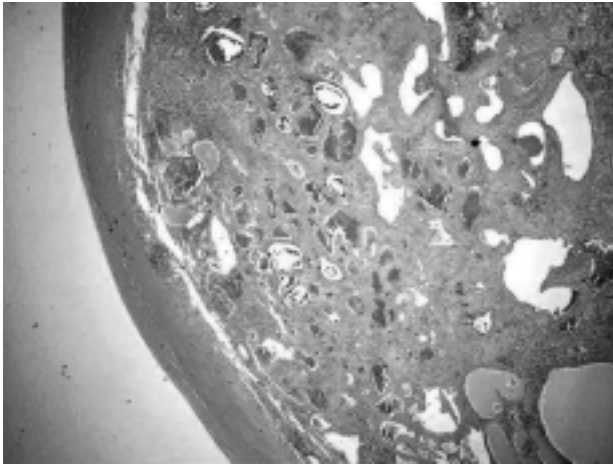


Figura 5. Esame istologico della massa ventricolare. Si nota verso l'esterno la struttura capsulare fibrosa, i larghi spazi vascolari separati da setti fibrosi. Sono evidenti le ampie strutture vascolari delimitate da endotelio, al cui interno sono visibili depositi di eritrociti impilati e piastrine.

La paziente veniva sottoposta a visita di follow-up dopo 6 mesi. Appariva in buone condizioni cliniche, buon compenso, non dispnea. All'ecocardiogramma non si evidenziavano lesioni intracavitarie recidivanti.

Discussione

I tumori vascolari benigni o vasoformativi sono proliferazioni benigne di cellule endoteliali che danno origine a strutture vascolari. L'emangioma, il linfangioma e l'angioreticoloma sono assai rari⁵; la loro diagnosi viene posta generalmente in sede autoptica. Gli emangiomi cardiaci possono svilupparsi a qualsiasi età. Sebbene siano di solito sporadici, possono spesso associarsi ad emangiomi cutanei od intestinali e, se di grandi dimensioni, dare origine a una coagulopatia da consumo (sindrome di Kasabach-Merritt)⁶. I tipi anatomico-patologici degli emangiomi sono fondamentalmente due: quelli circoscritti e quelli infiltranti. Gli emangiomi circoscritti sono istologicamente uniformi e composti da spazi vascolari cavernosi, spesso su una base mixoide. Possono essere facilmente asportati chirurgicamente e costituiscono spesso delle masse con base sull'endocardio che protrudono nel lume, pur potendo avere sede pericardica. Le lesioni sono a volte erroneamente diagnosticate come mixomi, a causa della loro ricca vascolarizzazione e dello stroma mixoide. Gli emangiomi infiltranti hanno maggiori probabilità di dar luogo a sintomi e per la loro localizzazione intramurale sono spesso causa di aritmie.

Arterie displastiche possono infiltrare il miocardio⁷, contrariamente a quanto accade nelle forme circoscritte; inoltre si possono osservare aree di infiltrazione adiposa intracardiaca in cui sono presenti emangiomi capillari, conferendo così una notevole eterogeneità istologica a queste neoplasie^{6,7}.

Uno dei caratteri peculiari degli emangiomi è infatti la ricca vascolarizzazione ben evidenziabile all'esame coronarografico⁸, con vasi neoformati che si dipartono dai rami coronarici. Le manifestazioni cliniche sono quasi sempre scarse; esso decorre infatti usualmente in modo asintomatico⁹. Le più frequenti manifestazioni cliniche dipendono dalla localizzazione del tumore, dalle sue dimensioni e dalla mobilità. Possono insorgere ovunque nel cuore^{10,11}, ma spesso sono in sede intramurale, in corrispondenza del setto interventricolare o del nodo atrioventricolare, dove possono provocare un blocco completo di terzo grado e la morte improvvisa¹². Altra rara localizzazione descritta è l'endocardio valvolare della tricuspide¹³. È riportato un caso di emangioma cavernoso, occupante l'atrio destro, a partenza dal seno non coronarico di Valsalva⁹, a decorso asintomatico. Sono stati segnalati casi di esordio clinico con tamponamento cardiaco da emopericardio⁶; inoltre forme neoplastiche causa di dispnea da sforzo, scompenso cardiaco, pseudoangina, insufficienza coronarica, ostruzione del tratto di efflusso¹⁴ o compressione delle strutture cardiache, a seconda della localizzazione del tumore. In particolare i tumori localizzati nella cavità ventricolare destra si manifestano spesso con scompenso cardiaco destro come risultato di un'ostruzione al riempimento e all'efflusso ventricolare destro¹⁵; le conseguenze includono edema periferico, epatomegalia, ascite, dispnea, sincope e arresto cardiaco. Usualmente è presente un soffio eiettivo sistolico sulla marginosternale sinistra. Emboli neoplastici, in cronico, nelle arterie polmonari periferiche possono causare ipertensione polmonare. Il fenomeno dell'embolizzazione per distacco dell'intera neoplasia, o di una parte, è raro nelle localizzazioni destre, ma possibile, specie nei casi di neoformazioni irregolari o papilliformi¹⁶⁻¹⁸.

La conseguenza più temibile di tale fenomeno è la morte improvvisa da embolia polmonare massiva per incuneamento di emboli neoplastici nel tronco polmonare ("embolo a sella") o nei rami principali. Se la neoplasia si estende al tronco polmonare può interferire con la chiusura valvolare polmonare causando insufficienza valvolare polmonare. Le vene giugulari sono frequentemente distese con prominente onda "a" e segno di Kussmaul^{16,18}. Talora la massa neoplastica può comprimere, inglobare o dislocare le strutture vascolari⁸; in particolare se la compromissione interessa le coronarie si possono manifestare episodi di angina, palpitazioni, modificazioni dell'ECG (inversione dell'onda T specie nelle derivazioni precordiali)⁸.

La storia clinica del tumore è imprevedibile: infatti possono proliferare indefinitamente o ridurre la loro crescita in modo improvviso. È stata segnalata la risoluzione spontanea (senza terapia) di un ampio emangioma cavernoso del ventricolo destro¹⁹. Burke et al.⁶, in un lavoro ormai classico, hanno descritto le caratteristiche cliniche e istopatologiche di emangiomi cardiaci riscontrati in 10 pazienti di età compresa tra 2 settimane e 65 anni. In 8 di questi pazienti non si riscon-

trarono altre anomalie cardiovascolari, un paziente era portatore di lipoma del setto interatriale e un paziente aveva anomala origine della coronaria sinistra. Un altro paziente aveva emangiomi del cavo orale e dell'intestino tenue. Varia è stata la modalità di presentazione: versamento pericardico, dispnea, angina, morte improvvisa. Tutti e sei i tumori scoperti in vita furono asportati con successo.

Il caso presentato è emblematico di come sia difficile la corretta diagnosi di neoplasia cardiaca solo sulla base di reperti clinici ed esami diagnostici tradizionali (ECG, Rx torace, esami sierici); inoltre testimonia le multiformi, e spesso fuorvianti, manifestazioni cliniche di tali neoformazioni. Nel caso specifico la neoplasia presentava i segni di un iniziale scompenso cardiaco destro e mimava una stenosi polmonare.

Riteniamo opportuno ribadire l'importanza dell'ecocardiografia transtoracica nella diagnosi delle neoplasie cardiache, divenuta ormai procedura diagnostica d'elezione per la sua accuratezza, la non invasività, la facile riproducibilità ed i bassi costi, contribuendo a facilitare la diagnosi di neoplasie che spesso decorrono misconosciute.

Va posta attenzione ai multiformi aspetti di questa patologia che, seppur rara, pone comunque grossi quesiti in termini di diagnosi differenziale e di corretta gestione del paziente. Il riscontro di una neoplasia cardiaca, indipendentemente dalla sintomatologia e dalle dimensioni, costituisce un'indicazione assoluta all'intervento chirurgico da eseguirsi senza ritardi.

Riassunto

Le neoplasie primitive del cuore sono rare e spesso diagnosticate *postmortem* (con una incidenza < 0.2% nelle casistiche autoptiche). Ciò è dovuto all'aspecificità dei segni e dei sintomi clinici.

Tra i tumori cardiaci benigni l'emangioma cavernoso ha una prevalenza del 2.8%. Le tecniche diagnostiche non invasive (ecocardiografia transtoracica) permettono di porre, già in vita, diagnosi corrette con possibilità di trattamento chirurgico definitivo.

Presentiamo un caso significativo di emangioma cavernoso del ventricolo destro, che mimava uno scompenso di cuore destro con ostruzione sistolica del tratto di efflusso. Il trattamento chirurgico è stato suggerito dalla severità dei sintomi e dall'imprevedibile comportamento della grossa neoplasia.

Parole chiave: Cardiochirurgia; Ecocardiografia; Emangioma.

Bibliografia

1. McAllister HA Jr. Primary tumors and cysts of the heart and pericardium. *Curr Probl Cardiol* 1979; 4: 1-51.
2. Reynen K. Cardiac myxomas. *N Engl J Med* 1995; 333: 1610-7.
3. McAllister HA, Fenoglio JJ. Tumor of the cardiovascular system. In: McAllister HA, Fenoglio JJ, eds. *Atlas of tumor pathology*. 2nd edition. Washington, DC: Armed Forces Institute of Pathology, 1978: 111-9.
4. Raaf HN, Raaf JN. Sarcomas related to the heart and vasculature. *Semin Surg Oncol* 1994; 10: 374-82.
5. Chao JC, Reyes CV, Hwang MH. Cardiac hemangioma. *South Med J* 1990; 83: 44-7.
6. Burke A, Johns JP, Virmani R. Hemangiomas of the heart: a clinic-pathologic study of ten cases. *Am J Cardiovasc Pathol* 1990; 3: 283-90.
7. Kojima S, Sumiyoshi M, Suwa S, et al. Cardiac hemangioma: a report of two cases and review of the literature. *Heart Vessels* 2003; 18: 153-6.
8. Turkoz R, Gulcan O, Oguzkurt L, Atalay H, Bolat B, Sezgin A. Surgical treatment of a huge cavernous hemangioma surrounding the right coronary artery. *Ann Thorac Surg* 2005; 79: 1765-7.
9. Thomas JE, Eror AT, Kenney M, Carvalho J Jr. Asymptomatic right atrial cavernous hemangioma: a case report and review of the literature. *Cardiovasc Pathol* 2004; 13: 341-4.
10. Verunelli F, Amerini A, D'Alfonso A, et al. Left atrial cardiac hemangioma: a report of two cases. *Ital Heart J* 2004; 5: 299-301.
11. Bovenzi F, Colonna P, de Luca L, et al. A rare left ventricular mass: intramuscular hemangioma of the left ventricle. *Ital Heart J* 2002; 3: 495-6.
12. Burke A, Anderson PG, Virmani R, et al. Tumor of the atrioventricular nodal region: a clinical and immunohistochemical study. *Arch Pathol Lab Med* 1990; 114: 1057-62.
13. Lapenna E, De Bonis M, Torracca L, La Canna G, Dell'Antonio G, Alfieri O. Cavernous hemangioma of the tricuspid valve: minimally invasive surgical resection. *Ann Thorac Surg* 2003; 76: 2097-9.
14. Brizard C, Latremouille C, Jebara VA, et al. Cardiac hemangiomas. *Ann Thorac Surg* 1993; 56: 390-4.
15. Harada H, Hirata T, Utoh J, Kunitomo R, Hara M, Kitamura N. Cardiac hemangioma of the right ventricle - report of a case. *Jpn J Thorac Cardiovasc Surg* 1998; 46: 629-33.
16. Goodwin JF. The spectrum of cardiac tumors. *Am J Cardiol* 1968; 21: 307-14.
17. Harvey WP. Clinical aspects of cardiac tumors. *Am J Cardiol* 1968; 21: 328-43.
18. Salcedo EE, Cohen GI, White RO, Davison MB. Cardiac tumors: diagnosis and management. *Curr Probl Cardiol* 1992; 17: 75-137.
19. Palmer TE, Tresch DD, Bonchek LI. Spontaneous resolution of a large, cavernous hemangioma of the heart. *Am J Cardiol* 1986; 58: 184-5.