

Scompenso cardiaco biventricolare in soggetto trattato nell'infanzia con antracicline: non sempre la disfunzione miocardica ne è la causa

Diana Iarussi, Vincenzo Martino, Carola Iacono, Paolo Indolfi*, Roberto Muto**, Raffaele Calabrò

*Cattedra di Cardiologia, Dipartimento di Scienze Cardiotoraciche e Respiratorie, *Servizio di Oncologia Pediatrica, Dipartimento di Pediatria, Seconda Università degli Studi, **Servizio di Radiologia, Azienda Ospedaliera Monaldi, Napoli*

Key words:
Cardiotoxicity; Heart failure; Thromboembolism.

Anthracyclines, found to be efficacious in the treatment of a broad spectrum of pediatric malignancies, are cardiotoxic and may lead to heart failure even a long time after successful treatment of cancer. It is thought that subtle abnormalities can progress to the more permanent myocardial disease, resulting in cardiomyopathy which may progress to congestive heart failure. There are some precipitating factors leading to the sudden onset of cardiac symptoms such as increase in afterload or preload. We describe a young patient with congestive heart failure treated with doxorubicin (cumulative mean dose 420 mg/m²) in infancy because of pelvic sarcoma in whom the appearance of symptoms was related to pulmonary embolism. Four years before hospital admission, the patient presented echocardiographic abnormalities such as left ventricular fractional shortening and thickness reduction and he was treated with ACE-inhibitors. The myocardial ischemia, which is present in pulmonary embolism, probably worsened the left ventricular systolic function and caused congestive heart failure.

(Ital Heart J Suppl 2004; 5 (4): 294-297)

© 2004 CEPI Srl

Ricevuto il 10 dicembre 2003; nuova stesura l'1 marzo 2004; accettato il 4 marzo 2004.

Per la corrispondenza:

Dr.ssa Diana Iarussi

Via S. Antonio
a Capodimonte, 46/29
80131 Napoli
E-mail:
dianal.iarussi@unina2.it

Introduzione

Gli antibiotici antraciclinici, doxorubicina e daunorubicina, furono utilizzati come farmaci antiproliferativi per la prima volta nel 1963 ma già nel 1967 fu segnalata la loro cardiotoxicità^{1,2}. Ancora oggi, il loro uso per la cura di numerose neoplasie in età pediatrica è limitato dal timore della comparsa di una cardiotoxicità, non solo acuta, ma anche tardiva che può sfociare in un quadro conclamato di insufficienza cardiaca congestizia^{3,4}.

Viene qui descritto il caso di un ragazzo di 15 anni, trattato nell'infanzia con alte dosi di antracicline per un rhabdomyosarcoma pelvico, che presentò improvvisamente un quadro di scompenso cardiaco biventricolare dopo tromboembolia polmonare.

Caso clinico

R.G. di 15 anni è stato ricoverato nel nostro reparto nell'aprile 2002 per la presenza di dispnea e di edema colonnare all'arto inferiore destro.

Il paziente all'età di 18 mesi fu sottoposto alla rimozione di un rhabdomyosarcoma pelvico, che al tavolo operatorio non mostrava alcuna relazione con la vena cava inferiore e con le vene iliache, e a successivi cicli di chemioterapia che comprendevano la somministrazione di doxorubicina (dose cumulativa di 420 mg/m²). Per tale motivo egli veniva periodicamente controllato presso il nostro ambulatorio. Nel 1997 l'ecocardiogramma mostrava la presenza di normali diametri telediastolico e telesistolico e normale frazione di accorciamento (FS 30.5%) del ventricolo sinistro mentre gli spessori parietali risultavano ridotti. Nel maggio 1998 l'ecocardiogramma evidenziò un ventricolo sinistro di aspetto globoso con riduzione significativa della FS (24%). L'ECG, l'ECG secondo Holter e l'ECG da sforzo al cicloergometro erano normali. Il paziente iniziò terapia con enalapril 5 mg/die. I controlli successivi non mostrarono sostanziali modifiche dei parametri ecocardiografici.

Il paziente rimase asintomatico fino a 15 giorni prima del ricovero quando per la comparsa di faringodinia e tosse secca, senza febbre, venne trattato con antibiotici e

cortisonici. Quattro giorni prima del ricovero comparve dolore all'anca destra con irradiazione all'arto inferiore omolaterale.

Al momento del ricovero il paziente presentava dispnea da sforzo ed edema colonnare all'arto inferiore destro.

Il paziente era in decubito indifferente; pressione arteriosa 125/70 mmHg; frequenza cardiaca 120 b/min. Era presente un'area di ottusità alla base polmonare di destra; l'aia cardiaca era ingrandita e l'itto era rilevabile al sesto spazio intercostale sinistro fra l'emiclaveare e l'ascellare anteriore, diffuso e prolungato. All'ascoltazione era presente ritmo di galoppo. Le giugulari erano turgide; il fegato era lievemente ingrandito con presenza di reflusso epatogiugulare (++) . L'arto inferiore destro si presentava edematoso e la cute era fredda e cianotica con evidenza di reticoli venosi superficiali.

Le indagini ematochimiche evidenziavano un aumento della latticodeidrogenasi (870 U/l), del D-dimero (20 µg/ml) e delle transaminasi (glutammico ossalato transferasi 134 U/l; glutammico piruvico transferasi 208 U/l). Normali erano il dosaggio dei fattori emofilici (proteina C, proteina S, antitrombina III). Era presente una mutazione genotipica (677 C→T della metiltetraidrofolato-reduttasi) dell'enzima folato-reduttasi, mentre i valori dell'omocisteina erano nella norma. L'emogasanalisi evidenziava un'ipossiemia (pO₂ 75 mmHg) ed un'ipocapnia (pCO₂ 38 mmHg) di lieve grado con una normale saturazione di emoglobina (98%). L'ECG metteva in evidenza tachicardia sinusale (120 b/min), anomalie dell'atriogramma e segni di ingrandimento ventricolare sinistro.

L'ecocardiogramma mostrava un ventricolo sinistro dilatato (diametro telediastolico 5.76 cm, diametro telesistolico 4.98 cm) con riduzione degli spessori parietali (setto interventricolare 0.54 cm, parete posteriore 0.61 cm) e della funzione di pompa (FS 13%, frazione di eiezione 24%) (Fig. 1). L'atrio sinistro era dilatato (4.6 cm) e vi era anche una marcata dilatazione delle cavità destre (Fig. 1). Al Doppler si evidenziava un pattern flussimetrico mitralico di tipo restrittivo (rapporto E/A 3.89, tempo di decelerazione 70 ms) (Fig. 2). Erano inoltre presenti: insufficienza aortica e mitralica di grado lieve; insufficienza tricuspidalica di grado lieve-moderato (Vmax 3.25 m/s) e segni di ipertensione polmonare (55 mmHg).

L'angiogramma del torace-addome-pelvi mise in evidenza l'obliterazione parziale dei primi rami di diramazione dell'arteria polmonare destra e sinistra con un coinvolgimento più marcato dei rami inferiori (Fig. 3); trombosi della vena cava inferiore sottorenale con completa obliterazione dell'iliaca comune di destra, dell'ipogastrica e parziale trombosi dell'iliaca esterna di destra.

Il paziente, sottoposto a terapia con anticoagulanti, digitale, diuretici, ACE-inibitori (enalapril) e betabloccante (carvedilolo) a basse dosi, presentò un notevole

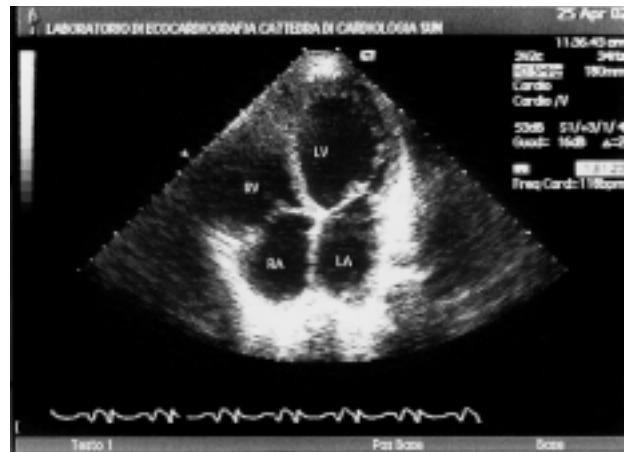

Figura 1. Ecocardiogramma bidimensionale (proiezione 4 camere apicale): è visibile la dilatazione delle 4 camere cardiache. LA = atrio sinistro; LV = ventricolo sinistro; RA = atrio destro; RV = ventricolo destro.

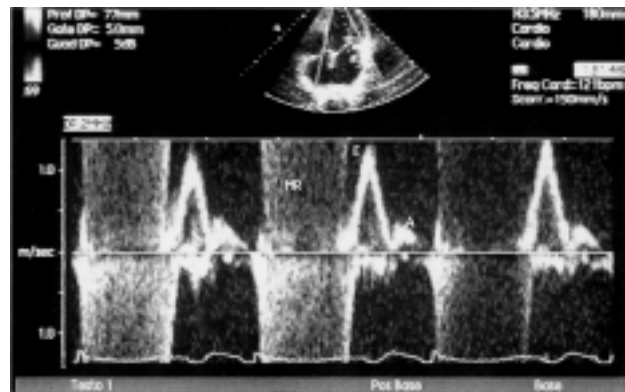


Figura 2. Ecocardiogramma Doppler pulsato (a livello dell'afflusso mitralico): è visibile un pattern mitralico di tipo restrittivo e un flusso turbolento olosistolico. A = picco di velocità telediastolica; E = picco di velocità protodiastolica; MR = insufficienza mitralica.

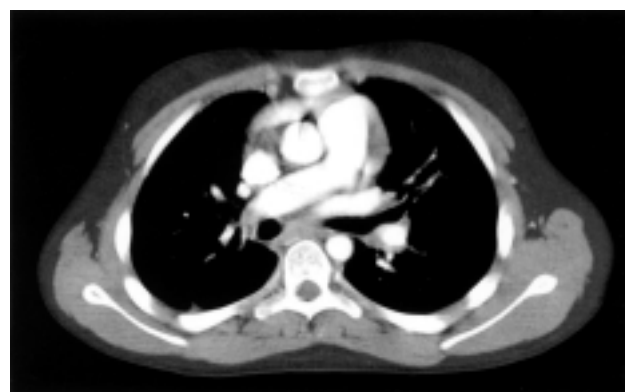

Figura 3. Tomografia computerizzata del torace con mezzo di contrasto: è visibile l'obliterazione parziale dei primi rami di diramazione delle arterie polmonari destra e sinistra con un coinvolgimento più marcato dei rami inferiori.

miglioramento del quadro clinico (scomparsa dei segni di stasi e dell'edema all'arto inferiore destro). L'ecocardiogramma alla dimissione evidenziò una riduzione delle dimensioni del ventricolo sinistro (diametro tele-

diastolico 5.4 cm, diametro telesistolico 4.2 cm) e della pressione polmonare (40 mmHg) ed un miglioramento della FS (22%) e della frazione di eiezione (34%).

Discussione

La cardiotossicità da antracicline può essere classificata, in rapporto all'epoca di comparsa, in acuta e subacuta, cronica e sequele tardive.

La tossicità acuta e subacuta si verifica entro alcune ore o pochi giorni dalla somministrazione delle antracicline ed è caratterizzata dalla comparsa di: aritmie sopraventricolari e ventricolari, sindromi miocarditiche e pericarditiche ed episodi di vasospasmo coronarico⁵. Si tratta, in genere, di complicanze molto rare e transitorie che non necessitano di alcuna terapia cardiologica.

La tossicità cronica, caratterizzata dalla comparsa di uno scompenso cardiaco congestizio, si verifica entro 1 mese dalla somministrazione dell'ultima dose di antracicline, con un periodo di latenza anche di 1-2 anni^{6,7}.

Le sequele tardive si verificano dopo 1 anno o più dalla fine del trattamento antiblastico e sono dovute alla perdita di tessuto miocardico. In alcuni soggetti asintomatici è possibile infatti riscontrare una riduzione dello spessore e della massa del ventricolo sinistro ed un incremento del postcarico che è, a sua volta, responsabile della riduzione della FS del ventricolo sinistro^{8,9}. Tali alterazioni sono progressive negli anni e possono sfociare in una riduzione della contrattilità cardiaca e quindi in uno scompenso cardiaco conclamato quando l'ipertrofia dei rimanenti cardiomiociti non è più in grado di compensare l'assenza di una parte di essi^{10,11}.

Un improvviso incremento del postcarico (ad esempio sforzi fisici di tipo isometrico) o del precarico (ad esempio gravidanza) è spesso la causa scatenante dell'insorgenza del quadro clinico¹⁰.

L'esatto meccanismo alla base della cardiomiopatia da antracicline rimane incerto, ma la maggior parte delle evidenze scientifiche indicano che i radicali liberi sono coinvolti nella patogenesi¹²⁻¹⁵. La struttura chimica delle antracicline è prona a generare radicali liberi con almeno due meccanismi: la formazione di un complesso antraciclina-ferro e la riduzione dell'anello C antraciclinico da una forma chinonica ad una forma semichinonica che risulta un radicale libero. I radicali liberi esplicano la loro cardiotossicità mediante la perossidazione dei lipidi delle membrane mitocondriali e del reticolo sarcoplasmatico. Il miocardio, specie nel periodo dell'accrescimento, risulta estremamente vulnerabile perché presenta livelli molto bassi dei cosiddetti "scavengers", cioè dei sistemi di rimozione dei radicali liberi, come la catalasi, la superossido-dismutasi e la glutazione perossidasi. L'aumentato stress ossidativo porta ad una varietà di alterazioni subcellulari nel miocardio, che comprendono la lenta perdita delle miofibrille e la

vacuolizzazione del miocardio, alterazioni tipiche della cardiomiopatia da antracicline⁴.

Nel nostro paziente, 4 anni prima del ricovero, era stata messa in evidenza all'ecocardiogramma una riduzione degli spessori parietali e della funzione di pompa del ventricolo sinistro, imputabile alla precedente somministrazione di antracicline. La comparsa di embolia polmonare può essere considerata la causa scatenante dello scompenso cardiaco biventricolare che si è manifestato in modo improvviso. Infatti l'ecocardiogramma, effettuato all'atto del ricovero, ha evidenziato non solo una dilatazione ed un deficit contrattile del ventricolo destro ma anche un marcato peggioramento della funzione di pompa del ventricolo sinistro nonché la presenza di un pattern mitralico di tipo restrittivo. Come è noto, nell'embolia polmonare massiva si può avere un'ischemia del miocardio a causa di: riduzione della pressione arteriosa e della gettata cardiaca, ipossipemia arteriosa, vasocostrizione riflessa coronarica e diminuito drenaggio coronarico dovuto alle aumentate pressioni nelle cavità destre¹⁶. Pertanto nel nostro paziente l'ischemia miocardica può aver aggravato la già compromessa funzione contrattile del ventricolo sinistro.

Per quanto riguarda infine la presenza della trombosi che coinvolgeva la vena cava inferiore sottorenale, l'iliaca comune di destra, l'ipogastrica e l'iliaca esterna di destra non è stato possibile evidenziare alcun fattore causale fra quelli considerati classici: ipercoagulabilità, stasi e danno endoteliale (triade di Virchow).

Infatti i valori plasmatici dei principali fattori della coagulazione erano normali. Era presente una mutazione del gene codificante la folato-reduttasi, condizione predisponente all'iperomocisteinemia, ma i valori sierici dell'omocisteina erano normali. Inoltre non era presente alcun fattore predisponente per la stasi venosa, quali l'immobilizzazione, l'obesità, un tumore o lo scompenso cardiaco. Quest'ultimo poteva essere escluso dal momento che il paziente, fino a 15 giorni prima del ricovero, era in buon compenso emodinamico.

Per quanto riguarda infine il terzo fattore della triade di Virchow, il danno endoteliale, il paziente non riferiva alcun trauma addominale nei giorni precedenti l'inizio della sintomatologia. Sembra, inoltre, improbabile un rapporto fra la trombosi venosa e il rhabdomyosarcoma pelvico rimosso nell'infanzia, dato che al tavolo operatorio il tumore non aveva mostrato alcun rapporto con la vena cava inferiore e con le vene iliache. È improbabile, infine, una correlazione fra la trombosi venosa e l'episodio flogistico, che si era verificato 15 giorni prima del ricovero e che aveva interessato solo le alte vie respiratorie.

Resta infine aperto il quesito se e come trattare i pazienti lungo-sopravvissuti a tumore che hanno ricevuto antracicline nell'infanzia e che presentano una disfunzione ventricolare sinistra. Poiché l'anormalità del postcarico è spesso progressiva è ragionevole trattare questi pazienti con farmaci che riducono il postcarico come gli

ACE-inibitori. Infatti il meccanismo d'azione attraverso il quale questi farmaci determinano una riduzione dello stress cardiaco è quello di una riduzione del volume ematico e delle resistenze periferiche¹⁷. Su questa base nel nostro ambulatorio i pazienti che presentano una FS $\leq 25\%$ (valore cut-off per una disfunzione moderata del ventricolo sinistro) vengono empiricamente trattati con ACE-inibitori. Questo approccio, comunque, non ha evitato la comparsa di uno scompenso cardiaco nel nostro paziente. Un recente lavoro, condotto in pazienti trattati con antracicline nell'infanzia e con grave disfunzione ventricolare sinistra, ha dimostrato come l'ACE-inibitore determina un miglioramento transitorio della struttura e delle dimensioni del ventricolo sinistro mentre non ha effetto sullo spessore e sugli indici di contrattilità che continuano a peggiorare¹⁸. Altri studi, basati su ampie casistiche, sono necessari per determinare se la terapia con ACE-inibitori è in grado di avere un effetto protettivo nei pazienti che presentano una lieve o moderata disfunzione del ventricolo sinistro.

In conclusione, i soggetti trattati nell'infanzia con antracicline possono andare incontro a scompenso cardiaco anche a distanza di molti anni dal completamento della chemioterapia. Le cause scatenanti possono essere molteplici e nel caso da noi descritto probabilmente è stata la comparsa di un'embolia polmonare.

Riassunto

Le antracicline, efficaci nel trattamento di un largo spettro di neoplasie contratte nell'infanzia, sono cardiotoxiche e possono causare uno scompenso cardiaco congestizio anche a distanza di molti anni dal completamento della terapia. È ormai dimostrato che lievi anomalie cardiache possono progredire verso un danno cardiaco permanente fino alla comparsa di una cardiomiopatia dilatativa e più tardivamente di uno scompenso cardiaco congestizio. Ci sono alcuni fattori precipitanti che portano all'improvvisa comparsa della sintomatologia, quali l'aumento del precarico (gravidanza, ritenzione di sodio e di acqua, insufficienza renale) o del postcarico (pubertà, sport isometrico, ipertensione arteriosa). È qui descritto il caso di un giovane paziente, trattato nell'infanzia con doxorubicina (dose media cumulativa 420 mg/m²) per la presenza di un rhabdomyosarcoma pelvico, che presentò uno scompenso congestizio in seguito ad embolia polmonare. Già 4 anni prima del ricovero era presente un assottigliamento ed una riduzione della funzione di pompa del ventricolo sinistro per cui era stato iniziato il trattamento con un ACE-inibitore. L'ischemia miocardica, che si verifica nell'embolia polmonare, ha probabilmente peggiorato la funzione ventricolare sinistra già alterata e quindi precipitato la comparsa dello scompenso cardiaco. Nel nostro paziente la terapia con ACE-inibitore non ha prevenuto la comparsa di insufficienza ventricolare sinistra.

Parole chiave: Cardiotoxicità; Scompenso cardiaco; Tromboembolia.

Bibliografia

1. Di Marco A, Gaetani M, Dorigotti L, et al. Studi sperimentali sull'attività antineoplastica del nuovo antibiotico daunomicina. *Tumori* 1963; 49: 203-17.
2. Tan CT, Tasaka H, Yu KP, et al. Daunomycin, an antitumor antibiotic in the treatment of neoplastic disease. Clinical evaluation with special reference to childhood leukemia. *Cancer* 1967; 20: 333-53.
3. Lefrak EA, Pitha J, Rosenheim S, Gottlieb JA. A clinicopathologic analysis of adriamycin cardiotoxicity. *Cancer* 1973; 32: 302-14.
4. Goorin AM, Chauvenet AR, Perez-Atayde AR, Cruz J, McKone R, Lipshultz SE. Initial congestive heart failure, six to ten years after doxorubicin chemotherapy for childhood cancer. *J Pediatr* 1990; 116: 144-7.
5. Bristow MR, Thompson PD, Martin RP, Mason JW, Billingham ME, Harrison DC. Early anthracycline cardiotoxicity. *Am J Med* 1978; 65: 823-32.
6. Von Hoff DD, Layard M, Basa P, et al. Risk factors for doxorubicin-induced congestive heart failure. *Ann Intern Med* 1979; 91: 710-7.
7. Praga C, Beretta G, Vigo PL, et al. Adriamycin cardiotoxicity: a survey of 1273 patients. *Cancer Treat Rep* 1979; 63: 827-34.
8. Lipshultz SE, Colan SD, Gelber RD, Perez-Atayde AR, Sallan SE, Sanders SP. Late cardiac effects of doxorubicin therapy for acute lymphoblastic leukemia in childhood. *N Engl J Med* 1991; 324: 808-15.
9. Iarussi D, Indolfi P, Pisacane C, et al. Comparison of left ventricular function by echocardiogram in patients with Wilms' tumor treated with anthracyclines versus those not so treated. *Am J Cardiol* 2003; 92: 359-61.
10. Davis LE, Brown CE. Peripartum heart failure in a patient treated previously with doxorubicin. *Obstet Gynecol* 1988; 71 (Part 2): 506-8.
11. Goorin AM, Borow KM, Goldman A, et al. Congestive heart failure due to adriamycin cardiotoxicity: its natural history in children. *Cancer* 1981; 47: 2810-6.
12. Doroshov JH. Effect of anthracycline antibiotics on oxygen radical formation in rat heart. *Cancer Res* 1983; 83: 460-72.
13. Rajagopalan S, Politi PM, Sinha BK, Myers CE. Adriamycin-induced free radical formation in the perfused rat heart: implications for cardiotoxicity. *Cancer Res* 1988; 48: 4766-9.
14. Jackson JA, Reeves JP, Muntz KH, et al. Evaluation of free radical effects and catecholamine alterations in adriamycin cardiotoxicity. *Am J Pathol* 1984; 117: 140-53.
15. Myers CE, McGuire WP, Liss RH, Ifrim I, Grotzinger K, Young RC. Adriamycin: the role of lipid peroxidation in cardiac toxicity and tumor response. *Science* 1977; 197: 165-7.
16. Friedberg CK. Embolismo polmonare e cor polmonare acuto. In: Friedberg CK, ed. *Malattie del cuore*. Firenze: US-UTET, Sansoni Edizioni Scientifiche, 1969: 1713.
17. Yusuf S, Slight P, Pogue J, Bosch J, Davies R, Dagenais G. Effects of an angiotensin-converting enzyme inhibitor, ramipril, on cardiovascular events in high-risk patients. The Heart Outcomes Prevention Evaluation Study Investigators. *N Engl J Med* 2000; 342: 145-53.
18. Lipshultz SE, Lipsitz SR, Sallan SE, et al. Long-term enalapril therapy for left ventricular dysfunction in doxorubicin-treated survivors of childhood cancer. *J Clin Oncol* 2002; 20: 4517-22.