- Copyright - Il Pensiero Scientifico Editore downloaded by IP 216.73.216.151 Mon, 14 Jul 2025, 21:44:34

Immagini in medicina cardiovascolare

Mixoma atriale sinistro asintomatico nell'anziano

Pericle Di Napoli, Alfonso A. Taccardi, Antonio Barsotti*, Carlo Ciglia

*Dipartimento di Cardiologia-UTIC, Casa di Cura Villa Pini d'Abruzzo, Chieti, *Divisione di Scienze Cardiovascolari, Dipartimento di Medicina Interna, Università degli Studi, Genova*

(Ital Heart J Suppl 2003; 4 (2): 136-137)

© 2003 CEPI Srl

Ricevuto il 19 luglio 2002; nuova stesura il 20 gennaio 2003; accettato il 21 gennaio 2003.

Per la corrispondenza:

Dr. Pericle Di Napoli

Dipartimento di Cardiologia-UTIC Casa di Cura Villa Pini d'Abruzzo Via dei Frentani, 224 66100 Chieti E-mail: dinapoli@unich.it

Il mixoma atriale costituisce la forma più frequente di tumore intracardiaco benigno, rappresentando circa il 50% di tutte le neoplasie benigne e si sviluppa nel 75% in atrio sinistro, nel 20% in atrio destro e nel 5% nelle cavità ventricolari[1]. La diagnosi di questo tumore è generalmente secondaria alla comparsa di sintomi legati all'embolizzazione periferica, ad aritmie, o all'ostruzione dinamica all'afflusso ventricolare. Talora la diagnosi avviene occasionalmente durante esami cardiologici routinari. È abbastanza raro il riscontro nell'anziano in assenza di alcuna sintomatologia[2].

Riportiamo il caso di un uomo di 75 anni giunto alla nostra osservazione per eseguire controlli cardiologici di routine in vista di intervento chirurgico di estrazione di cataratta. L'anamnesi cardiologica è risultata sostanzialmente silente. All'esame obiettivo il paziente presentava normale pressione arteriosa (pressione omerale sinistra 125/80 mmHg), e polsi arteriosi normoisosfigmici; all'ascoltazione un lieve murmure meso-diastolico era udibile all'apice; non erano presenti segni di stasi polmonare e periferica. L'obiettività addominale era normale. Non erano presenti soffi vascolari carotidei. L'ECG risultava nei limiti della norma.

È stata effettuata, casualmente, una valutazione ecocardiografica transtoracica che ha evidenziato ventricoli di normali volumetrie e contrattilità globale e segmentale, normale morfologia degli apparati valvolari ed un'aorta (bulbo e tratto ascendente) di normali dimensioni. A livello dell'atrio sinistro si è osservata una voluminosa massa, ampiamente fluttuante ed aggettante in ventricolo sinistro durante la diastole.

È stata quindi effettuata una valutazione ecocardiografica transesofagea con sonda multiplana che ha messo in evidenza come la massa intratriale avesse una morfologia di tipo arborescente, ampiamente fluttuante in atrio sinistro, parzialmente ostruente l'orifizio valvolare mitralico (Fig. 1), apparentemente adesa alla porzione craniale del setto interatriale.

Il paziente, completamente asintomatico, è stato sottoposto d'urgenza ad esame coronarografico in vista di intervento cardiochirurgico per asportare tale massa intracardiaca. L'esame coronarografico ha evidenziato lieve ateromasia a carico della coronaria sinistra e stenosi significativa (70-80%) a carico del tratto prossimale della coronaria destra dominante. Prima dell'intervento cardiochirurgico il paziente ha inoltre effettuato una valutazione tomografica computerizzata dell'encefalo con e senza mezzo di contrasto che è risultata negativa, ed un eco-Doppler dei vasi epiaortici che non ha evidenziato stenosi emodinamicamente significative.

L'intervento cardiochirurgico è consistito nell'asportazione della massa intratriale sinistra (risultata adesa al tetto dell'atrio sinistro, a contorni irregolari e di consistenza gelatinosa), ed in caso di bypass aortocoronarico con safena autologa sulla coronaria destra. Il successivo esame istologico della massa ha confermato la presenza di un mixoma cardiaco con marcato infarcimento emorragico; le cellule mixomatose presentavano talora una lieve atipia ma in assenza di significativo indice mitotico.

Il decorso postoperatorio è risultato privo di complicanze significative, eccetto un episodio di fibrillazione atriale in quarta

- Copyright - Il Pensiero Scientifico Editore downloaded by IP 216.73.216.151 Mon, 14 Jul 2025, 21:44:34

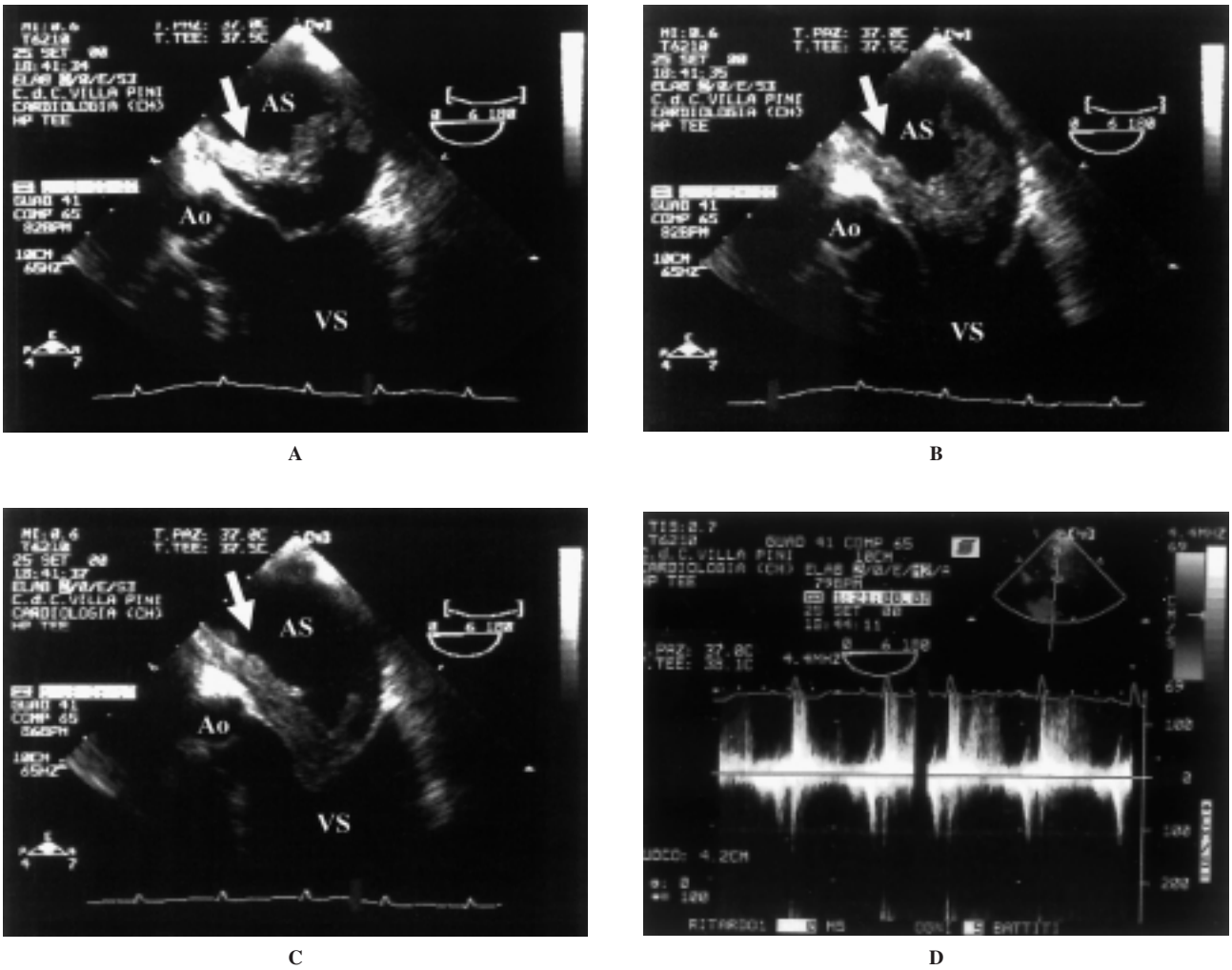

Figura 1. A, B, C: *sequenza di immagini transesofagee asse lungo che evidenziano il movimento della massa arborescente all'interno della cavità atriale verso l'orifizio mitralico fino all'interno della cavità ventricolare sinistra.* D: *immagine al Doppler pulsato che evidenzia la presenza di ampie turbolenze delle velocimetrie di flusso transvalvolare mitralico, secondarie all'impegno della massa intratriale sinistra nell'orifizio mitralico e al parziale ostacolo al riempimento ventricolare sinistro. Ao = aorta; AS = atrio sinistro; VS = ventricolo sinistro.*

giornata regredito dopo trattamento con amiodarone. Il paziente è stato sottoposto a controlli ecocardiografici periodici dopo 1, 3, 6 e 12 mesi. Tali controlli sono risultati nella norma.

Dall'analisi effettuata in letteratura, questo rappresenta un caso insolito di mixoma atriale sinistro completamente asintomatico nell'anziano. Il quadro clinico appare particolare viste le caratteristiche ecocardiografiche della massa, potenzialmente altamente emboligena, la parziale ostruzione dinamica dell'orifizio mitralico e l'età avanzata del paziente. Si conferma anche in questo caso l'importanza elettiva della valutazione ecocardiografica transtoracica e transesofagea al fine di identificare la massa e di permettere la visione di dettagli importanti come la sede, la motilità, le dimensioni e la presenza di eventuali linee di frattura della massa tumorale che identifica, assieme alla forma arborescente, plurilobulata, le masse tumorali a maggior rischio embolico[3]. Il follow-up ecocardiografico è importante al fine di evidenziare precocemente la possibile, anche se rara (1-3%), recidiva tumorale omo e/o eterosede.

Bibliografia

1. Reynen K. Cardiac myxomas. N Engl J Med 1995; 333: 1610-7.
2. Lane G, Kapples EJ, Thompson RC, Grinton SF, Finck SJ. Quiescent left atrial myxoma. Am Heart J 1994; 127: 1629-31.
3. Tiraboschi R, Terzi A, Merlo M, Procopio A. Mixoma dell'atrio sinistro. Aspetti clinici e chirurgici in 26 casi operati. Ital Heart J Suppl 2000; 1: 797-802.