- Copyright - Il Pensiero Scientifico Editore downloaded by IP 216.73.216.2 Thu, 10 Jul 2025, 05:46:20

Un nuovo approccio ecocardiografico per la quantizzazione della funzione miocardica nelle cardiopatie congenite: lo "strain" e lo "strain rate imaging"

Giovanni Di Salvo, Giuseppe Pacileo*, Pio Caso**, Maria Giovanna Russo*, Maurizio Cotrufo***, Raffaele Calabrò*, George R. Sutherland§

*Cattedra di Cardiologia, *Divisione di Cardiologia Pediatrica, **Dipartimento di Cardiologia, ***Divisione di Cardiochirurgia, A.O. Monaldi, Napoli, §Department of Cardiology, University Hospital Gasthuisberg, Leuven, Belgio*

Key words:
Congenital heart disease; Tissue Doppler imaging; Ventricular function.

Based on color Doppler methodology, regional myocardial strain rates and strain can now be calculated by comparing local myocardial velocity profiles.

These deformation data sets may be an important new approach to quantifying regional function of the left or right ventricle in congenital heart disease.

This review will give an introduction to the principles behind the technique and how data are acquired and processed. It will also discuss the findings of clinical studies based on this new technique.

(Ital Heart J Suppl 2003; 4 (5): 375-382)

© 2003 CEPI Srl

Ricevuto il 31 marzo 2003; nuova stesura il 14 maggio 2003; accettato il 15 maggio 2003.

Per la corrispondenza:

Dr. Giovanni Di Salvo

Via A. Omodeo, 45
80128 Napoli
E-mail:
giodisal@yahoo.it

Introduzione

La quantificazione della funzione miocardica regionale è un obiettivo fondamentale della cardiologia. Tuttavia, ad oggi la funzione miocardica regionale è stata valutata con un'analisi combinata del movimento e dell'ispessimento di parete[1,2].

La misurazione delle velocità miocardiche e degli indici di deformazione miocardica con *Doppler myocardial imaging* (DMI) è stata di recente proposta come un approccio quantitativo[3].

Con l'introduzione del DMI è divenuto sempre più evidente che la valutazione visuale della cinetica regionale è molto difficile e poco riproducibile; di qui la necessità di una tecnica in grado di quantizzare la funzione miocardica regionale del ventricolo sinistro e destro è divenuta sempre più evidente[4].

Sebbene risultati promettenti siano stati ottenuti con l'uso delle velocità miocardiche[5,6], lo studio del movimento miocardico regionale così ottenuto presenta una grossa limitazione: il movimento cardiaco globale, la rotazione cardiaca e la contrazione di segmenti adiacenti possono influenzare la misurazione delle velocità miocardiche regionali[7,8]. Pertanto, le velocità miocardiche regionali possono non quantizzare accuratamente la contrattilità regionale.

Per superare tali limitazioni, è stato sviluppato lo "strain" (ε) e lo "strain rate" (SR) imaging, ognuno dei quali riflette differenti aspetti della deformazione miocardica regionale. Tale approccio è basato sulla valutazione dei gradienti intramurali delle velocità miocardiche[7].

Heimdal et al.[9] hanno introdotto per primi il concetto di SR imaging ottenuto con ultrasuoni. I loro studi *in vitro* hanno confermato un'eccellente correlazione fra le misurazioni dello SR ottenuto da ultrasuoni e la reale deformazione nel materiale esaminato[9].

Urheim et al.[10] hanno poi validato *in vivo* lo ε ultrasonoro con lo ε misurato con microcristalli. Inoltre, nel loro studio confermavano che lo ε era meno influenzato dall'effetto di trascinamento di segmenti adiacenti rispetto alle velocità miocardiche. Lo ε ultrasonoro è stato anche correlato nei soggetti normali con lo ε ottenuto con risonanza magnetica da Edvardsen et al.[11].

La valutazione della deformazione miocardica regionale può essere di grande importanza nei pazienti con cardiopatie congenite. Infatti, la valutazione della funzione ventricolare in questi pazienti è estremamente difficile con ecocardiografia mono e bidimensionale a causa della complessa morfologia del ventricolo destro e dell'alte-

- Copyright - Il Pensiero Scientifico Editore downloaded by IP 216.73.216.2 Thu, 10 Jul 2025, 05:46:20

rata geometria del ventricolo sinistro. In particolare, la valutazione della funzione ventricolare destra rappresenta un vero tallone di Achille nello studio delle cardiopatie congenite. Sia l'ecocardiografia convenzionale sia la scintigrafia cardiaca non si sono dimostrate sufficientemente sensibili nel valutare la funzione ventricolare destra, causando grosse difficoltà nel management e nel timing chirurgico di questi pazienti[12]. Inoltre, l'utilizzo di una tecnica quantitativa può consentire un migliore follow-up ed una migliore valutazione di variazioni terapeutiche in questi pazienti.

Scopo di questa rassegna è di dare una breve introduzione sui principi fisici, metodologici e su come i nuovi indici di deformazione miocardica possono essere applicati clinicamente nello studio delle cardiopatie congenite.

Aspetti tecnici del Doppler myocardial imaging

Il DMI è una tecnica basata su ultrasuoni che quantizza le velocità miocardiche regionali individuando variazioni di fase consecutive nel segnale ultrasonoro riflesso dal miocardio che si contrae[13]. Esso si basa sullo stesso principio del Doppler convenzionale dei flussi ematici ma registra il segnale tessutale individuando le due principali differenze fra il segnale derivato dal sangue e il segnale derivato dal miocardio. Innanzitutto, le velocità del flusso ematico nelle cavità ventricolari e nei grossi vasi sono relativamente alte e normalmente raggiungono i 100-150 cm/s. Al contrario, le velocità miocardiche sono molto più basse (5-15 cm/s). Inoltre, l'ampiezza del segnale Doppler ottenuto dal miocardio è significativamente più alta di quella ottenuta dalle velocità di flusso ematico. Così, il DMI seleziona solo segnali con basse velocità e grande ampiezza, mentre le velocità più elevate e con minore ampiezza provenienti dal flusso ematico sono eliminate tramite un algoritmo. Le velocità miocardiche possono essere registrate usando sia il Doppler pulsato che il color. Con il Doppler pulsato un volume campione di 6-8 mm è posto nel centro della regione miocardica di interesse. Questa tecnica consente di misurare il picco delle velocità miocardiche, con una risoluzione temporale molto alta (> 250 frame/s), ma con una limitata risoluzione spaziale. Con il color Doppler le velocità miocardiche sono calcolate con l'autocorrelazione, tecnica che misura le velocità miocardiche medie (e non di picco) con buona risoluzione temporale (> 200 frame/s) ed alta risoluzione spaziale lungo la direzione assiale. Il segnale miocardico ottenuto con color Doppler è sovrapposto all'immagine mono o bidimensionale. In accordo con il Doppler convenzionale le velocità miocardiche tessutali dirette verso il trasduttore sono codificate in rosso-giallo mentre il movimento in allontanamento dal trasduttore è codificato in blu-verde. Poiché il DMI distingue il cambiamento di fase del segnale che ritorna dal tessuto interrogato, è poco influenzato dall'effetto di attenuazione della parete toracica. Pertanto, è possibile ottenere immagini DMI di qualità diagnostica da pazienti con cosiddetta "cattiva finestra".

Nonostante numerosi studi abbiano dimostrato il valore clinico delle informazioni ottenute dalle velocità miocardiche[3,4,13,14], esse non rappresentano la funzione miocardica regionale e questo è il motivo principale per cui è necessario ricorrere ai nuovi indici di deformazione miocardica.

L'ecocardiografia è in grado di calcolare lo SR monodimensionale calcolando il gradiente istantaneo delle velocità miocardiche attraverso un segmento di tessuto che si deforma. Ciò può essere ottenuto misurando e confrontando la differenza istantanea nei profili delle velocità miocardiche utilizzando color DMI ad alto frame rate.

Comunque, per valutare la funzione miocardica regionale dovremmo misurare la deformazione miocardica regionale in tutte e tre le dimensioni. Oggi, lo ε tridimensionale può essere ottenuto solo con risonanza magnetica, ma l'acquisizione non è in tempo reale[15] e il frame rate è troppo basso per valutare lo SR. La generazione attuale di sistemi bidimensionali DMI consente di misurare le velocità miocardiche a letto del paziente, in tempo reale, con un frame rate > 200 frame/s, con un'alta risoluzione assiale e laterale[14]. Da questi dati, si può calcolare lo ε/SR monodimensionale[7].

Strain e strain rate imaging

Definizioni. Lo ε è la deformazione di un oggetto normalizzata per la sua dimensione originaria ed è espresso come percentuale[7].

Per ogni oggetto monodimensionale, con una sola possibile deformazione (per esempio allungamento ed accorciamento) la definizione fisica di ε è la variazione relativa in lunghezza dell'oggetto rispetto alla sua lunghezza originaria: $\varepsilon = (L-L_0)/L_0 = (\Delta L/L_0)$; dove L è la lunghezza dell'oggetto dopo la deformazione e L_0 la sua lunghezza originaria[7].

Lo SR è la velocità con cui si verifica la deformazione miocardica (ε) ed è espresso in 1/s: $SR = [(L-L_0)/L_0]/\Delta t = (\Delta L/L_0)/\Delta t$, dove Δt è l'intervallo di tempo[7].

In ecocardiografia lo SR può essere misurato calcolando il gradiente di velocità istantanea lungo un segmento miocardico che si deforma. Per calcolare lo SR regionale, la differenza istantanea fra due velocità miocardiche regionali è divisa da una distanza fissa predeterminata fra i due punti di misurazione. Dunque, partendo dall'equazione precedente $SR = [(L-L_0)/L_0]/\Delta t = (\Delta L/L_0)/\Delta t$, questa può essere espressa come segue: $(y - y_0) - (x - x_0)/y_0 - x_0$, dove y_0, x_0, y ed x sono rispettivamente le posizioni dell'oggetto prima e dopo la deformazione. Dividendo entrambi i lati dell'equazione per Δt, l'intervallo di tempo fra le due acquisizioni, si ottiene: $SR = [(y - y_0)/\Delta t] - [(x - x_0)/\Delta t]/y_0 - x_0 = V_1 - V_2/D\ (P1, P_2)$ dove V_1 e V_2 sono le velocità misurate in

- Copyright - Il Pensiero Scientifico Editore downloaded by IP 216.73.216.2 Thu, 10 Jul 2025, 05:46:20

due punti preselezionati (P1, P_2) lungo una linea dell'immagine, mentre D (P1, P_2) è la distanza tra questi due punti[7,16] (Fig. 1). In altre parole lo SR può essere espresso come la differenza di velocità alle estremità di un oggetto di lunghezza iniziale L_0, ciò altro non è che il gradiente spaziale di velocità.

Dallo SR regionale, calcolando l'integrale, si ottiene lo ε regionale.

I più moderni ecocardiografi sono capaci di calcolare lo SR on-line e possono mostrare i risultati in tempo reale (Fig. 1A). La curva di ε regionale rappresenta la deformazione miocardica durante l'intero ciclo cardiaco.

Per convenzione, un valore negativo di ε rappresenta l'accorciamento (o assottigliamento) regionale, mentre un valore positivo rappresenta l'allungamento (o l'ispessimento)[14].

Dalle proiezioni apicali lo SR monodimensionale per la funzione longitudinale può essere misurato in tutti i segmenti dei due ventricoli, mentre lo SR radiale può solo essere misurato con le tecniche attuali dalla parete posteriore del ventricolo sinistro dalle proiezioni asse lungo e asse corto parasternali[14].

Weidemann et al.[17], in uno studio sperimentale, hanno dimostrato che nel miocardio normale il picco sistolico dello SR, ottenuto con ultrasuoni, correla in maniera significativa con il dp/dt (indice di funzione contrattile) mentre lo ε sistolico correla con la gettata sistolica, e quindi è maggiormente influenzato dalle condizioni di carico.

Sebbene un recente modello matematico proposto da Claus et al.[18] suggerisca una dipendenza da precarico e postcarico dello ε, ed in misura minore dello SR dal postcarico, le variazioni nello SR regionale possono essere più complesse essendo questo parametro fortemente correlato con la contrattilità come dimostrato da numerosi studi[17,19].

Strain rate: visualizzazione. Lo SR regionale può essere visualizzato come mappa di colore (Fig. 2) o come profilo[20].

Lo SR per la funzione radiale codifica in blu l'ispessimento ed in giallo l'assottigliamento. Per la funzione longitudinale, l'accorciamento è codificato in giallo e l'allungamento in blu. L'assenza di deformazione in entrambi i casi è codificata in verde.

I valori di SR lungo le pareti miocardiche del ventricolo sinistro sono relativamente omogenei, al contrario delle velocità miocardiche che presentano invece un gradiente base-apice, perché il segmento basale risulta

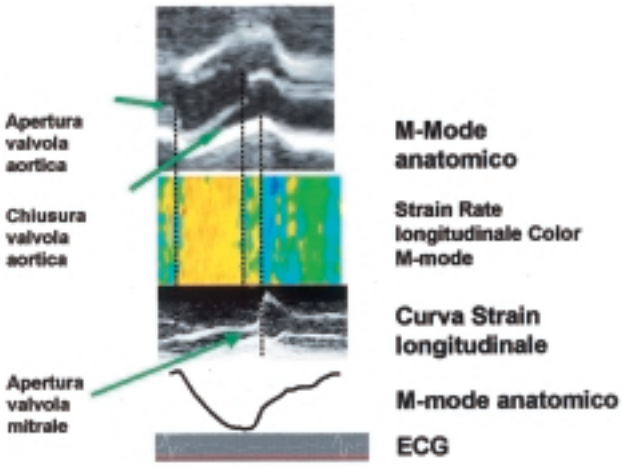

Figura 2. *Lo strain rate regionale può essere visualizzato come mappa di colore. Per la funzione longitudinale, l'accorciamento è codificato in giallo e l'allungamento in blu. L'assenza di deformazione in entrambi i casi è codificata in verde. Ogni curva dello strain regionale può essere divisa in componenti rappresentanti le diverse fasi del ciclo cardiaco. Tale suddivisione viene effettuata con software dedicati (Speqle 4, Leuven, Belgio) che consentono di allineare nella stessa immagine le curve di strain e strain rate con eventi meccanici globali, quali apertura e chiusura della mitrale e dell'aorta per il ventricolo sinistro.*

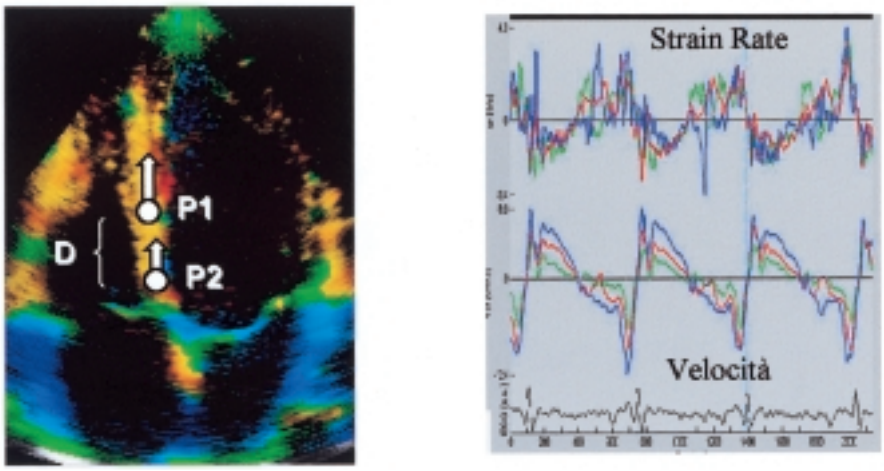

A B

Figura 1. A: *per calcolare lo strain rate regionale, la differenza istantanea fra due velocità miocardiche regionali (V_1 e V_2) è divisa da una distanza fissa predeterminata (D) fra i due punti di misurazione (P1 e P2).* B: *una curva normale di strain rate regionale non è molto dissimile da quella delle velocità miocardiche, solo la polarità risulta invertita quando si valuta la funzione longitudinale.*

- Copyright - Il Pensiero Scientifico Editore downloaded by IP 216.73.216.2 Thu, 10 Jul 2025, 05:46:20

influenzato per trascinamento, dal movimento dell'anulus[20] (Fig. 3).

Nella parete libera del ventricolo destro la distribuzione dello SR regionale è meno omogenea[20], in accordo con differenze strutturali della parete libera del ventricolo destro (segmento basale liscio ed un segmento medio-apicale trabecolato) (Fig. 4).

Una curva normale di SR regionale non è molto dissimile da quella delle velocità miocardiche, solo la polarità risulta invertita quando si valuta la funzione longitudinale (Figg. 3 e 5).

La qualità dello SR regionale è estremamente dipendente dall'angolo di incidenza, dal frame rate e dal *noise*[20]. La presenza di *noise* nelle velocità miocardiche verrà esponenzialmente amplificata nel calcolo dello SR[20].

Ogni curva dello ε regionale può essere divisa in componenti rappresentanti le diverse fasi del ciclo cardiaco. Tale suddivisione viene effettuata con software dedicati (Speqle 4, Leuven, Belgio) che consentono di allineare nella stessa immagine le curve di ε e SR con eventi meccanici globali, quali apertura e chiusura della mitrale e dell'aorta per il ventricolo sinistro, ovvero la tricuspide e la polmonare per il timing dello ε/SR regionale del ventricolo destro.

I valori normali per lo ε e lo SR sia negli adulti che nei bambini sono stati recentemente pubblicati[21,22].

Limitazioni. Come tutte le tecniche Doppler monodimensionali, anche lo ε/SR imaging è angolo-dipendente. Pertanto, bisogna allineare il fascio ultrasonoro con la parete cardiaca da studiare con grande cura.

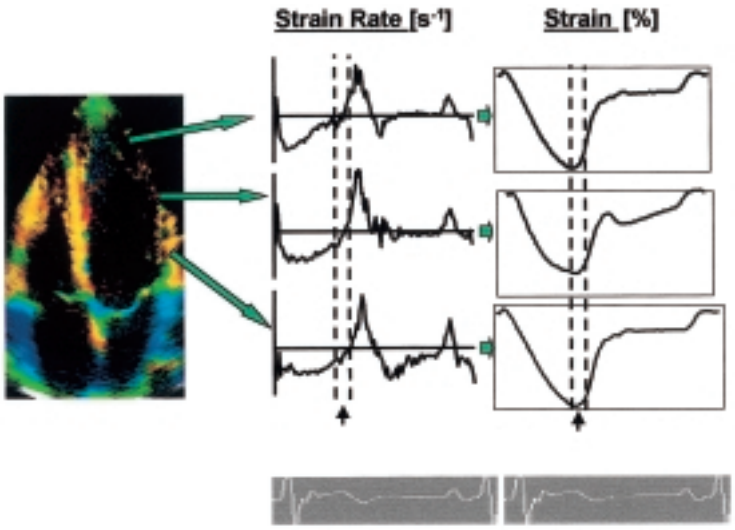

Figura 3. *Esempio di curva di strain rate e strain della parete libera del ventricolo sinistro (funzione longitudinale). Notare che la polarità della curva dello strain rate risulta opposta a quella delle velocità miocardiche.*

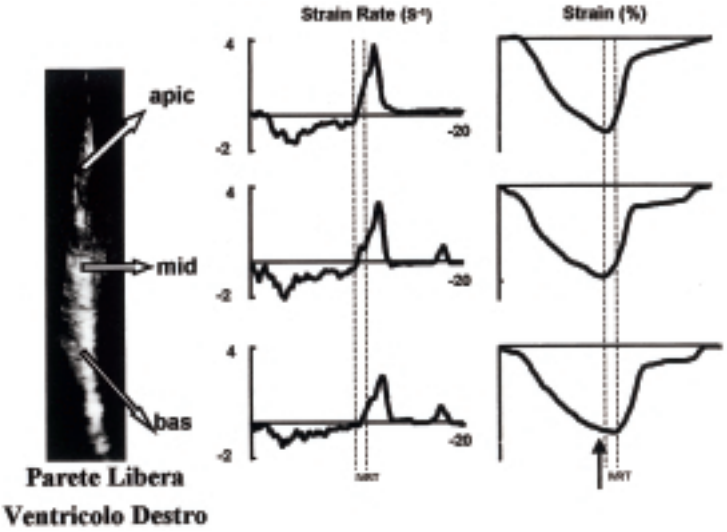

Figura 4. *Esempio di curva di strain rate e strain della parete libera del ventricolo destro. Notare i valori più alti di strain rate e strain nel segmento medio. IVRT = tempo di rilasciamento isovolumetrico.*

- Copyright - Il Pensiero Scientifico Editore downloaded by IP 216.73.216.2 Thu, 10 Jul 2025, 05:46:20

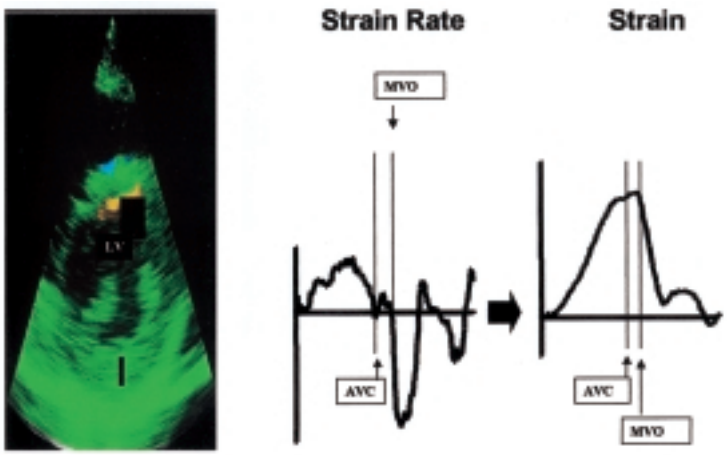

Figura 5. *Valutazione della funzione radiale del ventricolo sinistro (LV) mediante strain rate e strain dalla proiezione parasternale asse corto. Ad oggi, la funzione radiale regionale può essere studiata solo dalla parete posteriore del LV in proiezione parasternale asse lungo ed asse corto. Notare la polarità dello strain e dello strain rate che per la funzione radiale è opposta alla polarità dello strain e strain rate per la funzione longitudinale. AVC = chiusura della valvola aortica; MVO = apertura della valvola mitrale.*

Un altro limite è la maggiore suscettibilità al *noise* dello SR. Infatti, lo SR è ottenuto da due velocità miocardiche regionali ed il calcolo necessario per ottenere lo SR amplifica ogni *noise* presente nelle velocità miocardiche. Ciò può essere fortemente ridotto utilizzando un alto frame rate e ricorrendo al valore medio ottenuto da tre cicli cardiaci.

Possibili applicazioni cliniche in cardiologia pediatrica

Indipendentemente dalla tecnica utilizzata, un'adeguata valutazione del ventricolo destro risulta difficoltosa a causa della complessa geometria di questa cavità e della fisiologia della circolazione polmonare. In condizioni normali il ventricolo destro ha una forma tale da non poter essere assimilata a nessun modello geometrico, sebbene si sia tentato di ricondurre la sua morfologia a quella di una piramide a base triangolare, con o senza un tratto di efflusso di forma cilindrica. Tali approssimazioni geometriche sono a nostro avviso imperfette e costituiscono una prima fonte di errore nello studio del ventricolo destro. Inoltre, qualsiasi tentativo di definizione volumetrica di questa cavità è ulteriormente complicato da eventuali modificazioni delle condizioni di carico frequentemente rilevabili nelle cardiopatie congenite.

Lo ε e lo SR imaging, al contrario, non hanno necessità di approssimazioni geometriche, e riflettendo aspetti diversi della meccanica cardiaca (lo ε, precarico e postcarico, lo SR, la contrattilità), potrebbero avere una grande importanza nella gestione delle cardiopatie congenite con sovraccarico sistolico e diastolico del ventricolo destro.

Cardiopatie congenite con sovraccarico sistolico del ventricolo destro. L'utilizzo dello ε/SR imaging nelle cardiopatie congenite con sovraccarico sistolico del ventricolo destro, potrebbe essere estremamente utile nel monitorare la funzione contrattile del ventricolo. Infatti, mentre lo ε, essendo un parametro carico-dipendente, diminuisce proporzionalmente al grado di ostruzione all'efflusso ventricolare, lo SR quantizza lo stato della contrattilità regionale. Ciò potrebbe consentire di meglio pianificare il timing chirurgico, specie in quei pazienti in cui il gradiente transvalvolare polmonare ha valori (fra 50 e 70 mmHg) per i quali non c'è consensus unanime alla chirurgia.

Tetralogia di Fallot. Weidemann et al.[23], usando lo SR e lo ε, hanno valutato la funzione miocardica regionale del ventricolo destro e del ventricolo sinistro in pazienti con tetralogia di Fallot corretta. Nel loro studio Weidemann et al. hanno dimostrato che le proprietà di deformazione miocardica nella parete libera del ventricolo destro erano omogeneamente ridotte. Inoltre, anche la funzione miocardica regionale sia longitudinale che radiale del ventricolo sinistro erano significativamente ridotte. Il coinvolgimento del ventricolo sinistro in pazienti con tetralogia di Fallot corretta è dovuto ad 1) ipossia pre e perioperatoria e 2) all'alterata geometria del ventricolo sinistro in presenza di un ventricolo destro dilatato.

Questo dato ottenuto con l'applicazione dello ε/SR è in accordo con la ridotta capacità funzionale del ventricolo sinistro in questi pazienti valutata con angioscintigrafia[24] e con la presenza di fibrosi miocardica nelle pareti del ventricolo sinistro dimostrata da studi istologici[25].

Al contrario, le velocità miocardiche che misurano solo il movimento cardiaco regionale, nella parete posteriore del ventricolo sinistro erano aumentate, probabilmente per l'influenza dell'alterato movimento cardiaco globale (confermato dal movimento paradosso del setto) e per l'anomalo trascinamento esercitato dal ventricolo destro dilatato[23].

Questo dato è di grande interesse poiché la valutazione "ad occhio" della contrattilità globale del ventri-

- Copyright - Il Pensiero Scientifico Editore downloaded by IP 216.73.216.2 Thu, 10 Jul 2025, 05:46:20

colo sinistro, frequentemente utilizzata nella pratica clinica, valuta solo il movimento miocardico regionale e non la deformazione miocardica. Pertanto, tutte le tecniche basate sul movimento miocardico porterebbero ad una sostanziale sovrastima della funzione ventricolare in questi pazienti[23].

Stenosi polmonare. Studi preliminari dimostrano che lo ε/SR imaging può essere utile nel quantificare la funzione del ventricolo destro mostrando valori di ε ridotti in maniera omogenea lungo la parete libera del ventricolo destro in pazienti con stenosi polmonare[26]. Tuttavia, ulteriori studi sono necessari per valutare l'abilità dello SR nel monitorare la contrattilità del ventricolo destro.

Cardiopatie congenite con sovraccarico diastolico del ventricolo destro. L'utilizzo dello ε/SR imaging nelle cardiopatie congenite con sovraccarico di volume potrebbe essere utile nel monitorare la funzione contrattile del ventricolo destro. Infatti, mentre lo ε, essendo un parametro carico-dipendente, dovrebbe aumentare proporzionalmente al grado di sovraccarico di volume, lo SR, indice di contrattilità, dovrebbe presentare un andamento sovrapponibile a quello della curva di Frank-Starling. Pertanto, in questi pazienti la quantizzazione della funzione miocardica regionale destra, con ε/SR imaging, potrebbe consentire di monitorare l'entità del sovraccarico di volume (ε) e l'andamento della funzione contrattile (SR).

Difetto interatriale. Nei pazienti con difetto interatriale e significativo shunt sinistro-destro, lo ε/SR imaging è in grado di monitorare variazioni nelle proprietà di deformazione nella parete libera del ventricolo destro (marcato aumento dei valori di ε per il sovraccarico di volume), mentre dopo chiusura del difetto dimostra un ritorno ai valori normali[26]. L'uso dei nuovi indici di deformazione miocardica potrebbe rivelarsi utile nel monitoraggio della deformazione miocardica ventricolare destra soprattutto in quei pazienti dove, per la presenza di un piccolo difetto interatriale e per la normale funzione ventricolare destra suggerita dall'ecocardiografia convenzionale, l'utilità della chiusura del difetto è ancora oggetto di discussione.

Cardiopatie congenite con sovraccarico sistolico del ventricolo sinistro. Claus et al.[18], nel loro modello matematico in cui la contrattilità ventricolare sinistra era mantenuta costante, dimostravano come gli indici di deformazione miocardica, in particolare lo ε, si riducono con l'aumentare del postcarico ed aumentano con l'aumentare del precarico.

Tuttavia, la contrattilità miocardica spesso non è normale nel corso delle valvulopatie e l'impatto delle alterazioni combinate di postcarico, precarico e contrattilità miocardica sugli indici di deformazione miocardica deve ancora essere chiarito.

Ad oggi, solo Kowalski et al.[27] hanno studiato il comportamento degli indici di deformazione miocardica in pazienti con stenosi aortica associata. In questo studio, gli autori dimostrano come gli indici di deformazione miocardica correlino con l'area valvolare aortica, evidenziando differenze nella risposta miocardica regionale all'aumento di postcarico. Ancora una volta le velocità miocardiche non erano in grado di correlare con l'area valvolare aortica[27].

Cardiopatie congenite con sovraccarico diastolico del ventricolo sinistro. Sebbene l'ecocardiografia convenzionale presenti numerosi indici per valutare il grado di rigurgito valvolare e la funzione ventricolare, ad oggi c'è grande controversia sul timing chirurgico dell'insufficienza aortica e mitralica specie in pazienti asintomatici. Grande peso in questa decisione è dato alla valutazione della funzione contrattile globale del ventricolo sinistro. Tuttavia, la frazione di eiezione così come la frazione di accorciamento valutano solo la funzione radiale del ventricolo sinistro, tralasciando la funzione longitudinale. Alcuni studi hanno dimostrato come la funzione longitudinale del ventricolo sinistro sia già ridotta in pazienti asintomatici con insufficienza aortica severa e buona frazione di eiezione[28]. Inoltre, la funzione longitudinale correlava in questo studio con la capacità di esercizio cardiopolmonare[28]. Pertanto, l'utilizzo degli indici di deformazione miocardica regionale, in grado di valutare la funzione radiale ma anche la funzione longitudinale miocardica regionale, potrebbe fornire un utile parametro nella valutazione dei pazienti con rigurgito valvolare specie per il timing chirurgico.

Anomalie coronariche. Lo ε/SR imaging è già stato utilizzato nel monitorare la funzione ventricolare sinistra in pazienti con anomala origine della coronaria sinistra dall'arteria polmonare prima e dopo reimpianto della coronaria[29] e nel loro follow-up a lungo termine[30].

In condizioni basali, sia la funzione regionale miocardica radiale che longitudinale del ventricolo sinistro erano omogeneamente ridotte, mentre dopo reimpianto delle coronarie i nuovi indici di deformazione miocardica evidenziavano una differenza nel recupero della funzione radiale (che si normalizzava dopo 5 mesi) e della funzione longitudinale (ancora significativamente ridotta dopo 1 anno), nonostante un'apparente normale frazione di accorciamento valutata con ecocardiografia convenzionale.

Poiché le fibre subendocardiche sono le più sensibili all'ischemia, l'ischemia cronica e diffusa, coinvolgendo principalmente le fibre sottoendocardiche che sono le maggiori determinanti della funzione longitudinale, può aver provocato fibrosi subendocardica e quindi spiegare i ridotti indici di funzione longitudinale da noi osservati nei pazienti con anomala origine della coronaria sinistra dall'arteria polmonare[29,30].

- Copyright - Il Pensiero Scientifico Editore downloaded by IP 216.73.216.2 Thu, 10 Jul 2025, 05:46:20

Valutazione del ventricolo destro post Senning. Le misurazioni dello ε e dello SR hanno già dimostrato di essere in grado di differenziare e quantizzare la funzione miocardica regionale del ventricolo sistemico da quella del ventricolo normale in bambini dopo intervento di Senning[26].

I valori di ε/SR misurati in questi pazienti correlano con la frazione di eiezione del ventricolo destro valutata con risonanza magnetica, suggerendo che lo ε/SR imaging può essere un utile nuovo parametro per quantizzare la funzione del ventricolo sistemico e per meglio seguire nel tempo questi pazienti.

Monitoraggio terapeutico. La valutazione di nuove strategie terapeutiche, farmacologiche e non (resincronizzazione, ablazione, ecc.) che possano influenzare la funzione ventricolare potrebbe beneficiare di una tecnica di imaging come lo ε/SR imaging non invasiva, economica, con alta sensibilità.

Gli indici ecocardiografici convenzionali utilizzati per monitorare variazioni funzionali (frazione di accorciamento e frazione di eiezione) e morfologiche del ventricolo sinistro (massa e massa indicizzata) hanno scarsa sensibilità, così ad oggi per individuare variazioni nella funzione ventricolare o nella massa ventricolare sinistra sono necessari lunghi periodi di follow-up, con variazioni spesso misurabili solo a livello di gruppo.

Ciò comporta l'assunzione per lunghi periodi di tempo da parte del paziente di farmaci che, quando non si mostrano dannosi, sono inefficaci nel ridurre il danno d'organo o nel migliorare la funzione miocardica, con ricadute di carattere economico sulla spesa sanitaria non trascurabili.

Lo ε/SR imaging, al contrario, è dotato di una maggiore sensibilità come dimostrato da studi sperimentali rispetto agli indici ecocardiografici tradizionali. Questo vantaggio è chiaramente dimostrato nello studio clinico condotto da Di Salvo et al.[31] nel quale lo SR era in grado di individuare un miglioramento sia a livello individuale sia a livello di gruppo nella funzione miocardica regionale dopo 4 mesi di terapia antiossidante con un nuovo farmaco (idebenone) in pazienti con cardiomiopatia ipertrofica secondaria ad atassia di Friedreich. Ciò consentiva la precoce discriminazione fra responder e non responder al nuovo trattamento. Questi dati erano in marcato contrasto con i dati delle velocità miocardiche (immodificate durante l'intero trattamento) e gli indici ecocardiografici convenzionali, in grado di individuare variazioni nella massa ventricolare sinistra solo dopo 12 mesi ed a livello di gruppo[31].

Se tale sensibilità nell'apprezzare variazioni nella funzione miocardica regionale venisse confermata da altri studi clinici, l'utilizzo degli indici di deformazione miocardica potrebbe portare ad un più stretto monitoraggio terapeutico in pazienti altrimenti costretti ad un lungo follow-up terapeutico per la valutazione dell'efficacia o meno della terapia, con ovvi vantaggi per il paziente, che potrebbe essere indirizzato verso una nuova terapia o una modifica della posologia, e per l'impatto di spesa sulla sanità.

Conclusioni

Lo ε/SR imaging è una nuova tecnica di imaging in grado di quantizzare la deformazione miocardica regionale. La sua applicazione in cardiologia pediatrica potrebbe portare ad una più accurata valutazione della funzione ventricolare destra, indipendente da assunti geometrici, e ad un miglior follow-up della funzione ventricolare consentendo una più sensibile valutazione dell'efficacia terapeutica e del timing chirurgico in questi pazienti.

Riassunto

Recentemente è stato proposto un nuovo approccio per quantizzare la funzione miocardica regionale: lo "strain rate" e lo "strain rate imaging".

Questi nuovi indici di deformazione miocardica possono essere utilizzati per quantizzare la funzione miocardica regionale longitudinale e radiale del ventricolo sinistro e del ventricolo destro. I valori normali dello strain e dello strain rate imaging sono già stati determinati sia negli adulti che nei bambini.

L'uso di questi nuovi indici di deformazione miocardica può essere di grande importanza nel management di pazienti con cardiopatie congenite. Infatti, la valutazione della funzione ventricolare in questi pazienti è estremamente difficile con ecocardiografia mono e bidimensionale a causa della complessa morfologia del ventricolo destro e dell'alterata geometria del ventricolo sinistro.

Questa rassegna vuole dare un'introduzione ai principi fisici di questo nuovo approccio, alla modalità di acquisizione dei dati e alle possibili applicazioni cliniche in cardiologia pediatrica.

Parole chiave: Cardiopatia congenita; Funzione ventricolare; Tissue Doppler imaging.

Bibliografia

1. Yamada H, Oki T, Tabata T, Iuchi A, Ito S. Assessment of left ventricular systolic wall motion velocity with pulsed tissue Doppler imaging: comparison with peak dp/dt of the left ventricular pressure curve. J Am Soc Echocardiogr 1998; 11: 442-9.
2. Leone BJ, Norris RM, Safwat A, Foex P, Ryder WA. Effects of progressive myocardial ischemia on systolic function, diastolic dysfunction, and load dependent relaxation. Cardiovasc Res 1992; 26: 422-9.
3. Strotmann JM, Richter A, Kukulski T, et al. Doppler myocardial imaging in the assessment of regional myocardial

- Copyright - Il Pensiero Scientifico Editore downloaded by IP 216.73.216.2 Thu, 10 Jul 2025, 05:46:20

function in longitudinal direction pre- and post-PTCA. Eur J Echocardiogr 2001; 2: 178-86.
4. Trambaiolo P, Tonti G, Salustri A, Fedele F, Sutherland GR. New insights into regional systolic and diastolic left ventricular function with tissue Doppler echocardiography: from qualitative analysis to a quantitative approach. J Am Soc Echocardiogr 2001; 14: 85-95.
5. Pacileo G, De Cristofaro M, Russo MG, Sarubbi B, Pisacane C, Calabro R. Hypertrophic cardiomyopathy in pediatric patients: effect of verapamil on regional and global left ventricular diastolic function. Can J Cardiol 2000; 16: 146-52.
6. Severino S, Caso P, Galderisi M, et al. Use of pulsed Doppler tissue imaging to assess regional left ventricular diastolic dysfunction in hypertrophic cardiomyopathy. Am J Cardiol 1998; 82: 1394-8.
7. D'hooge J, Heimdal A, Jamal F, et al. Regional strain and strain rate measurements by cardiac ultrasound: principles, implementation and limitations. Eur J Echocardiogr 2000; 1: 154-70.
8. Weidemann F, Kowalski M, D'hooge J, Bijnens B, Sutherland GR. Doppler myocardial imaging. A new tool to assess regional inhomogeneity in cardiac function. Basic Res Cardiol 2001; 96: 595-605.
9. Heimdal A, Stoylen A, Torp H, Skjaerpe T. Real-time strain rate imaging of the left ventricle by ultrasound. J Am Soc Echocardiogr 1998; 11: 1013-9.
10. Urheim S, Edvardsen T, Torp H, Angelsen B, Smiseth OA. Myocardial strain by Doppler echocardiography. Validation of a new method to quantify regional myocardial function. Circulation 2000; 102: 1158-64.
11. Edvardsen T, Gerber BL, Garot J, Bluemke DA, Lima JA, Smiseth OA. Quantitative assessment of intrinsic regional myocardial deformation by Doppler strain rate echocardiography in humans: validation against three-dimensional tagged magnetic resonance imaging. Circulation 2002; 106: 50-6.
12. Therrien J, Siu SC, McLaughlin PR, Liu PP, Williams WG, Webb GD. Pulmonary valve replacement in adults late after repair of tetralogy of Fallot: are we operating too late? J Am Coll Cardiol 2000; 36: 1670-5.
13. Sutherland GR, Stewart MJ, Groundstroem KW, et al. Color Doppler myocardial imaging: a new technique for the assessment of myocardial function. J Am Soc Echocardiogr 1994; 7: 441-58.
14. Hatle L, Sutherland GR. Regional myocardial function: a new approach. Eur Heart J 2000; 21: 1337-57.
15. Rademakers FE, Bogart J. Left ventricular myocardial tagging. Int J Card Imaging 1997; 13: 233-45.
16. Voigt JU, Arnold MF, Karlsson M, et al. Assessment of regional longitudinal myocardial strain rate derived from Doppler myocardial imaging indexes in normal and infarcted myocardium. J Am Soc Echocardiogr 2000; 13: 588-98.
17. Weidemann F, Jamal F, Sutherland GR, et al. Myocardial function defined by strain rate and strain during alterations in inotropic states and heart rate. Am J Physiol 2002; 283: H792-H799.
18. Claus P, Bijnens B, Weidemann F, et al. Post-systolic thickening in regional ischemic myocardium a mechanical explanation based on the comparison of mathematical modelling with data from various experimental ischemic substrates. Cardiovasc Res 2003, in press.
19. Greenberg NL, Firstenberg MS, Castro PL, et al. Doppler-derived myocardial systolic strain rate is a strong index of left ventricular contractility. Circulation 2002; 105: 99-105.
20. Sutherland GR, Hatle L, Radermakers FE, Claus P, D'hooge J, Bijnens B. Doppler myocardial imaging - a textbook. Leuven: University Press, 2002: 59-98.
21. Kowalski M, Kukulski T, Jamal F, et al. Can natural strain and strain rate quantify regional myocardial deformation? A study in healthy subjects. Ultrasound Med Biol 2001; 27: 1087-97.
22. Weidemann F, Eyskens B, Jamal F, et al. Quantification of regional left and right ventricular radial and longitudinal function in healthy children using ultrasound based strain rate and strain imaging. J Am Soc Echocardiogr 2002; 15: 20-8.
23. Weidemann F, Eyskens B, Mertens L, et al. Quantification of regional right and left ventricular function by ultrasonic strain rate and strain indexes after surgical repair of tetralogy of Fallot. Am J Cardiol 2002; 90: 133-8.
24. Kondo C, Nakazawa M, Kusakabe K, Momma K. Left ventricular dysfunction on exercise long-term after total repair of tetralogy of Fallot. Circulation 1995; 92 (Suppl II): II250-II255.
25. Niezen RA, Helbing WA, van der Wall EE, van der Geest RJ, Rebergen SA, de Roos A. Biventricular systolic function and mass studied with MR imaging in children with pulmonary regurgitation after repair for tetralogy of Fallot. Radiology 1996; 201: 135-40.
26. Weidemann F, Eyskens B, Sutherland GR. New ultrasound methods to quantify regional myocardial function in children with heart disease. Pediatr Cardiol 2002; 23: 292-306.
27. Kowalski M, Herbots L, Weidemann F, et al. One-dimensional ultrasonic strain and strain rate imaging: a new approach to the quantitation of regional myocardial function in patients with aortic stenosis. Circulation 2003, in press.
28. Vinereanu D, Ionescu AA, Fraser AG. Assessment of left ventricular long axis contraction can detect early myocardial dysfunction in asymptomatic patients with severe aortic regurgitation. Heart 2001; 85: 30-6.
29. Mertens L, Weidemann F, Sutherland GR. Left ventricular function before and after repair of an anomalous left coronary artery arising from the pulmonary trunk. Cardiol Young 2001; 11: 79-83.
30. Di Salvo G, Mertens L, Eyskens B, et al. Left ventricular function in patients with abnormal left coronary artery arising from the pulmonary artery late post-repair: an ultrasound-based regional strain and strain rate imaging study. (abstr) Eur J Echocardiogr 2002; 3: 124.
31. Di Salvo G, Weidemann F, Mertens L, et al. The results of long-term idebenone therapy for myocardial involvement in Friedreich's ataxia: a strain and strain rate imaging study. (abstr) Eur Heart J 2002; 4: 231.