

L'ecocardiografia transesofagea e transtoracica nel monitoraggio di un nuovo sistema endovascolare di assistenza ventricolare sinistra

Emanuele Catena, Filippo Milazzo, Roberto Paino, Giuseppe Pittella, Andrea Garatti*, Tiziano Colombo*, Antonio Mantero**, Ettore Vitali*, Mario Merli

U.O. di Anestesia e Unità di Cure Intensive Cardiotoraciche, *U.O. di Cardiocirurgia, Dipartimento Cardio-Toraco-Vascolare "A. De Gasperis", Azienda Ospedaliera Niguarda Ca' Granda, **U.O. di Cardiologia, Azienda Ospedaliera San Paolo, Milano

Key words:
Echocardiography;
Heart failure.

We report our experience with echocardiography to guide the placement of a new left ventricular assist device, the Impella® Recover 100, and to monitor its functioning.

We monitored the introduction of 4 Impella® Recover 100 devices in 2 patients by means of the transesophageal approach in the operating room, and thereafter we monitored the functioning of the devices by means of the multisection transthoracic approach in the intensive coronary care unit.

The first Impella® placement was performed in a patient as a "bridge" to heart transplantation, whereas the other three placements were performed in a patient as "recovery" for acute myocarditis.

In all patients transesophageal echocardiography turned out to be a valuable tool to monitor the introduction and the perioperative hemodynamic management of the Impella® device. In the early postoperative phase, transthoracic echocardiography allowed us to assess any pump displacement, and optimize biventricular function and adequate inotropic support.

In conclusion, transthoracic and transesophageal echocardiography resulted in a valuable method for monitoring the correct placement and functioning of the left ventricular assist device Impella® Recover 100.

(Ital Heart J Suppl 2003; 4 (5): 428-432)

© 2003 CEPI Srl

Ricevuto il 7 gennaio 2003; nuova stesura l'8 aprile 2003; accettato il 9 aprile 2003.

Per la corrispondenza:
Dr. Emanuele Catena
Via Annunzio Cervi, 4
20161 Milano
E-mail:
emanuele.catena@tin.it

Introduzione

La progettazione e lo sviluppo dei sistemi di assistenza ventricolare hanno avuto un notevole impulso, negli ultimi anni, per l'aumento dei pazienti con grave deficit contrattile sottoposti ad intervento cardiocirurgico e di quelli in attesa di trapianto cardiaco che presentano deterioramento acuto delle condizioni cliniche ed emodinamiche¹⁻³.

Attualmente è in corso di validazione l'uso di un nuovo sistema endovascolare di supporto meccanico al ventricolo sinistro denominato "Impella® Recover 100" (IR 100, Impella Cardiotechnik AG, Aachen, Germania) utilizzato, fino ad oggi, in un numero limitato di casi come "recovery" post-cardiotomico.

L'IR 100 è una micropompa assiale endovascolare che, posta in posizione transvalvolare aortica, aspira il sangue dal ventricolo sinistro e lo reimmette in aorta ascendente attraverso tre fori di uscita, con un flusso continuo (Fig. 1). La pompa, che può lavorare a nove diversi livelli di perfor-

mance (P1 → P9) ognuno dei quali corrisponde ad un incremento di portata di circa il 10%, è in grado di fornire una portata massima di 4.5 ± 0.5 l/min^{4,5}.

I vantaggi dell'IR 100, rispetto ai ventricoli artificiali, sono le dimensioni notevolmente contenute e la possibilità di applicazione senza ricorrere alla circolazione extracorporea (CEC). Inoltre, rispetto ai sistemi tradizionali, non richiede scoagulazione. Il limite è rappresentato dalla durata del suo utilizzo che, attualmente, non deve superare i 7 giorni di applicazione.

Le attuali indicazioni cliniche all'impiego dell'IR 100 sono la sindrome da bassa portata dopo CEC (miocardio stordito) e l'assistenza circolatoria negli interventi di rivascolarizzazione coronarica senza CEC⁶; le potenziali indicazioni sono il "bridge" o al trapianto cardiaco o all'applicazione di altri sistemi di assistenza ventricolare e lo shock cardiogeno durante infarto miocardico acuto.

Il metodo previsto dal costruttore per ottenere il corretto posizionamento del device e per sorvegliare in continuo il fun-

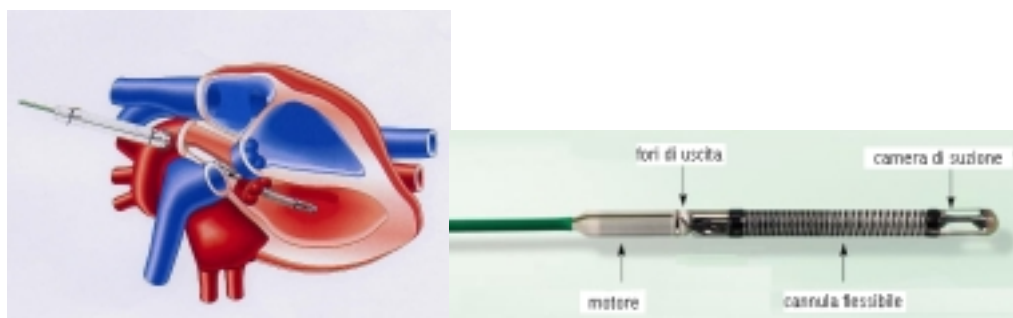


Figura 1. A destra si evidenzia la pompa Impella® Recover 100 con le sue componenti: la camera di suzione che aspira il sangue dal ventricolo sinistro, la cannula flessibile, i fori di uscita che immettono il sangue in aorta ascendente, l'alloggiamento del motore elettrico; a sinistra l'Impella® Recover 100 nel contesto delle strutture anatomiche circostanti (autorizzazione della Impella Cardiotechnik AG, Aachen, Germania).

zionamento, prevede la valutazione della morfologia della curva di pressione rilevata attraverso due trasduttori, che registrano la differenza di pressione fra ventricolo sinistro e aorta ascendente. La curva può essere visualizzata in continuo sul display della centralina di controllo, esterna al paziente, alla quale è connesso il device.

Accanto a questo sistema di monitoraggio, abbiamo utilizzato l'ecocardiografia: in sala operatoria per guidare il cardiocirurgo nel posizionamento e nel controllo del corretto funzionamento, nel periodo postoperatorio per monitorare il normale funzionamento del device e per mantenere l'equilibrio emodinamico.

Nel nostro centro, il device IR 100 è stato applicato, a tutt'oggi, in 2 pazienti. Dopo una breve esposizione dei casi clinici, riteniamo che possa essere utile riportare la nostra esperienza di utilizzo dell'ecocardiografia transesofagea (ETE) e transtoracica (ETT).

Descrizione dei casi

Caso 1. Nel primo caso l'IR 100 è stato impiegato come "bridge" al trapianto cardiaco in una donna di 57 anni affetta da cardiopatia ipocinetica post-ischemica prossima allo shock cardiogeno. L'indicazione è stata posta per prevenire un danno d'organo incipiente e in considerazione delle caratteristiche favorevoli di istocompatibilità della paziente che facevano prevedere tempi brevi di attesa per un'adeguata donazione d'organo. Dopo 3 giorni, infatti, la paziente è stata trapiantata con successo.

Caso 2. Nel secondo caso l'IR 100 è stato impiegato come "recovery" in un giovane paziente affetto da miocardite fulminante e conseguente danno multiorgano per un periodo complessivo di 19 giorni. In questo paziente, il device è stato sostituito una prima volta, dopo 24 ore, per malfunzionamento dovuto ad un eccessivo avanzamento della pompa in ventricolo sinistro, e una seconda volta, dopo 9 giorni, per la persistenza di uno stato di oligoanuria, di emodinamica instabile e di danno d'organo, in regressione, ma ancora presente oltre il

limite massimo di utilizzo dell'IR 100 consigliato dal costruttore. Durante il periodo di utilizzo dell'IR 100 abbiamo rilevato un progressivo incremento della frazione di eiezione dal 10 al 55% e un miglioramento delle condizioni generali, con graduale recupero delle funzioni d'organo, che ha reso possibile la dimissione del paziente dal reparto di terapia intensiva dopo 30 giorni dal ricovero.

In tabella I sono riportate le misure ecocardiografiche effettuate nei 2 pazienti, dopo 24 ore dall'impianto dell'IR 100 ed il giorno della rimozione del device.

Discussione

Per la comprensione degli aspetti ecocardiografici, deve essere ricordata la tecnica cardiocirurgica di posizionamento del device: essa prevede l'utilizzo di una piccola protesi tubulare che viene anastomizzata all'aorta ascendente a 5-6 cm dal piano valvolare con clampaggio tangenziale, a cuore battente senza l'ausilio della CEC (Fig. 2). Il device viene introdotto attra-

Tabella I. Dati ecocardiografici postoperatori.

	24 ore	3 ^a giornata
Caso "bridge"		
VTDVS (ml)	124	120
DTDVS supero-inferiore (mm)	87	86
DTDVS latero-laterale (mm)	53	52
Indice di sfericizzazione	1.64	1.65
FEVS (%)	15	15
Caso "recovery"		
VTDVS (ml)	121	95
DTDVS supero-inferiore (mm)	78	81
DTDVS latero-laterale (mm)	53	46
Indice di sfericizzazione	1.47	1.76
FEVS (%)	10	55

DTDVS = diametro telediastolico ventricolare sinistro; FEVS = frazione di eiezione ventricolare sinistra; VTDVS = volume telediastolico ventricolare sinistro.

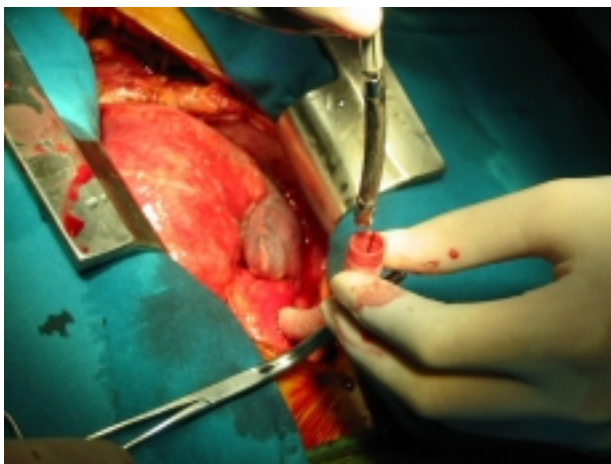


Figura 2. L'Impella® Recover 100 mentre viene introdotto dal cardiocirurgo nella protesi tubulare anastomizzata all'aorta ascendente.

verso la protesi e fatto avanzare fino al corretto posizionamento in sede transvalvolare aortica con la punta collocata nel tratto di efflusso del ventricolo sinistro ad una distanza consigliata dal produttore di 4-5 cm dal piano valvolare aortico.

L'ecocardiografia in sala operatoria prima del posizionamento. L'esame ETE deve innanzitutto confermare l'assenza di una patologia di tutto il tratto di efflusso del ventricolo sinistro (aorta ascendente, semilunari aortiche ed anulus) e dell'apparato valvolare mitralico.

In nessuno dei 2 casi sono state dimostrate patologie o anomalie strutturali che costituissero una controindicazione all'impianto. A tal proposito abbiamo provveduto a:

- visualizzare la parte ascendente dell'aorta toracica, sede dell'impianto della protesi tubulare, per escludere la presenza di calcificazioni, di placche aterosclerotiche o di dilatazioni aneurismatiche;
- escludere un'insufficienza o una stenosi della valvola aortica ed una dilatazione dell'anulus, che rappresentano una controindicazione assoluta alla procedura; la misura bidimensionale dell'anulus aortico corrispondeva a 1.9 cm nel caso "bridge" e 2.1 cm nel caso "recovery";
- dimostrare che il setto interventricolare fosse di spessore tale da poter escludere un'ipertrofia potenzialmente ostruttiva del tratto di efflusso del ventricolo sinistro;
- valutare la valvola mitrale con particolare attenzione al lembo anteriore mitralico (LAM) che non fosse ispessito e, soprattutto, ridondante. La presenza di una displasia mixomatosa o di "systolic anterior motion" (effetto SAM) potrebbe causare un eccessivo contatto del device con il LAM che andrebbe ad ostruire i fori di suzione della pompa;
- escludere infine la presenza di formazioni trombotiche endocavitarie, di comunicazioni interatriali o interventricolari.

L'ecocardiografia in sala operatoria durante il posizionamento. Il monitoraggio ETE con sonda multiplana, attraverso la sezione longitudinale per l'aorta ascendente, ha reso possibile esplorare il tratto ascendente dell'aorta per una distanza di 6.4 cm dal piano valvolare nel caso "bridge", e per una distanza di 5.7 cm nel caso "recovery". Abbiamo ottenuto la continua visualizzazione della cannula dell'IR 100 dal momento dell'introduzione in aorta ascendente fino alla sede definitiva di impianto. Il device è risultato facilmente riconoscibile per i margini che, con tecnica ecocardiografica, vengono visualizzati come due linee parallele ecoriflettenti, una sorta di "binario" che termina con una punta arrotondata (Fig. 3). In tutti i casi il cardiocirurgo ha utilizzato, come unica guida per valutare la correttezza del posizionamento dell'IR 100, le indicazioni derivanti dall'ETE.

L'ecocardiografia ha permesso di:

- seguire l'avanzamento del device attraverso la valvola aortica, segnalando il mancato passaggio come ad esempio il malposizionamento in un seno di Valsalva. Nella nostra esperienza, il posizionamento transvalvolare aortico a cuore battente è sempre avvenuto con qualche difficoltà e dopo ripetuti tentativi a causa della tendenza del device ad inginocchiarsi nel seno di Valsalva non coronarico. Dopo aver superato le semilunari aortiche, il definitivo posizionamento della punta dell'IR 100 è avvenuto rapidamente senza particolari difficoltà;
- segnalare il raggiungimento della punta del device in prossimità della zona sovrastante il LAM. La punta del device, facilmente riconoscibile come una struttura sferica ed iperecogena, è stata posizionata, in entrambi i pazienti, all'altezza dell'apice del LAM senza impedirne la normale escursione. La distanza della punta del device dal piano valvolare aortico è risultata di 3.55 cm nel caso "bridge" e di 3.7 cm nel caso "recovery";
- verificare con la tecnica color Doppler che i fori di uscita e la turbolenza del flusso di immissione del san-

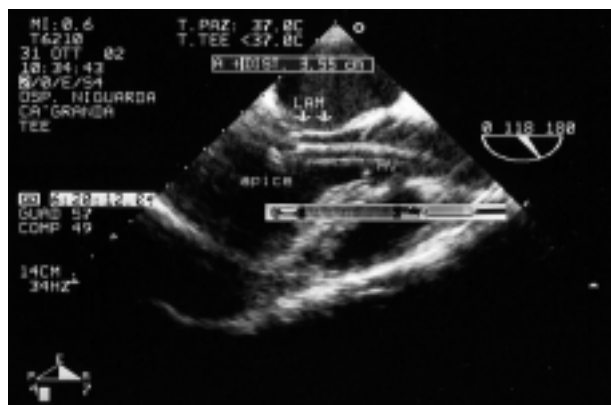


Figura 3. La sezione ecocardiografica longitudinale per l'aorta ascendente mostra il device nella corretta posizione transvalvolare aortica. È indicato l'apice del device, il piano valvolare aortico (AV) e il lembo anteriore mitralico (LAM). È stata sovrapposta una foto del device in dimensioni proporzionate.

gue in aorta ascendente risultassero correttamente collocati a più di 1.5-2 cm dagli osti coronarici, una distanza adeguata per evitare competizioni di flusso tra le turbolenze derivanti dall'immissione del sangue in aorta ascendente ed il circolo coronarico;

- guidare il mantenimento di un adeguato volume di riempimento della cavità ventricolare sinistra per evitare il contatto della pompa con le pareti ventricolari e il conseguente malfunzionamento da suzione. A tal proposito, ci siamo riferiti ai diametri e ai volumi cavitari che, nel singolo caso, soddisfacevano i requisiti funzionali del device, confrontandoli con i corrispondenti dati emodinamici ricavati dal catetere di Swan-Ganz (pressione atriale destra e pressione di incuneamento);
- accertare, prima del fissaggio definitivo del catetere, che la pompa, raggiunto il livello massimo di performance P9, non si dislocasse in ventricolo in virtù della sua stessa spinta propulsiva.

L'ecocardiografia nel periodo postoperatorio. Nei 2 casi descritti abbiamo giudicato sempre sufficiente la qualità delle immagini rilevate dalla finestra ETT. La tecnica ETT è risultata particolarmente vantaggiosa in quanto ci ha permesso di effettuare il monitoraggio ecocardiografico senza interferire con il risveglio del paziente e con lo svezzamento dalla ventilazione meccanica, completato nel caso "bridge" in prima giornata postoperatoria.

Durante tutto il periodo di utilizzo dell'IR 100, controlli ecocardiografici seriati sono stati ritenuti necessari per:

- verificare, come precedentemente descritto, che il volume di riempimento ventricolare sinistro fosse adeguato a sostenere il livello di performance del device, che abbiamo mantenuto costantemente a P7 in entrambi i casi;
- verificare una buona funzione ventricolare destra attraverso l'adeguamento continuo del supporto farmacologico. Sulla base dell'analisi della cinesi parietale, in entrambi i pazienti abbiamo ottimizzato il dosaggio dell'adrenalina in infusione endovenosa continua (0.05-0.1 γ /kg/min), associata a vasodilatatori polmonari selettivi

(inalazione di monossido di azoto a 20-30 ppm) e a vasodilatatori sistemici (infusione endovenosa continua di sodio nitroprussiato 0.10-0.15 γ /kg/min);

- controllare che il device mantenesse il corretto posizionamento effettuato in sala operatoria.

Nel caso "bridge", i controlli ecocardiografici effettuati nell'immediato periodo postoperatorio ed ogni 12 ore, non hanno mai evidenziato segni che facessero sospettare un malfunzionamento del device. Sia gli elementi clinici sia la morfologia della curva, espressione della differenza di pressione fra aorta e ventricolo, hanno confermato il normale funzionamento del device.

Nel caso "recovery", invece, un malfunzionamento è stato sospettato dopo 12 ore dall'impianto sulla base dell'alterazione della morfologia della curva di pressione che assumeva l'aspetto tipico della "suzione" (Fig. 4).

Un esame ecocardiografico eseguito in urgenza, sempre con tecnica ETT, ha dimostrato, in proiezione parasternale asse lungo, il dislocamento del device che era avanzato in ventricolo di circa 1.5 cm fino ad impegnare la camera di aspirazione nell'apparato sottovalvolare mitralico (Fig. 5) ed ha fatto porre indicazione ad un intervento chirurgico di riposizionamento.

La limitata esperienza non consente di trarre indicazioni conclusive sul meccanismo che ha determinato questa complicanza. È possibile che la pompa possa

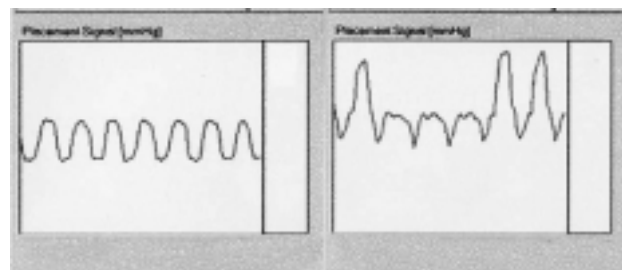


Figura 4. A sinistra è raffigurata la morfologia normale della curva di pressione come appare sul display della centralina di controllo dell'Impella® Recover 100; a destra la morfologia tipica del malfunzionamento da suzione.

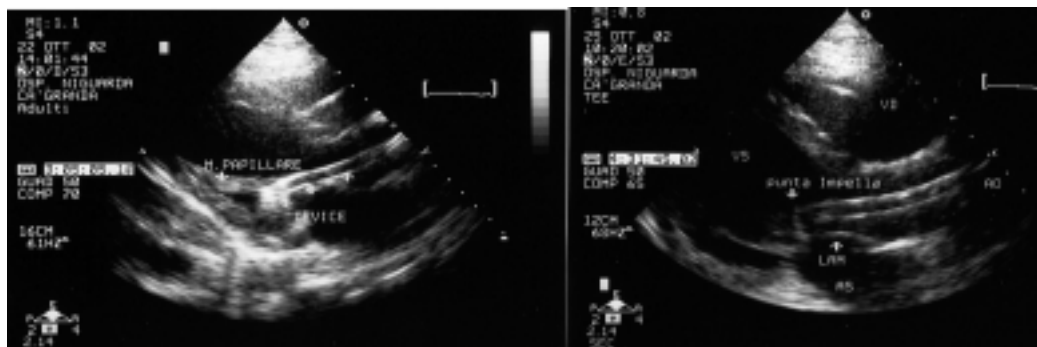


Figura 5. A sinistra un asse lungo parasternale in approccio transtoracico mostra l'estremità del device impegnata nell'apparato sottovalvolare mitralico in prossimità del muscolo papillare posteromediale; a destra, la medesima sezione mostra come appare il device correttamente posizionato. AO = aorta; AS = atrio sinistro; LAM = lembo anteriore mitralico; VD = ventricolo destro; VS = ventricolo sinistro.

avanzare all'interno del ventricolo nelle ore che seguono il posizionamento in virtù della sua stessa forza propulsiva. È inoltre possibile che un ventricolo con diametri e volumi normali, con normale morfologia a tronco di cono, come nel caso di questo paziente affetto da miocardite fulminante, sia a maggior rischio per questa complicanza rispetto ad un ventricolo rimodellato di forma sfericizzante. Sulla base di queste considerazioni il device è stato sostituito con un modello dotato di una pompa più corta di 1.5 cm e il catetere è stato "tunnelizzato" alla cute per garantire una maggiore stabilità;

- segnalare eventuali alterazioni delle valvole aortica e mitrale conseguenti ai contatti con il device. In nessun caso, nonostante l'invasività della tecnica, abbiamo rilevato conseguenze negative sulla funzionalità dell'apparato valvolare mitralico o aortico;
- valutare il recupero della funzione ventricolare sinistra e, conseguentemente, l'eventuale svezzamento dal device. A tal fine, è stata utilizzata la misurazione della frazione di eiezione con il metodo di Simpson biplano, dopo aver ridotto la performance del device a livello P1 che corrisponde al flusso minimo che deve essere mantenuto per evitare il rigurgito di sangue attraverso la pompa stessa.

Nel caso "bridge" non abbiamo rilevato variazioni degne di nota in quanto la paziente è stata sottoposta a trapianto cardiaco dopo 3 giorni dall'applicazione dell'IR 100.

Nel secondo caso "recovery" abbiamo rilevato, dopo 19 giorni di utilizzo del device, un incremento della frazione di eiezione dal 10 al 55% con un supporto farmacologico ridotto al minimo (dopamina in infusione continua a 5 γ /kg/min) ed un miglioramento dell'indice di sfericizzazione da 1.47 a 1.76.

Una buona funzione ventricolare si è mantenuta anche nei giorni successivi alla sospensione dell'assistenza ventricolare.

In conclusione, lo scopo di questo lavoro è stato quello di riportare un'esperienza di utilizzo dell'ecocardiografia nella guida al posizionamento e nel monitoraggio della funzione di un nuovo sistema di assistenza ventricolare sinistra: l'IR 100.

Abbiamo fino ad oggi assistito con l'ecocardiografia a quattro posizionamenti di questo device in 2 pazienti, utilizzando: l'approccio transesofageo in sala operatoria per guidare il posizionamento, l'approccio transtoracico in terapia intensiva per sorvegliare il funzionamento. La prima applicazione è stata effettuata come "bridge" al trapianto cardiaco, le altre tre come "recovery", tutte su un unico paziente colpito da miocardite fulminante.

In tutti i pazienti l'ETE intraoperatoria ha ben supportato le fasi di posizionamento del device e il raggiungimento dell'equilibrio emodinamico. L'ETT nell'immediato postoperatorio in terapia intensiva, ha consentito di diagnosticare un malposizionamento del device, di ottimizzare la funzione di entrambi i ventricoli,

di adeguare il supporto farmacologico e di documentare il recupero funzionale.

L'ETT e l'ETE rappresentano un metodo attualmente insostituibile per monitorare il posizionamento e il funzionamento di questo nuovo sistema di assistenza al ventricolo sinistro.

Riassunto

Lo scopo di questo lavoro è stato quello di riportare la nostra esperienza di utilizzo dell'ecocardiografia nella guida al posizionamento e nel monitoraggio della funzione di un nuovo sistema di assistenza ventricolare sinistra: l'Impella® Recover 100.

Abbiamo studiato con ecocardiografia quattro posizionamenti del device Impella® Recover 100 in 2 pazienti, utilizzando l'approccio transesofageo in sala operatoria per guidare il posizionamento e l'approccio transtoracico multisezione in terapia intensiva per sorvegliare il funzionamento. La prima applicazione è stata effettuata come "bridge" al trapianto cardiaco, le altre tre come "recovery", tutte in un unico paziente colpito da miocardite fulminante. In tutti i pazienti l'ecocardiografia transesofagea intraoperatoria ha ben supportato le fasi di posizionamento del device e il raggiungimento dell'equilibrio emodinamico.

L'ecocardiogramma transtoracico nell'immediato postoperatorio in terapia intensiva ha consentito di diagnosticare un malposizionamento del device, di ottimizzare la funzione di entrambi i ventricoli e di adeguare il supporto farmacologico.

L'ecocardiogramma transtoracico e transesofageo rappresenta un metodo attualmente insostituibile per monitorare il posizionamento e il funzionamento di questo nuovo sistema di assistenza al ventricolo sinistro.

Parole chiave: Ecocardiografia; Scompenso cardiaco.

Bibliografia

1. Jaski BE, Lingle RJ, Reardon LC, Dembitsky WP. Left ventricular assist device as a bridge to patient and myocardial recovery. *Prog Cardiovasc Dis* 2000; 43: 5-18.
2. Pennington DG. Mechanical circulatory support. *Semin Thorac Cardiovasc Surg* 1994; 6: 129-94.
3. Argenziano M, Oz MC, Rose EA. The continuing evolution of mechanical ventricular assistance. *Curr Probl Surg* 1997; 34: 317-86.
4. Vercaemst L, Vandezande E, Janssens P, Yvan T, Peter D, Meyns B. Impella: a miniaturized cardiac support system in an era of minimal invasive cardiac surgery. *J Extra Corpor Technol* 2002; 34: 92-100.
5. Siess T, Nix C, Menzler F. From a lab type to a product: a retrospective view on Impella's assist technology. *Artif Organs* 2001; 25: 414-21.
6. Meyns B, Autschbach R, Boning A, et al. Coronary artery bypass grafting supported with intracardiac microaxial pumps versus normothermic cardiopulmonary bypass: a prospective randomized trial. *Eur J Cardiothorac Surg* 2002; 22: 112-7.