

# Immagini in medicina cardiovascolare

## Pneumopericardio traumatico

Davide Agnelli, Giuseppe Monzillo\*, Massimo Fiorini\*\*, Walter Bonini

U.O. di Cardiologia, \*U.O. di Radiologia, \*\*U.O. di Anestesia e Rianimazione, Ospedale Generale di Zona "Sacra Famiglia" Fatebenefratelli, Erba (CO)

(Ital Heart J Suppl 2003; 4 (5): 433-434)

© 2003 CEPI Srl

Ricevuto il 18 aprile 2003; accettato il 15 maggio 2003.

Per la corrispondenza:

Dr. Davide Agnelli

U.O. di Cardiologia  
Ospedale Generale  
di Zona  
"Sacra Famiglia"  
Fatebenefratelli  
Via Fatebenefratelli, 20  
22036 Erba (CO)

Lo pneumopericardio si configura come raro, ma potenzialmente critico, evento, caratterizzato dalla presenza di aria nel cavo pericardico<sup>1,2</sup>.

Si manifesta più frequentemente nei nati prematuri sottoposti a ventilazione a pressione positiva per distress respiratorio<sup>3</sup>, mentre nell'adulto è inusuale complicanza di procedure invasive o chirurgiche<sup>4-7</sup>, risultato di tramiti fistolosi o perforazioni con strutture a contenuto aereo<sup>8,9</sup>, oppure conseguenza di traumi penetranti o chiusi toraco-addominali<sup>10-12</sup>.

Sono descritti anche eventi spontanei<sup>13,14</sup>, o durante crisi asmatica<sup>15</sup> o a genesi infettiva in soggetti criticamente defedati<sup>16</sup>.

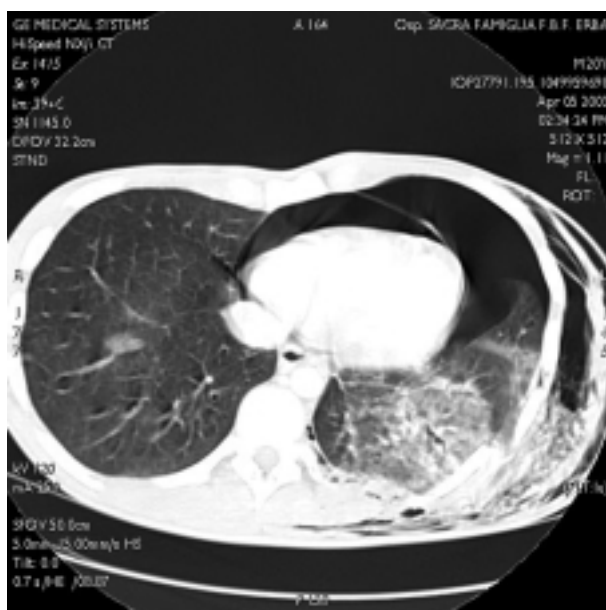Le potenziali ricadute emodinamiche costituiscono la temibile conseguenza dello pneumopericardio, sottolineandone l'im-

portanza di un precoce riconoscimento e monitoraggio per un eventuale approccio terapeutico<sup>17-19</sup>.

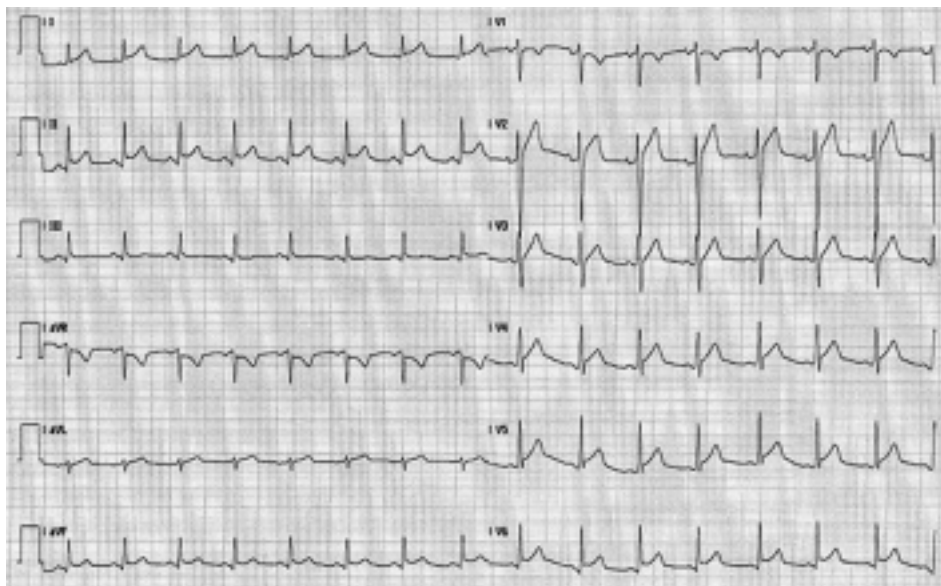
Decisive nell'iter diagnostico sono le tecniche di imaging, in grado di visualizzare lo scollamento pericardico dal viscere cardiaco<sup>20</sup>.

Il caso illustrato si riferisce ad un giovane ventenne con grave trauma chiuso toraco-addominale. La scansione tomografica documentava rottura splenica, esteso enfisema sottocutaneo, pneumomediastino, contusione polmonare, pneumotorace sinistro e pneumopericardio, con integrità anatomica del foglietto pericardico (Fig. 1).

Il paziente non presentava segni di instabilità emodinamica. L'elettrocardiogramma mostrava diffuse alterazioni della ripolarizzazione, riconducibili a pericardite acuta (Fig. 2).



**Figura 1.** Immagine tomografica computerizzata. Pneumopericardio, pneumotorace sinistro ed enfisema sottocutaneo. È evidente lo scollamento del foglietto pericardico parietale dal viscere cardiaco. Non si rileva emopericardio.



**Figura 2.** Tracciato elettrocardiografico all'ingresso. Evidenti alterazioni della ripolarizzazione ventricolare riferibili a pericardite acuta.

Controlli seriatî della troponina T risultarono non significativi.

Il posizionamento di un drenaggio toracico consentiva la completa risoluzione del contenuto aereo nel cavo pleurico e pericardico.

Una valutazione ecocardiografica pre-dimissione risultava normale.

## Bibliografia

1. Braunwald E. Heart disease. A textbook of cardiovascular medicine. 5th edition. Philadelphia, PA: WB Saunders, 1997: 1535.
2. Gabella G. Cardiovascular system-thoracic cavity and heart. In: Williams PL, ed. Gray's anatomy. 38th edition. Edinburgh, London: Churchill-Livingstone, 1995: 1470-1.
3. Hook B, Hack M, Morrison S, Borawski-Clark E, Newman NS, Fanaroff A. Pneumopericardium in very low birth weight infants. *J Perinatol* 1995; 15: 27-31.
4. Zubair NA, Patil DR, Alghamdi AH. A rare and fatal complication of oesophagoscopy. Anaesthetic implications. *Anaesthesia* 1994; 49: 873-5.
5. Knos GB, Sung YF, Toledo A. Pneumopericardium associated with laparoscopy. *J Clin Anesth* 1991; 3: 56-9.
6. Fitzgerald SD, Denk A, Flynn M, Longo WE, Vernava AM III. Pneumopericardium and subcutaneous emphysema of the neck: an unusual manifestation of colonoscopic perforation. *Surg Endosc* 1992; 6: 141-3.
7. Vourc'h G, Le Gall R, Colchen A. Pneumopericardium: an unusual complication of endotracheal laser surgery. *Br J Anaesth* 1985; 57: 451-2.
8. Miller WL, Osborn MJ, Sinak LJ, Westbrook BM. Pyopneumopericardium attributed to an esophagopericardial fistula: report of a survivor and review of the literature. *Mayo Clin Proc* 1991; 66: 1041-5.
9. Gabor S, Woltsche M, Maier A, Smolle-Juttner FM. Pneumopericardium due to intrapericardial perforation of a gastric ulcer. *Eur J Cardiothorac Surg* 2003; 23: 131-3.
10. Faroudy M, Marzouk N, Ababou A, Lazreq C, Sbihi A. Tension pneumopericardium: a rare complication after thoracic stab wound. *Ann Fr Anesth Reanim* 2002; 21: 731-3.
11. Capizzi PJ, Martin M, Bannon MP. Tension pneumopericardium following blunt injury. *J Trauma* 1995; 39: 775-80.
12. Roth TC, Schmid RA. Pneumopericardium after blunt chest trauma: a sign of severe injury? *J Thorac Cardiovasc Surg* 2002; 124: 630-1.
13. Brander L, Ramsay D, Dreier D, Peter M, Graeni R. Continuous left hemidiaphragm sign revisited: a case of spontaneous pneumopericardium and literature review. *Heart* 2002; 88: E5.
14. Westermann GW, Suwelack B. Spontaneous pneumopericardium due to exertion. *South Med J* 2003; 96: 50-2.
15. Montiel Trujillo A, Ruiz Ruiz M, Jimenez Navarro M, Gomez Doblaz JJ, Rueda Calle E, de Teresa E. Pneumopericardium in an asthmatic patient. A case report and review of the literature. *Rev Esp Cardiol* 1999; 52: 1015-8.
16. Kabinoff GS, Gitler B. Pneumopericardium in a patient with AIDS. *Tex Heart Inst J* 2002; 29: 51-3.
17. Benedik J, Uchytal B, Cernosek J. Pneumopericardial tamponade after coronary artery bypass operation. *Eur J Cardiothorac Surg* 2002; 21: 585-6.
18. Cummings RG, Wesley RL, Adams DH, Lowe JE. Pneumopericardium resulting in cardiac tamponade. *Ann Thorac Surg* 1984; 37: 511-8.
19. Djaiani G, Major E. Pneumopericardium: an unusual cause for cardiac arrest. *Anaesthesia* 1998; 53: 580-3.
20. Zylak CM, Standen JR, Barnes GR, Zylak CJ. Pneumomediastinum revisited. *Radiographics* 2000; 20: 1043-57.