- Copyright - Il Pensiero Scientifico Editore downloaded by IP 216.73.216.204 Sat, 12 Jul 2025, 04:11:18

Il contributo del Doppler myocardial imaging nello studio del cuore d'atleta

Antonello D'Andrea*§, Paolo Zeppilli**, Pio Caso***, Luigi D'Andrea§§, Marino Scherillo§, Raffaele Calabrò*

**Cattedra di Cardiologia, Seconda Università degli Studi, Napoli, **Centro Studi di Medicina dello Sport, Università Cattolica del Sacro Cuore, Roma, ***Reparto di Cardiologia, Ospedale Monaldi, Napoli, §Reparto di Cardiologia Interventistica ed UTIC, Azienda Ospedaliera G. Rummo, Benevento, §§Cattedra di Patologia Clinica, Università degli Studi "Federico II", Napoli*

Key words:
Athlete's heart; Doppler myocardial imaging; Echocardiography; Ventricular function.

Hemodynamic overload due to long-term training usually involves both left and right ventricles, inducing changes in cardiac structure such as an increase in internal cavity diameters, wall thickness and mass. Standard Doppler echocardiography has been widely used to identify the athlete's heart and to distinguish it from left ventricular pathologies. Pulsed Doppler myocardial imaging (DMI) extends Doppler applications beyond the analysis of cardiac blood flows to the measurement of myocardial wall motion. Recent reports have documented the usefulness of DMI in the evaluation of the athlete's heart. In particular, DMI analysis of trained subjects may represent a valid noninvasive tool in the following fields of application: 1) to assess differences in myocardial function in diverse forms of both physiological and pathological left ventricular hypertrophy; 2) to predict left ventricular performance during effort; 3) to analyze the effects of different training protocols on ventricular regional function; 4) to evaluate biventricular cooperation; 5) to detect myocardial dysfunction associated with pathological genotype in cardiomyopathies.

(Ital Heart J Suppl 2003; 4 (8): 635-644)

© 2003 CEPI Srl

Il Dr. Antonello D'Andrea è attualmente impegnato nel Dottorato di Ricerca in Fisiopatologia Medico-Chirurgica del Sistema Cardiopolmonare e Respiratorio e Biotecnologie Associate della Seconda Università degli Studi di Napoli.

Ricevuto il 5 maggio 2003; accettato l'1 luglio 2003.

Per la corrispondenza:

Dr. Antonello D'Andrea

Via Martucci, 35
80121 Napoli
E-mail: adandrea@synapsis.it

Il cuore d'atleta

L'allenamento sportivo è una forma di allenamento "specifico" diretto al perfezionamento di un gesto atletico particolare, al miglioramento delle prestazioni funzionali degli apparati organici fondamentali (cardiorespiratorio, neurosensoriale, osteoarticolare), all'aumento della forza e del rendimento muscolare con incremento della resistenza alla fatica[1]. Un programma di allenamento sportivo intenso e di lunga durata, provoca significative modificazioni morfologiche e funzionali dell'apparato cardiovascolare (adattamenti), che si instaurano progressivamente e regrediscono con l'interruzione della pratica sportiva.

Per "cuore d'atleta" si intende l'insieme degli adattamenti cardiaci all'allenamento, caratterizzati in generale da un aumento simmetrico ed armonico dei diametri cavitari e degli spessori parietali delle camere atriali e ventricolari[2-4]. Tali adattamenti variano in relazione: 1) al genotipo (fattori ereditari); 2) all'età e all'epoca di inizio dell'attività sportiva; 3) al tipo ed intensità dei programmi di allenamento.

La conoscenza delle peculiarità degli adattamenti cardiovascolari (in rapporto al tipo di lavoro muscolare, all'impegno metabolico e ai relativi adattamenti neurovegetativi) è il presupposto essenziale per permettere una corretta valutazione clinico-strumentale cardiologica del soggetto allenato. Una delle problematiche maggiormente dibattute sul cuore d'atleta è proprio l'esistenza o meno di modelli standard di adattamento cardiovascolare, specifici per le singole attività sportive, come ipotizzato in uno dei primissimi lavori ecocardiografici sull'argomento effettuato da Morganroth et al.[5], usando la sola tecnica eco M-mode. Essi descrissero infatti due distinti modelli di ipertrofia ventricolare fisiologica associati a due modelli di allenamento considerati ai due estremi dell'ampio spettro possibile:

1) allenamento di resistenza *(endurance)*, tipico di sport che comportano esclusivamente o prevalentemente un'attività muscolare di tipo isotonico-dinamico, con impegno energetico di tipo aerobico (ad esempio nuoto e corsa di lunga distanza, ciclismo, ecc.). Tale tipo di attività determina una graduale riduzione delle resistenze sistemiche, con aumento del ritorno venoso, del volume telediastolico del ventricolo sinistro e conseguentemente della gettata sistolica. Nell'atleta di resistenza, quindi, il ventricolo sinistro mostra prevalentemente un aumento di tutte le sue dimensioni interne, accompagnato da un parallelo, anche se

- Copyright - Il Pensiero Scientifico Editore downloaded by IP 216.73.216.204 Sat, 12 Jul 2025, 04:11:18

meno accentuato, aumento degli spessori di parete, configurando un modello di ipertrofia "eccentrica", secondaria al "sovraccarico di volume" per aumento del precarico, con incremento del volume proporzionale a quello della massa miocardica[5];
2) allenamento di potenza *(power/strength)*, tipico di sport con esclusiva o elevata componente di lavoro muscolare statico e/o di forza, caratterizzate da un impegno energetico di tipo anaerobico (ad esempio sollevamento pesi, lanci, nuoto o corsa di velocità, ecc.). Negli atleti di potenza, l'aumento della massa miocardica consegue prevalentemente all'aumento degli spessori parietali, con scarso o nullo incremento dei diametri cavitari, per cui si sviluppa un'ipertrofia ventricolare sinistra di tipo "concentrico" (o, più correttamente, un rimodellamento concentrico). Tale tipo di adattamento è indotto dal lavoro muscolare di tipo isometrico, nel quale alla contrazione muscolare più o meno prolungata non corrisponde un incremento della perfusione regionale, ma solo una risposta pressoria significativa, causata dall'incremento delle resistenze vascolari periferiche. Tale condizione determina bruschi aumenti del postcarico ventricolare sinistro con conseguente sovraccarico di tipo pressorio del ventricolo[5].

Negli anni successivi questo tipo di visione bimodale è stata modificata da altri autori, sostenitori di un solo modello adattativo del cuore, con ipertrofia ventricolare sinistra proporzionata alla taglia corporea dell'atleta e all'intensità dell'allenamento, ma non al suo tipo[6-12]. Essi osservavano che la maggior parte delle attività sportive sono caratterizzate da un impegno energetico aerobico ed anaerobico alternato, con sovraccarico sia pressorio sia volumetrico del ventricolo sinistro (sport di tipo misto). In questo caso l'aumento dei diametri cavitari è consensuale all'incremento degli spessori di parete, e l'ipertrofia ventricolare sinistra presenta caratteristiche intermedie tra i due modelli estremi prima descritti (Fig. 1).

È opportuno ricordare, in proposito, che, allo scopo di inquadrare meglio l'impegno cardiocircolatorio nelle diverse discipline sportive, gli esperti della Società Italiana di Cardiologia dello Sport, della Federazione Medico-Sportiva Italiana e delle altre associazioni cardiologiche italiane (ANCE, ANMCO, SIC) (protocolli COCIS)[13] hanno redatto una classificazione nella quale le attività sportive vengono distinte in cinque categorie:
A) con impegno minimo-moderato (frequenze cardiache sottomassimali e caduta delle resistenze periferiche), quali jogging, marcia, ciclismo in pianura, ecc., praticati a livello non agonistico;
B) con impegno di tipo "neurogeno" (aumento della frequenza cardiaca dovuto ad importante impatto emotivo), quali automobilismo, sport di tiro, ecc.;
C) con impegno di "pressione" (frequenze cardiache moderatamente elevate e significativo aumento delle resistenze vascolari e della pressione arteriosa), quali sollevamento pesi, corsa di velocità, ecc.;

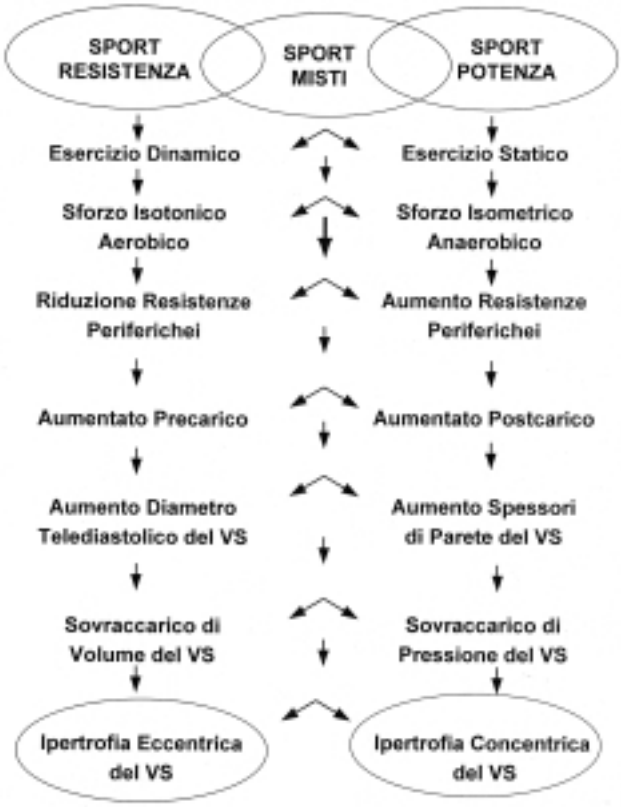

Figura 1. *Modelli di adattamento cardiovascolare a differenti tipologie di attività sportiva. VS = ventricolo sinistro.*

D) con impegno medio-elevato (numerosi e rapidi incrementi della frequenza cardiaca e delle resistenze vascolari, in relazione a brusche interruzioni dell'attività muscolare alternate a fasi di intenso lavoro aerobico), quali calcio, pallacanestro, tennis, ecc.;
E) con impegno elevato (frequenze cardiache e portate massimali necessarie a sostenere un lavoro intenso e protratto), quali maratona, canottaggio, ciclismo, ecc.

Tale classificazione, ancorché schematica e non certo esaustiva della complessità dei fenomeni emodinamici che si verificano nel corso delle attività sportive citate, costituisce egualmente un utile strumento operativo per il cardiologo che voglia valutare il grado e l'adeguatezza degli adattamenti cardiocircolatori in un soggetto praticante una determinata attività sportiva e, di conseguenza, il rischio cardiovascolare emodinamico e/o aritmologico reale o ipotetico[13].

Valutazione del cuore d'atleta con eco color Doppler cardiaco standard

L'eco color Doppler cardiaco standard è stato ampiamente utilizzato per analizzare le caratteristiche del cuore d'atleta e nella diagnosi differenziale tra l'ipertrofia fisiologica dello stesso e l'ipertrofia patologica legata a patologie organiche del cuore, soprattutto a carico del ventricolo sinistro[6-11].

- Copyright - Il Pensiero Scientifico Editore downloaded by IP 216.73.216.204 Sat, 12 Jul 2025, 04:11:18

L'ecocardiogramma standard mono e bidimensionale è infatti una metodica fondamentale per valutare gli spessori di parete, i diametri ed i volumi ventricolari, la massa ventricolare sinistra e la morfologia degli apparati valvolari. L'analisi con Doppler e color Doppler permette invece di valutare la funzione diastolica globale delle camere ventricolari, la gettata sistolica del ventricolo sinistro e l'entità dei rigurgiti valvolari.

L'analisi ecocardiografica mono e bidimensionale del ventricolo sinistro nell'atleta ha evidenziato, come già accennato in precedenza, diverse forme di adattamento a seconda del tipo di allenamento sostenuto dal soggetto. Una recente metanalisi di 59 studi ecocardiografici, coinvolgenti un totale di 1451 atleti, ha confermato come la morfologia del cuore d'atleta presenti spesso caratteristiche intermedie tra un modello di ipertrofia concentrica ed eccentrica, in considerazione della larga prevalenza di attività sportive con caratteristiche di tipo misto, e dei normali protocolli di allenamento sostenuti dagli atleti, in cui viene solitamente programmata un'attività bilanciata di tipo aerobico ed anaerobico[12].

In una nostra esperienza personale, condotta su 267 atleti praticanti specialità sportive esclusivamente di "resistenza" o di "potenza", il diametro telediastolico del ventricolo sinistro è risultato direttamente correlato alla performance dell'atleta di endurance, in corso di test ergometrico. Negli atleti di potenza, invece, il grado di ipertrofia parietale è risultato un predittore indipendente della risposta pressoria sistolica all'apice dello sforzo[14].

L'ecocardiografia standard ha consentito inoltre di definire i valori "limite" nello sviluppo di ipertrofia ventricolare sinistra. Allo stesso modo, in un'analisi condotta su 947 atleti di diversi sport, il massimo spessore parietale era per lo più < 13 mm nella quasi totalità dei casi. Solo l'1.7% degli atleti mostrava spessori parietali compresi tra 13 e 16 mm[8]. In uno studio successivo, condotto su 1309 atleti praticanti diverse discipline sportive, Pelliccia et al.[9] hanno evidenziato come il 55% degli atleti presentassero un diametro telediastolico del ventricolo sinistro < 54 mm, ma che circa il 15% degli atleti di endurance puri mostravano diametri cavitari > 60 mm, in presenza di normali indici diastolici e sistolici cardiaci.

La maggior parte degli adattamenti indotti dall'allenamento sportivo sembrano regredire dopo interruzione dell'attività. La sospensione temporanea dell'allenamento determina una riduzione delle capacità funzionali e degli spessori di parete miocardici del ventricolo sinistro già nel giro di alcune settimane. La cessazione definitiva dell'attività fisica porta ad una regressione completa degli adattamenti, specie in quegli atleti che abbandonano del tutto l'attività[10]. In un 20% dei casi però è stata segnalata una persistenza della dilatazione del diametro telediastolico del ventricolo sinistro dopo un periodo medio di 5 anni di interruzione (range 1-13 anni), in presenza di normali parametri di funzione sisto-diastolica del ventricolo sinistro[15].

L'ecocardiogramma standard ha evidenziato come anche il ventricolo destro partecipi al processo di ingrandimento del cuore d'atleta, con aumento delle dimensioni interne e dello spessore della parete libera[16-21]. Tuttavia la complessità della struttura tridimensionale del ventricolo destro, associata alla sua caratteristica dinamica di contrazione non concentrica ma prevalentemente longitudinale, alla localizzazione retrosternale della camera cardiaca e alla cooperazione dinamica con il setto interventricolare, determina notevoli difficoltà nell'analisi della cinetica globale e segmentaria di tale ventricolo con l'ecocardiografia tradizionale[17]. Foale et al.[16] hanno codificato un protocollo di valutazione dimensionale dettagliata del ventricolo destro, utilizzando diverse sezioni ecocardiografiche in sequenza. La partecipazione delle sezioni destre del cuore è testimoniata anche dall'incremento consensuale nell'atleta di resistenza del calibro della vena cava inferiore (tra 1.7 e 2.5 cm nel 70% dei casi, fino ad un massimo di 30 mm), con normale collassabilità inspiratoria, fenomeno strettamente correlato all'ingrandimento dei diametri cavitari del ventricolo destro[22,23].

All'analisi ecocardiografica standard morfologica e con Doppler tradizionale, una delle caratteristiche peculiari del cuore d'atleta è che all'aumento della massa miocardica fa riscontro l'assoluta normalità degli indici funzionali, sia quelli di funzione sistolica (frazione di accorciamento, frazione di eiezione, gettata sistolica), sia quelli di funzione diastolica del ventricolo sinistro. In particolare, il pattern flussimetrico transmitralico nel cuore d'atleta mostra un aspetto "supernormale", con un ampio volume di riempimento ventricolare protodiastolico e, in condizioni di riposo, un contributo marginale della sistole atriale (rapporto E/A > 2)[10,11]. In corso di esercizio fisico prolungato, l'analisi Doppler ha inoltre mostrato come il ventricolo destro si dilati progressivamente più del sinistro, per accogliere adeguatamente l'aumentato ritorno venoso, e il pattern flussimetrico diastolico tricuspidalico si modifichi con maggiore evidenza del contributo della sistole atriale[20].

Al color Doppler, uno dei reperti caratteristici del cuore d'atleta è la larga prevalenza di insufficienze valvolari "fisiologiche". Tali rigurgiti valvolari, generalmente di lieve entità e prevalentemente localizzati a livello delle sezioni destre cardiache (polmonare 80-100%; tricuspide 60-70%), sono, con ogni probabilità, la conseguenza dell'aumento delle dimensioni cavitarie del ventricolo destro dovute all'aumentato ritorno venoso. Infatti, essi sono caratterizzati da un'assenza di alterazioni morfostrutturali degli apparati valvolari, dall'assenza di fenomeni di turbolenza e di "aliasing" e dalla presenza di un jet di rigurgito prevalentemente centrale, con rilievo di segnale al Doppler pulsato a non oltre 1-2 cm dalla valvola[10].

Un ulteriore aspetto peculiare del cuore d'atleta è la possibilità di visualizzare i tratti iniziali dell'arteria co-

- Copyright - Il Pensiero Scientifico Editore downloaded by IP 216.73.216.204 Sat, 12 Jul 2025, 04:11:18

ronaria destra e sinistra e di misurarne il calibro in modo non invasivo. La proiezione ideale per visualizzare il tronco comune della coronaria sinistra è la sezione parasternale asse corto della radice aortica, con possibilità in alcuni casi anche di evidenziare la biforcazione in discendente anteriore e circonflessa. Tale fenomeno è dovuto nell'atleta all'aumento del calibro stesso delle coronarie, proporzionale all'aumento della massa miocardica, e al prolungamento della diastole dovuto alla bradicardia[24,25].

Il Doppler myocardial imaging nello studio dell'ipertrofia ventricolare fisiologica dell'atleta

Il Doppler myocardial imaging (DMI) è una tecnica ecocardiografica introdotta da Isaaz et al.[26] e McDicken et al.[27] agli inizi degli anni '90. Tale metodica, attraverso opportune modifiche nell'hardware e nel software dell'ecografo, estende l'analisi Doppler dai flussi ematici, caratterizzati da alta velocità e bassa ampiezza del segnale, al movimento della parete cardiaca caratterizzata da bassa velocità ed elevata ampiezza di segnale.

L'analisi DMI può essere effettuata in diverse modalità: color Doppler M-mode, color Doppler bidimensionale e DMI pulsato (PW-DMI). Essa consente di ottenere informazioni sulle velocità di contrazione e rilasciamento (attivo e passivo) del muscolo cardiaco, riuscendo a distinguere le velocità riferibili all'accorciamento trasversale e longitudinale delle fibre miocardiche.

La tecnica che ha mostrato le maggiori potenzialità nello studio del cuore d'atleta è il PW-DMI, che, grazie ad un elevato "frame rate" e ad un'elevata risoluzione spaziale e temporale, consente di misurare le velocità di contrazione e rilasciamento del miocardio nonché gli intervalli di tempo durante tutte le fasi del ciclo cardiaco[26,27]. Il PW-DMI consente di caratterizzare il movimento di ogni segmento miocardico ventricolare ponendo il volume campione al centro dello spessore del muscolo cardiaco. Esso determina normalmente la visualizzazione di tre onde principali nella traccia Doppler pulsata: un'onda positiva sistolica e due onde negative diastoliche, rispettivamente correlate al periodo sistolico (Sm) ed alla fase diastolica precoce (Em) e tardiva (Am). La metodica consente inoltre di quantificare le differenze temporali tra l'attivazione elettrica miocardica e la risposta meccanica sisto-diastolica. Gli indici sistolici ricavati al PW-DMI più utilizzati sono: il picco di velocità dell'onda Sm; il tempo di pre-contrazione miocardica (intervallo di tempo tra l'inizio dell'onda Q all'ECG e l'inizio dell'onda Sm); il tempo di contrazione (intervallo di tempo tra l'inizio e la fine dell'onda Sm); il tempo di picco dell'onda Sm (intervallo di tempo tra l'inizio dell'onda Sm ed il picco di velocità della stessa onda). D'altra parte, gli indici diastolici più utilizzati sono i picchi di velocità miocardica precoce (Em) e tardiva (Am) e il loro rapporto (Em/Am), il tempo di rilasciamento regionale definito RTm (intervallo di tempo tra la fine dell'onda Sm e l'inizio dell'onda Em o meglio ancora tra il secondo tono al fonocardiogramma e l'inizio dell'onda Em) (Fig. 2).

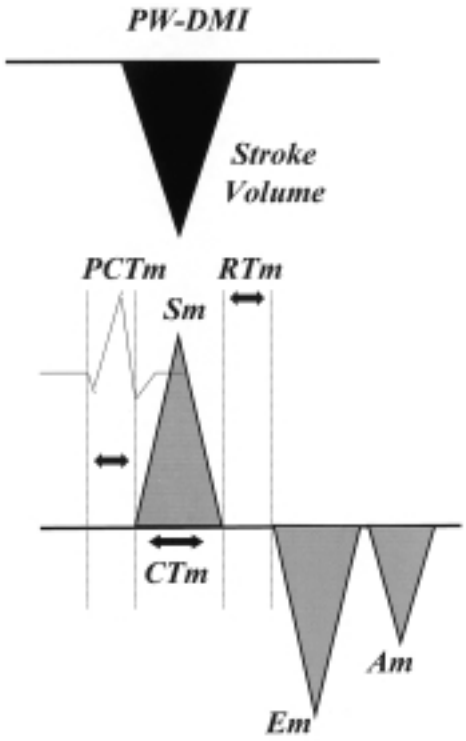

Figura 2. *Schema riassuntivo del pattern del Doppler myocardial imaging pulsato (PW-DMI). Il complesso PW-DMI è caratterizzato da tre onde principali, una sistolica (Sm) e due diastoliche, proto (Em) e telediastoliche (Am). CTm = tempo di contrazione miocardico; PCTm = tempo di pre-contrazione miocardico; RTm = tempo di rilasciamento isometrico miocardico; stroke volume = gettata sistolica.*

La più importante validazione dell'uso del PW-DMI nella valutazione dell'ipertrofia ventricolare sinistra è stata fornita dal lavoro di Shan et al.[28]. In tale studio, le velocità miocardiche sisto-diastoliche ottenute con PW-DMI sono risultate inversamente correlate al grado di fibrosi miocardica e direttamente alla densità beta-recettoriale valutata con biopsia endomiocardica, suggerendo l'attendibilità della metodica nella valutazione non invasiva del grado di fibrosi ventricolare.

Nella nostra esperienza personale, nell'ipertrofia fisiologica dell'atleta abbiamo riscontrato un pattern PW-DMI definibile "supernormale", caratterizzato da elevate velocità protodiastoliche Em, ed incremento del rapporto Em/Am a livello sia del setto basale che della parete inferiore (in sezione 4 camere apicale)[29]. Le velocità Em risultavano, inoltre, direttamente correlate al diametro telediastolico del ventricolo sinistro. Tale correlazione indica come l'aumentato precarico, tipico dell'allenamento di endurance, determini un proporzionale incremento del rilasciamento protodiastolico mio-

- Copyright - Il Pensiero Scientifico Editore downloaded by IP 216.73.216.204 Sat, 12 Jul 2025, 04:11:18

cardico, capace a sua volta di garantire una migliore applicazione della legge di Frank-Starling[30] per aumentato "stretch" delle fibre miocardiche e, di conseguenza, l'incremento della gettata sistolica tipico del cuore d'atleta.

In una successiva analisi, effettuata su nuotatori professionisti valutati a riposo e durante test ergometrico, i parametri PW-DMI a riposo risultavano strettamente correlati alla gettata sistolica durante sforzo. Le velocità miocardiche PW-DMI riuscivano, quindi, a prevedere la performance ventricolare sinistra durante esercizio fisico più dei convenzionali parametri di allenamento (frequenza cardiaca, diametro telediastolico, spessori parietali) (Figg. 3 e 4)[31].

Il PW-DMI è apparso capace, inoltre, di distinguere i differenti effetti dell'allenamento di potenza e, rispettivamente, di resistenza a livello della funzione miocardica regionale in soggetti praticanti la stessa disciplina sportiva (nuoto)[32,33]. Nel nuotatore di endurance (nuoto di lunga distanza ≥ 400 m), la funzione protodiastolica parietale (picco Em) risente positivamente dell'incremento del precarico tipico dell'allenamento di resistenza. Nei nuotatori di potenza (velocisti della gara dei 50 m), l'ipertrofia parietale secondaria all'aumentato postcarico da sforzo isometrico sembra indurre prevalentemente un potenziamento della funzione sistolica miocardica regionale (picco Sm)[32].

Anche in una recente analisi di Vinereanu et al.[34], atleti professionisti allenati all'endurance presentavano rispetto ad atleti di potenza un incremento della funzione protodiastolica longitudinale del ventricolo sinistro, con un rapporto Em/Am > 2. Inoltre, negli atleti di resistenza il consumo di ossigeno massimale, valutato con test cardiopolmonare, era significativamente associato alla velocità Em misurata all'apice dello sforzo, un aspetto che sembra sottolineare la stretta correlazione tra capacità di esercizio e funzione diastolica del miocardio.

L'analisi con PW-DMI ha evidenziato una netta prevalenza della fase protodiastolica, ed un prolungamento del tempo di rilasciamento isometrico, anche a livello del ventricolo destro[35,36]. La velocità protodiastolica Em e il tempo di rilasciamento regionale della parete li-

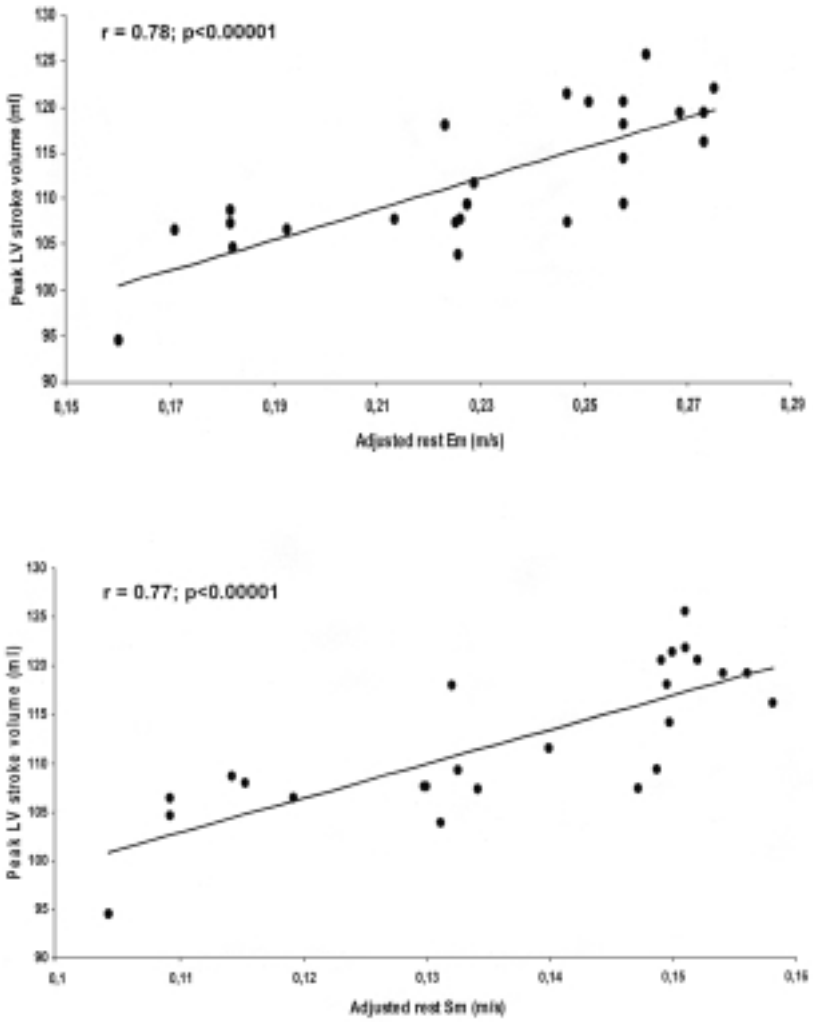

Figura 3. *Correlazione diretta tra le velocità miocardiche protodiastolica* (in alto) *e sistolica* (in basso) *valutate a riposo e la gettata sistolica (stroke volume) del ventricolo sinistro (LV) durante sforzo nel cuore d'atleta. Em = onda protodiastolica; Sm = onda sistolica. Da D'Andrea et al.[31], modificata.*

- Copyright - Il Pensiero Scientifico Editore downloaded by IP 216.73.216.204 Sat, 12 Jul 2025, 04:11:18

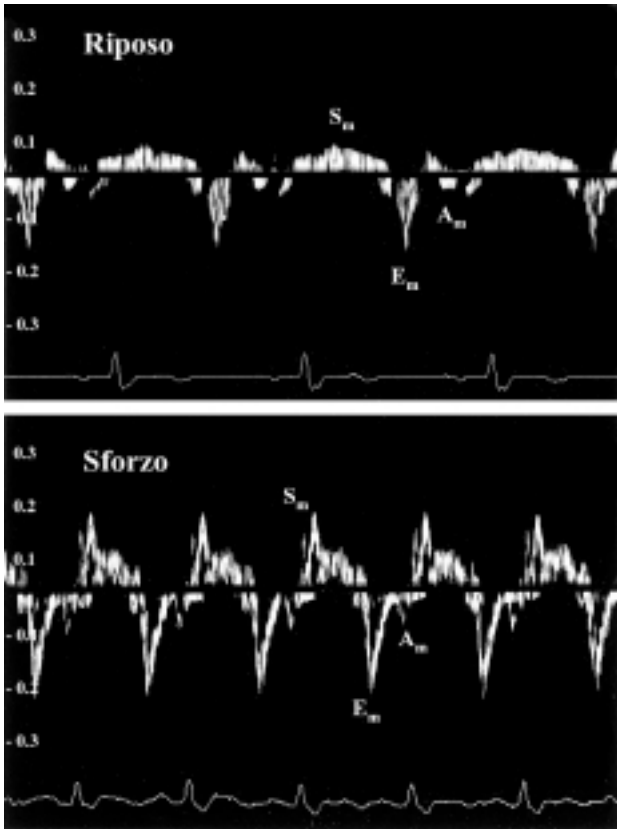

Figura 4. *Pattern del Doppler myocardial imaging pulsato della parete inferiore di nuotatore professionista a riposo e durante sforzo. Le velocità miocardiche sistolica (Sm) e, soprattutto, protodiastolica (Em) si incrementano nel corso dell'esercizio fisico in modo proporzionale all'incremento della gettata sistolica. Am = onda telediastolica. LV = ventricolo sinistro. Da D'Andrea et al.[31], modificata.*

bera ventricolare destra risultano inoltre strettamente correlate alla gettata sistolica del ventricolo sinistro (Fig. 5)[35,36]. Queste associazioni indipendenti sono in accordo con quanto conosciuto sulla reciproca interazione tra i due ventricoli nel cuore d'atleta, determinata dal sovraccarico di volume tipico dell'allenamento di endurance. L'interazione ventricolare è l'espressione della stretta associazione anatomica tra i due ventricoli: l'espansione volumetrica del ventricolo sinistro, alterando le dimensioni e la posizione del setto, provoca anche una deformazione delle pareti ventricolari destre, un cambiamento delle pressioni ventricolari destre e del grado di rilasciamento isometrico del ventricolo destro[37]. Un allungamento del tempo di rilasciamento miocardico del ventricolo destro può essere responsabile in parte di un miglior riempimento diastolico, di un incremento della gettata sistolica ventricolare destra con conseguente aumento del precarico ventricolare sinistro, al quale corrisponde un più elevato diametro telediastolico del ventricolo sinistro. Dall'altro canto, l'aumento della gettata sistolica del ventricolo sinistro provoca a sua volta un aumento del ritorno venoso al cuore destro, con un sovraccarico venoso capace di indurre un prolungamento dell'RTm stesso[35].

Il contributo del Doppler myocardial imaging nello studio dell'ipertrofia ventricolare patologica e nella diagnosi differenziale con l'ipertrofia ventricolare fisiologica

Il medico e il cardiologo dello sport si trovano non raramente di fronte alla necessità di distinguere tra modificazioni fisiologiche del cuore indotte dall'allenamento e l'ipertrofia patologica dovuta a malattie cardiache organiche. In questo paragrafo, cercheremo di delineare i contributi offerti e le linee di ricerche future in questo settore.

Nei pazienti affetti da cardiomiopatia ipertrofica (CMI), diverse segnalazioni in letteratura hanno evidenziato una compromissione della funzione protodiastolica regionale, particolarmente a livello del setto interven-

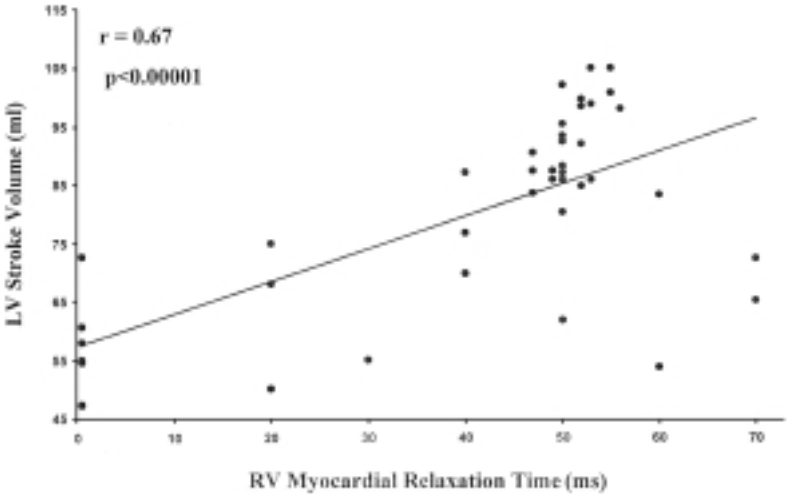

Figura 5. *Interazione ventricolare nel cuore d'atleta. Correlazione diretta tra il tempo di rilasciamento miocardico del ventricolo destro (RV) e la gettata sistolica (stroke volume) del ventricolo sinistro (LV). Da Caso et al.[35], modificata.*

- Copyright - Il Pensiero Scientifico Editore downloaded by IP 216.73.216.204 Sat, 12 Jul 2025, 04:11:18

tricolare ipertrofico e dell'anulus mitralico, ed un evidente ritardo nell'attivazione sistolica del setto e della parete posteriore[38]. In una recente analisi di Matsumura et al.[39], il rapporto onda E flussimetrica transmitralica/onda Em dell'anulus mitralico in tali pazienti correlava in maniera inversa con la capacità funzionale cardiaca in corso di esercizio fisico (consumo di ossigeno di picco) e direttamente con la classe funzionale NYHA. Inoltre, in uno studio di Mishiro et al.[40], il brusco aumento del postcarico, indotto sperimentalmente dall'infusione endovenosa di angiotensina II, evidenziava una ridotta riserva contrattile regionale, sia a livello longitudinale che circonferenziale, nei soggetti con CMI.

L'analisi PW-DMI è stata inoltre in grado di evidenziare il coinvolgimento del ventricolo destro nella CMI. In particolare, il tempo di rilasciamento isometrico del ventricolo destro è risultato strettamente correlato al grado di ipertrofia del setto interventricolare, dimostrando la stretta interazione esistente tra i due ventricoli anche in tale patologia[41].

Recenti segnalazioni in letteratura hanno evidenziato la possibilità di identificare precocemente con PW-DMI pazienti portatori di specifiche mutazioni genetiche associate allo sviluppo di CMI. Nell'analisi di Nagueh et al.[42], soggetti con forma familiare di CMI positivi per mutazione genetica della catena beta-miosinica, anche in assenza di segni conclamati di ipertrofia ventricolare sinistra e di alterato rilasciamento alla flussimetria Doppler transmitralica, mostravano ridotte velocità sistoliche (< 13 cm/s) e protodiastoliche (Em < 14 cm/s) della parete settale e laterale del ventricolo sinistro. Il PW-DMI era quindi in grado di identificare precocemente soggetti con CMI familiare (sensibilità 100%, specificità 93%), indipendentemente dalla presenza di sintomi e di ipertrofia ventricolare sinistra. Al contrario, sempre in soggetti con CMI, positivi per mutazione genetica della catena pesante della miosina, Ho et al.[43] hanno riportato un'ampia variabilità dello spettro delle velocità protodiastoliche DMI. Una velocità Em < 13.5 cm/s era in grado di identificare soggetti geneticamente positivi con una specificità dell'86% e una sensibilità del 75%, indipendentemente dalla presenza di ipertrofia ventricolare sinistra. Per aumentare la sensibilità della metodica al 100% era necessario utilizzare un cut-off di velocità Em più elevato (22 cm/s) (che però riduceva la specificità all'11%), o abbinare un valore di Em < 15 cm/s ad una frazione di eiezione > 68% (specificità 100%, sensibilità 44%). Gli autori dello studio pertanto concludevano che la valutazione con il solo DMI dei soggetti con CMI allo stadio subclinico era al momento troppo poco sensibile per sostituire del tutto l'analisi genetica.

Una disfunzione diastolica regionale, con riduzione del rapporto Em/Am e prolungamento del tempo di rilasciamento miocardico, è stata segnalata anche in pazienti con cardiopatia ipertensiva[44]. In particolare, tale disfunzione risultava più evidente a livello del setto interventricolare basale in caso di evidente ipertrofia ventricolare sinistra, mentre appariva distribuita in maniera più uniforme nei diversi segmenti miocardici in soggetti ipertesi senza ipertrofia ventricolare. Inoltre, in pazienti ipertesi con coronarie indenni all'esame coronarografico è stata evidenziata una stretta associazione, indipendente, tra una ridotta riserva coronarica della coronaria discendente anteriore, valutata in maniera non invasiva con ecocardiografia transtoracica dopo infusione di dipiridamolo, e disfunzione diastolica (ridotto rapporto Em/Am) in corso di eco-stress con dobutamina[45]. In soggetti ipertesi è stata evidenziata anche una compromissione della funzione diastolica regionale anche a livello del ventricolo destro, con prolungamento del tempo di rilasciamento regionale ed inversione del rapporto Em/Am. In particolare, significative correlazioni sono state evidenziate tra l'RTm e lo spessore della parete ventricolare destra, e tra i rapporti Em/Am a livello di entrambe le pareti libere destra e sinistra[46].

Nell'ambito della diagnosi differenziale tra ipertrofia fisiologica dell'atleta e patologica, secondaria a CMI o a cardiopatia ipertensiva, il primo lavoro apparso in letteratura sull'uso del DMI è stato quello di Palka et al.[47] nel 1997. Tali autori utilizzarono l'M-mode DMI ricavando un indice di funzione ventricolare, il gradiente di velocità transmurale, calcolato dalla differenza tra velocità subepicardiche e subendocardiche diviso per lo spessore di parete. Gli atleti di potenza (21 soggetti) presentavano un gradiente endocardio-epicardio nella parete posteriore del ventricolo sinistro paragonabile a quello di controlli sedentari ma nettamente maggiore di 44 pazienti con CMI e di 27 pazienti con ipertensione arteriosa. I valori più compromessi di gradiente sistolico e diastolico erano quelli dei pazienti con CMI. Un gradiente protodiastolico < 0.7 s^{-1} era in grado di differenziare accuratamente i pazienti con CMI sia dagli atleti che dagli ipertesi (valore predittivo positivo 0.96, valore predittivo negativo 0.94), in particolar modo nei soggetti di età compresa tra 18 e 45 anni.

Ad analoghe conclusioni sono giunti successivamente Derumeaux et al.[48]. Anche tali autori hanno evidenziato con M-mode DMI una compromissione della funzione miocardica protodiastolica della parete posteriore del ventricolo sinistro in 20 soggetti con CMI paragonati a 43 atleti. Un valore di gradiente di velocità protodiastolica della parete posteriore < 0.7 s^{-1} ha dimostrato in questo caso una sensibilità dell'89% e una specificità del 95% nella diagnosi differenziale tra le due ipertrofie.

Il gruppo di Fraser[49], invece, ha sottolineato la capacità del PW-DMI di distinguere l'ipertrofia fisiologica da quella patologica. Quindici soggetti ipertesi e 15 con CMI presentavano una netta riduzione delle velocità sia sistoliche che diastoliche a livello miocardico, paragonati a 30 atleti professionisti. In particolare, un valore di cut-off < 9 cm/s del picco sistolico della parete inferiore del ventricolo sinistro ha dimostrato una sensibilità dell'87% e una specificità del 97% nell'evidenziare un'ipertrofia patologica del ventricolo sinistro.

- Copyright - Il Pensiero Scientifico Editore downloaded by IP 216.73.216.204 Sat, 12 Jul 2025, 04:11:18

Anche in un recente studio di Cardim et al.[50], 24 pazienti con CMI paragonati a 20 atleti di resistenza mostravano con PW-DMI una compromissione delle velocità sistoliche e diastoliche sia longitudinali che circonferenziali del ventricolo sinistro. In particolare, un'anomala funzione diastolica regionale (Em/Am < 1) era evidenziabile nel 25% dei segmenti miocardici esaminati nei pazienti con CMI (anche in pareti non ipertrofiche) ed in nessun segmento degli atleti.

Nella nostra esperienza, valutando con PW-DMI l'ipertrofia fisiologica dell'atleta (20 soggetti) e quella patologica dell'iperteso (20 pazienti), la velocità di picco Em della parete inferiore è risultata direttamente correlata al diametro telediastolico del ventricolo sinistro nell'atleta ed inversamente associata allo stress telesistolico circonferenziale nell'iperteso (Fig. 6)[51]. La funzione protodiastolica parietale risente quindi positivamente negli atleti dell'incremento del precarico proprio dell'allenamento, e negativamente negli ipertesi dell'aumentato postcarico esercitato sulle pareti ventricolari. Un valore di cut-off di 16 cm/s del picco Em ha mostrato una sensibilità del 100% e una specificità del 95% nel differenziare i due tipi di ipertrofia. Inoltre, in 27 soggetti affetti da CMI confrontati con 32 atleti professionisti, anche in presenza di normali parametri Doppler all'analisi della flussimetria transmitralica, nei pazienti con CMI la funzione protodiastolica dell'anulus tricuspidalico risultava compromessa, in maniera direttamente proporzionale al grado di ipertrofia settale. Un valore di cut-off di 16 cm/s a livello dell'anulus tricuspidalico permetteva di distinguere le due popolazioni (sensibilità 89%, specificità 93%)[52].

Conclusioni

L'eco color Doppler cardiaco standard rappresenta tuttora una metodica insostituibile nella valutazione de-

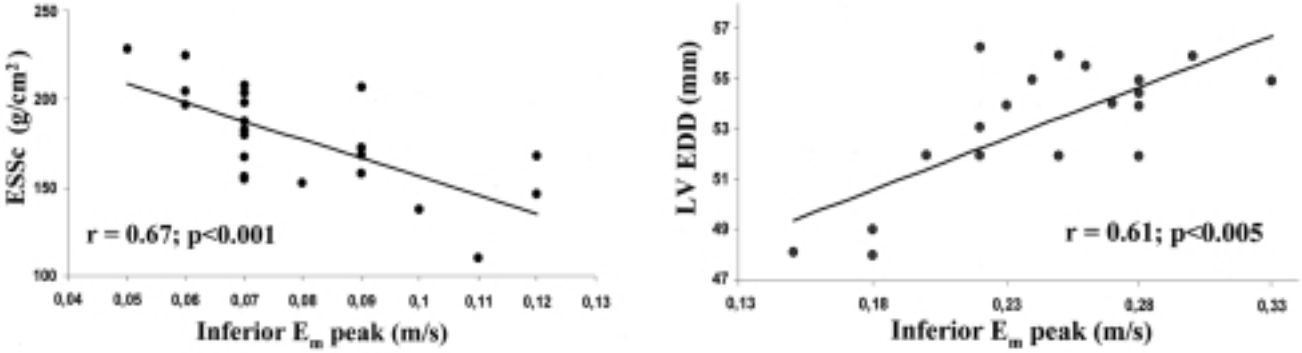

Figura 6. *La velocità miocardica protodiastolica (Em) della parete inferiore risulta correlata in maniera inversa all'aumentato stress telesistolico circonferenziale nell'iperteso (ESSc)* (a sinistra) *ed in maniera diretta all'aumentato diametro telediastolico del ventricolo sinistro (LVEDD) nel cuore d'atleta* (a destra). *Da Galderisi et al.[51], modificata.*

Tabella I. Principali caratteristiche del cuore d'atleta all'ecocardiogramma standard e all'analisi con Doppler myocardial imaging pulsato.

Eco color Doppler standard	Doppler myocardial imaging
Spessori parietali < 16 mm. Diametri cavitari < 60 mm. Valori superiori devono essere associati ad una taglia corporea congrua, ad un adeguato programma di allenamento e/o ad un'elevata capacità aerobica.	Funzione sistolica regionale con elevati valori di picco Sm (> 9 cm/s).
	Omogenea attivazione sistolica di tutte le pareti del ventricolo destro e sinistro.
Incremento degli spessori parietali omogeneo, così come l'aumento dei diametri cavitari che coinvolge parallelamente le due camere cardiache, gli atri e le vene cave.	Funzione diastolica regionale biventricolare "supernormale", con aumentate velocità di picco protodiastolico Em (sinistra > 14 cm/s, destra > 16 cm/s), strettamente associate ai diametri cavitari, alla gettata sistolica del ventricolo sinistro e alla capacità di esercizio.
Funzione sistolica globale e segmentaria delle due camere cardiache perfettamente normale.	
Funzione diastolica biventricolare "supernormale", con "esplosivo" riempimento in fase protodiastolica e scarso contributo della sistole atriale.	Rapporto Em/Am > 1 in tutti i segmenti miocardici. Tempo di rilasciamento isometrico del ventricolo destro prolungato e correlato alla gettata sistolica del ventricolo sinistro.
Regressione della maggior parte delle modifiche morfologiche e funzionali dopo sospensione dell'attività fisica.	Gradiente di velocità endocardio-epicardio paragonabile a quello di soggetti sedentari, ma aumentato rispetto a soggetti con ipertrofia ventricolare patologica (> 0.7 s^{-1}).

- Copyright - Il Pensiero Scientifico Editore downloaded by IP 216.73.216.204 Sat, 12 Jul 2025, 04:11:18

gli adattamenti cardiovascolari all'esercizio fisico e nella diagnosi differenziale tra ipertrofia fisiologica e quella patologica dovuta a cardiomiopatie primitive o secondarie.

I dati attualmente disponibili in letteratura suggeriscono una specifica utilità del DMI nell'analizzare la funzione sisto-diastolica del miocardio ventricolare del cuore d'atleta (Tab. I). La valutazione con DMI del soggetto allenato ha dimostrato interessanti prospettive di applicazione in particolare nei seguenti campi:
1) diagnosi differenziale tra ipertrofia fisiologica e patologica del ventricolo sinistro e destro;
2) quantizzazione del grado di allenamento all'attività sportiva;
3) previsione della performance ventricolare sinistra durante sforzo;
4) valutazione della cooperazione biventricolare;
5) analisi degli adattamenti miocardici a diversi protocolli di allenamento;
6) identificazione precoce di specifici genotipi associati a cardiomiopatia.

Riassunto

Per cuore d'atleta si intende l'insieme degli adattamenti cardiaci all'allenamento, caratterizzati da un aumento simmetrico ed armonico dei diametri cavitari e degli spessori parietali delle camere ventricolari. L'eco color Doppler cardiaco standard è stato ampiamente utilizzato per analizzare le caratteristiche del cuore d'atleta e nella diagnosi differenziale tra l'ipertrofia fisiologica dello stesso e l'ipertrofia patologica legata a patologie organiche del cuore, soprattutto a carico del ventricolo sinistro. Il Doppler myocardial imaging (DMI) è una metodica ecocardiografica che, attraverso opportune modifiche nell'hardware e nel software dell'ecografo, estende l'analisi Doppler dai flussi ematici al movimento della parete cardiaca, caratterizzata da bassa velocità ed elevata ampiezza di segnale.

I dati attualmente disponibili in letteratura suggeriscono una specifica utilità del DMI nell'analizzare la funzione sisto-diastolica del miocardio ventricolare del cuore d'atleta. La valutazione con DMI del soggetto allenato ha dimostrato infatti interessanti prospettive in particolare nei seguenti campi di applicazione: 1) diagnosi differenziale tra ipertrofia fisiologica e patologica del ventricolo sinistro e destro; 2) quantizzazione del grado di allenamento all'attività sportiva; 3) previsione della performance ventricolare sinistra durante sforzo; 4) valutazione della cooperazione biventricolare; 5) analisi degli adattamenti miocardici a diversi protocolli di allenamento; 6) identificazione precoce di specifici genotipi associati a cardiomiopatia.

Parole chiave: Cuore d'atleta; Diastole; Doppler myocardial imaging; Ecocardiografia; Funzione ventricolare.

Bibliografia

1. Zeppilli P, Corsetti R, Picani C. Adattamenti cardiocircolatori nelle diverse discipline sportive. In: Zeppilli P, ed. Cardiologia dello sport. Roma: CESI, 1995: 37-78.
2. Rost R, Hollmann W. Athlete's heart - a review of its historical assessment and new aspects. Int J Sports Med 1983; 4: 147-65.
3. Longhurst JC, Kelly AR, Gonyea WJ, Mitchell JH. Chronic training with static and dynamic exercise: cardiovascular adaptation, and response to exercise. Circ Res 1981; 48 (Part 2): I171-I178.
4. Shapiro LM. Physiological left ventricular hypertrophy. Br Heart J 1984; 52: 130-5.
5. Morganroth J, Maron BJ, Henry WL, Epstein SE. Comparative left ventricular dimensions in trained athletes. Ann Intern Med 1975; 82: 521-4.
6. Maron BJ. Structural features of the athlete heart as defined by echocardiography. J Am Coll Cardiol 1986; 7: 190-203.
7. Pelliccia A, Maron BJ, Spataro A, Proschan MA, Spirito P. The upper limit of physiologic cardiac hypertrophy in highly trained elite athletes. N Engl J Med 1991; 324: 295-301.
8. Spirito P, Pelliccia A, Proschan MA, et al. Morphology of the "athlete's heart" assessed by echocardiography in 947 elite athletes representing 27 sports. Am J Cardiol 1994; 74: 802-6.
9. Pelliccia A, Culasso F, Di Paolo FM, Maron BJ. Physiologic left ventricular cavity dilation in elite athletes. Ann Intern Med 1999; 130: 23-31.
10. Zeppilli P, Santini C. L'ecocardiogramma nell'atleta. In: Zeppilli P, ed. Cardiologia dello sport. Roma: CESI, 1995: 197-264.
11. Fisman EZ, Embon P, Pines A, et al. Comparison of left ventricular function using isometric exercise Doppler echocardiography in competitive runners and weightlifters versus sedentary individuals. Am J Cardiol 1997; 79: 355-9.
12. Pluim BM, Zwinderman AH, van der Laarse A, van der Wall EE. The athlete's heart. A meta-analysis of cardiac structure and function. Circulation 2000; 101: 336-44.
13. Comitato Organizzativo Cardiologico per l'Idoneità allo Sport (ANCE, ANMCO, FMSI, SIC, SIC-Sport). Protocolli cardiologici per il giudizio di idoneità allo sport agonistico 2003. Roma: CESI, 2003.
14. D'Andrea A, Limongelli G, Caso P, et al. Association between left ventricular structure and cardiac performance during effort in two morphological forms of athlete's heart. Int J Cardiol 2002; 86: 177-84.
15. Pelliccia A, Maron BJ, De Luca R, Di Paolo FM, Spataro A, Culasso F. Remodeling of left ventricular hypertrophy in elite athletes after long-term deconditioning. Circulation 2002; 105: 944-9.
16. Foale R, Nihoyannopoulos P, McKenna W, et al. Echocardiographic measurement of the normal adult right ventricle. Br Heart J 1986; 56: 33-44.
17. Kaul S, Tei C, Hopkins JM, Shah PM. Assessment of right ventricular function using two-dimensional echocardiography. Am Heart J 1984; 107: 526-31.
18. Sciomer S, Vitarelli A, Penco M, et al. Anatomico-functional changes in the right ventricle of the athlete. Cardiologia 1998; 43: 1215-20.
19. Hauser AM, Dressendorfer RH, Vos M, Hashimoto T, Gordon S, Timmis GC. Symmetric cardiac enlargement in highly trained endurance athletes: a two-dimensional echocardiographic study. Am Heart J 1985; 109 (Part 1): 1038-44.
20. Douglas PS, O'Toole ML, Hiller WD, Reichek N. Different effects of prolonged exercise on the right and left ventricles. J Am Coll Cardiol 1990; 15: 64-9.
21. Henriksen E, Landelius J, Kangro T, et al. An echocardio-

- Copyright - Il Pensiero Scientifico Editore downloaded by IP 216.73.216.204 Sat, 12 Jul 2025, 04:11:18

graphic study of right and left ventricular adaptation to physical exercise in elite female orienteers. Eur Heart J 1999; 20: 309-16.
22. Zeppilli P, Vannicelli R, Santini C, et al. Echocardiographic size of conductance vessels in athletes and sedentary people. Int J Sports Med 1995; 16: 38-44.
23. Goldhammer E, Mesnick N, Abinader EG, Sagiv M. Dilated inferior vena cava: a common echocardiographic finding in highly trained elite athletes. J Am Soc Echocardiogr 1999; 12: 988-93.
24. Zeppilli P, Rubino P, Manno V, et al. Visualizzazione ecocardiografica delle arterie coronarie in atleti di resistenza. G Ital Cardiol 1987; 17: 957-64.
25. Pelliccia A, Spataro A, Maron BJ. Prospective echocardiographic screening for coronary artery anomalies in 1360 elite competitive athletes. Am J Cardiol 1993; 72: 978-9.
26. Isaaz K, Thompson A, Ethevenot G, Cloez JL, Brembilla B, Pernot C. Doppler echocardiographic measurement of low velocity motion of the left ventricular posterior wall. Am J Cardiol 1989; 64: 66-75.
27. McDicken WN, Sutherland GR, Moran CM, Gordon LN. Colour Doppler velocity imaging of the myocardium. Ultrasound Med Biol 1992; 18: 651-4.
28. Shan K, Bick RJ, Poindexter BJ, et al. Relation of tissue Doppler derived myocardial velocities to myocardial structure and beta-adrenergic receptor density in humans. J Am Coll Cardiol 2000; 36: 891-6.
29. Caso P, D'Andrea A, Galderisi M, et al. Pulsed Doppler tissue imaging in endurance athletes: relation between left ventricular preload and myocardial regional diastolic function. Am J Cardiol 2000; 85: 1131-6.
30. Patterson SW, Starling EH. On the mechanical factors which determine the output of the ventricles. J Physiol 1914; 48: 357-79.
31. D'Andrea A, Caso P, Galderisi M, et al. Assessment of myocardial response to physical exercise in endurance competitive athletes by pulsed Doppler tissue imaging. Am J Cardiol 2001; 87: 1226-30.
32. D'Andrea A, Caso P, Severino S, et al. Effects of different training protocols on left ventricular myocardial function in competitive athletes: a Doppler tissue imaging study. Ital Heart J 2002; 3: 34-40.
33. Zoncu S, Pelliccia A, Mercuro G. Assessment of regional systolic and diastolic wall motion velocities in highly trained athletes by pulsed wave Doppler tissue imaging. J Am Soc Echocardiogr 2002; 15: 900-5.
34. Vinereanu D, Florescu N, Sculthorpe N, Tweddel AC, Stephens MR, Fraser AG. Left ventricular long-axis diastolic function is augmented in the hearts of endurance-trained compared with strength-trained athletes. Clin Sci (Lond) 2002; 103: 249-57.
35. Caso P, Galderisi M, D'Andrea A, et al. Analysis by pulsed Doppler tissue imaging of ventricular interaction in long-distance competitive swimmers. Am J Cardiol 2002; 90: 193-7.
36. D'Andrea A, Caso P, Sarubbi B, et al. Right ventricular adaptation to different training protocols. Echocardiography 2003, in press.
37. Santamore WP, Dell'Italia LJ. Ventricular interdependence: significant left ventricular contributions to right ventricular systolic function. Prog Cardiovasc Dis 1998; 40: 289-308.
38. Severino S, Caso P, Galderisi M, et al. Use of pulsed Doppler tissue imaging to assess regional left ventricular diastolic dysfunction in hypertrophic cardiomyopathy. Am J Cardiol 1998; 82: 1394-8.
39. Matsumura Y, Elliott PM, Virdee MS, Sorajja P, Doi Y, McKenna WJ. Left ventricular diastolic function assessed using Doppler tissue imaging in patients with hypertrophic cardiomyopathy: relation to symptoms and exercise capacity. Heart 2002; 87: 247-51.
40. Mishiro Y, Oki T, Yamada H, et al. Use of angiotensin II stress pulsed tissue Doppler imaging to evaluate regional left ventricular contractility in patients with hypertrophic cardiomyopathy. J Am Soc Echocardiogr 2000; 13: 1065-73.
41. Severino S, Caso P, Cicala S, et al. Involvement of right ventricle in left ventricular hypertrophic cardiomyopathy: analysis by pulsed tissue imaging. Eur J Echocardiogr 2000; 1: 281-8.
42. Nagueh SF, Bachinski LL, Meyer D, et al. Tissue Doppler imaging consistently detects myocardial abnormalities in patients with hypertrophic cardiomyopathy and provides a novel means for an early diagnosis before and independently of hypertrophy. Circulation 2001; 104: 128-30.
43. Ho CY, Sweitzer NK, McDonough B, et al. Assessment of diastolic function with Doppler tissue imaging to predict genotype in preclinical hypertrophic cardiomyopathy. Circulation 2002; 105: 2992-7.
44. Galderisi M, Caso P, Severino S, et al. Myocardial diastolic impairment caused by left ventricular hypertrophy involves basal septum more than other walls: analysis by pulsed Doppler tissue imaging. J Hypertens 1999; 17: 685-93.
45. Galderisi M, Cicala S, Caso P, et al. Coronary flow reserve and myocardial diastolic dysfunction in arterial hypertension. Am J Cardiol 2002; 90: 860-4.
46. Cicala S, Galderisi M, Caso P, et al. Right ventricular diastolic dysfunction in arterial systemic hypertension: analysis by pulsed tissue Doppler. Eur J Echocardiogr 2002; 3: 135-42.
47. Palka P, Lange A, Fleming A, et al. Differences in myocardial velocity gradient measured throughout the cardiac cycle in patients with hypertrophic cardiomyopathy, athletes and patients with left ventricular hypertrophy due to hypertension. J Am Coll Cardiol 1997; 30: 760-8.
48. Derumeaux G, Douillet R, Troniou A, et al. Distinguishing between physiologic hypertrophy in athletes and primary hypertrophic cardiomyopathies. Importance of tissue color Doppler. Arch Mal Coeur Vaiss 1999; 92: 201-10.
49. Vinereanu D, Florescu N, Schulthorpe N, Tweddel AC, Stephens MR, Fraser AG. Differentiation between pathologic and physiologic left ventricular hypertrophy by tissue Doppler assessment of long-axis function in patients with hypertrophic cardiomyopathy or systemic hypertension and in athletes. Am J Cardiol 2001; 88: 53-8.
50. Cardim N, Oliveira AG, Longo S, et al. Doppler tissue imaging: regional myocardial function in hypertrophic cardiomyopathy and in athlete's heart. J Am Soc Echocardiogr 2003; 16: 223-32.
51. Galderisi M, D'Andrea A, Caso P, et al. Pulsed tissue Doppler distinguishes difference of longitudinal myocardial function between athletic and hypertensive left ventricular hypertrophy. (abstr) J Am Coll Cardiol 2002; 39: 255A.
52. D'Andrea A, Caso P, Severino S, et al. Different involvement of right ventricular myocardial function in either physiologic or pathologic left ventricular hypertrophy: a Doppler tissue study. J Am Soc Echocardiogr 2003; 16: 154-61.