- Copyright - Il Pensiero Scientifico Editore downloaded by IP 216.73.216.151 Mon, 14 Jul 2025, 21:48:04

Rassegne

Passato, presente e futuro della brachiterapia intracoronarica

Dominick J. Angiolillo, Manel Sabaté

U.O. di Cardiologia Invasiva, Istituto Cardiovascolare, Ospedale Universitario San Carlos, Madrid, Spagna

Key words:
Interventional cardiology; Intracoronary brachytherapy; Restenosis.

Intracoronary brachytherapy has been developed as an adjunctive treatment strategy for prevention and treatment of restenosis. Two technologies, one employing radioactive stents, the other catheter-based radiation systems (beta or gamma), have been tested in several animal and human studies in both *de novo* and restenotic coronary lesions. In particular, intravascular ultrasound imaging studies have given great insights into the mechanisms of action of intracoronary brachytherapy and its complications. Negative results from clinical trials performed in patients with *de novo* coronary lesions and the encouraging results obtained with drug-eluting stents have lead intracoronary brachytherapy to be abandoned in this clinical context, while it still remains the best therapeutic tool for the treatment of patients with in-stent restenosis. In this manuscript, principles of radiation therapy, results of clinical trials, current clinical practice, and future perspectives of intracoronary brachytherapy are summarized.

(Ital Heart J Suppl 2003; 4 (10): 794-806)

© 2003 CEPI Srl

Premio Giovani Ricercatori, SIC 2002.

Ricevuto il 5 febbraio 2003; nuova stesura il 18 luglio 2003; accettato il 23 luglio 2003.

Per la corrispondenza:

Dominick J. Angiolillo, MD

Interventional Cardiology Unit
Cardiovascular Institute
San Carlos University Hospital
Planta 2N
Plaza Cristo Rey s/n
28040 Madrid
Spagna
E-mail: djangiolillo@eudoramail.com

Introduzione

Il principale limite delle metodiche di rivascolarizzazione coronarica percutanea è rappresentato dalla restenosi. La restenosi è un fenomeno progressivo che inizia nelle prime ore dopo l'intervento e si completa nei 4-6 mesi successivi. Esistono tre meccanismi patogenetici principali della restenosi[1-3]: 1) il ritorno elastico precoce o "recoil", 2) il rimodellamento negativo, e 3) la proliferazione neointimale. L'impianto di stent coronarici ha ridotto in maniera importante l'incidenza di restenosi (15-20%) prevenendo sia il fenomeno del "recoil" elastico che il rimodellamento negativo, ma non la proliferazione neointimale[4]. In particolare, la proliferazione neointimale è più accentuata con l'impianto di stent coronarici rispetto ad altre tecniche e rappresenta la principale causa di restenosi[5-8]. Il trattamento della restenosi intrastent (ISR) con tecniche convenzionali (angioplastica con pallone, stent e/o "debulking") ha portato a risultati abbastanza deludenti con un tasso di nuova restenosi del 27-63%, che può aumentare con il numero di interventi[9-11]. Poiché la restenosi è un processo quasi esclusivamente attribuibile all'iperplasia neointimale e le radiazioni ionizzanti sono risultate efficaci in processi con un'importante attività fibroblastica (cicatrici cheloidi o *pterygium* oculare)[12,13], sono state sviluppate tecniche di applicazione intracoronarica di terapia radioattiva come intervento aggiuntivo per la prevenzione e il trattamento della restenosi.

Il termine brachiterapia intracoronarica (IBT) viene utilizzato per descrivere l'applicazione intracoronarica di terapia radioattiva. L'applicazione intravascolare di radiazioni rappresenta una strategia preventiva in cui vengono utilizzati sia raggi gamma che beta. In Europa, gran parte dell'esperienza è con i raggi beta a causa delle maggiori normative richieste per l'uso delle radiazioni gamma. L'IBT con raggi gamma è stata utilizzata per la prima volta da Condado et al.[14], e successivamente sono stati eseguiti numerosi altri registri e trial clinici randomizzati. Nel corso degli ultimi anni sono stati realizzati numerosi studi sia in animale che nell'uomo utilizzando due strategie di terapia radioattiva: una con stent radioattivi e l'altra con erogazione delle radiazioni attraverso cateteri[15-17]. Questi studi hanno portato alla conclusione che gli stent radioattivi non presentano un effetto terapeutico benefico e che i raggi beta sono efficaci quanto i gamma per il trattamento di pazienti con ISR a distanza di 1 anno[18-20]. Mentre l'IBT rappresenta ancora il mezzo terapeutico più efficace per il trattamento dell'ISR, il suo utilizzo nelle lesioni *de novo* è stato abbandonato alla luce dei risultati deludenti e in seguito allo

- Copyright - Il Pensiero Scientifico Editore downloaded by IP 216.73.216.151 Mon, 14 Jul 2025, 21:48:04

sviluppo di stent ricoperti di farmaci antiproliferativi (*drug-eluting stents* - DES) per la prevenzione della restenosi.

In questo articolo si riassumono le basi della terapia radiante, i trial clinici con IBT, la pratica clinica attuale e le prospettive future di questo mezzo terapeutico.

Basi della terapia radiante

Si definisce con il termine radioattività un processo in cui un nucleo instabile, in quanto presenta un numero troppo elevato oppure troppo basso di neutroni, ritorna spontaneamente ad uno stato di stabilità[21]. Durante questo processo, chiamato disintegrazione nucleare o decadimento radioattivo, viene rilasciata energia, definita radiazione, che si presenta sotto forma di radiazioni elettromagnetiche (raggi gamma) oppure sotto forma di particelle (raggi alfa, raggi beta e neutroni). La relazione tra il numero delle disintegrazioni (dN) in un determinato intervallo di tempo (dT) determina la radioattività (A). L'unità internazionale per esprimere l'attività ($A = -dN/dT$) è l'unità bequerel (Bq), che sostituisce l'unità Curie (Ci) precedentemente utilizzata. Un Bq equivale a 1 decadimento/s; 1 Ci equivale a 37×10^{10} Bq. Atomi differenti presentano attività differenti e l'attività dipende dal nucleo di ciascun atomo.

Nella pratica clinica l'energia rilasciata durante la trasformazione di un atomo instabile a uno stabile viene assorbita da un tessuto; la quantità di energia assorbita da un tessuto si definisce dose. La quantità di energia assorbita per unità di massa, espressa in unità Gray (Gy; Gy = J/kg), varia direttamente con l'attività della sorgente, il tempo di esposizione ("dwell time") e il tipo di radiazione, e inversamente con la distanza dalla sorgente. La dose erogata determina la dose di radiazione per una specifica lesione bersaglio. Nell'IBT, la dose si può esprimere come la dose erogata ad una determinata distanza dalla sorgente oppure come la dose erogata ad una determinata profondità all'interno della parete del vaso calcolata dalla superficie del lume vascolare.

L'IBT utilizza sia raggi beta che gamma[21]. Gli isotopi radioattivi utilizzati nell'IBT comprendono una sorgente gamma, iridium-192 (^{192}Ir), e due sorgenti beta, fosforo-32 (^{32}P) e strontium-90/yttrium-90 ($^{90}Sr/^{90}Y$). Gli isotopi che emettono radiazioni beta producono molto meno energia per disintegrazione nucleare rispetto agli isotopi che emettono radiazioni gamma; questo aspetto presenta implicazioni cliniche importanti riguardo al tipo di radioisotopo che viene utilizzato. Le particelle beta sono elettroni di basso peso, ad alta energia, con una carica positiva o negativa. Le particelle beta non penetrano per lunghe distanze (1-2 cm) e vengono rallentate dalle interazioni nucleari, dando origine a raggi X, chiamati Bremsstrahlung. Il tessuto più vicino alla sorgente assorbe la maggior parte dell'energia delle particelle beta e quindi riceve la maggior parte della dose; di conseguenza la particella beta ha meno energia per poter essere assorbita da tessuti che si trovano più in profondità. Le radiazioni gamma sono fotoni sotto forma di radiazioni elettromagnetiche e penetrano per una distanza maggiore (diversi metri) prima che la loro energia venga totalmente assorbita; il loro livello di energia rimane elevato e forniscono energia in maniera più omogenea su distanze più lunghe. L'interazione dei fotoni con altra materia è minore rispetto alle interazioni che si verificano con gli elettroni. Quindi con le radiazioni gamma il trasferimento di energia alla materia è minore rispetto alle radiazioni beta. Ai fini di ottenere un'adeguata penetrazione tissutale di radiazioni con una sorgente beta vengono richieste sorgenti con attività molto elevata; al contrario, si possono utilizzare solo sorgenti gamma a bassa attività altrimenti l'energia prodotta sarebbe troppo alta creando problemi di sicurezza. A causa dell'elevata attività delle sorgenti beta i tempi di esposizione sono più brevi (pochi minuti). Altri vantaggi delle sorgenti beta derivano dal fatto che queste presentano un'energia più bassa rispetto ai raggi gamma e di conseguenza si verifica una minore irradiazione dei tessuti adiacenti ed esiste un minor bisogno di schermature protettive; questo inoltre permette al personale del laboratorio di emodinamica di rimanere in sala durante il trattamento con radiazioni. Le sorgenti beta sono caratterizzate da una rapida caduta della dose (alcuni millimetri); di conseguenza, il trattamento adeguato di vasi con diametro grande (> 4 mm) può risultare difficile e la radiazione può essere parzialmente schermata dalle maglie degli stent e dalle placche calcificate. Inoltre, la rapida caduta della dose terapeutica con una sorgente beta rende importante il posizionamento della sorgente nel centro del lume del vaso in maniera da evitare una distribuzione disomogenea della dose alla parete vascolare. Al contrario, la bassa attività e la maggiore energia delle sorgenti gamma portano a tempi di esposizione più lunghi (10-20 min) e alla necessità di schermature speciali (25 mm di piombo); inoltre, i tessuti adiacenti si irradiano in maniera significativa e il personale è costretto ad uscire dalla sala durante il trattamento. I vantaggi delle sorgenti gamma sono la capacità di penetrare maggiormente a livello tissutale, permettendo quindi il trattamento di un più ampio spettro di vasi (vasi > 4 mm, bypass di safena) e la loro mancata attenuazione da parte delle maglie degli stent.

Effetti biologici

L'ISR rimane la principale limitazione delle procedure di rivascolarizzazione per via percutanea[22,23] ed è dovuta principalmente ad un'esagerata proliferazione neointimale[5-8]. Lesioni lunghe, vasi piccoli, e diabete sono associati ad un aumentato rischio di ISR. Il trattamento dell'ISR con tecniche convenzionali (pallone,

- Copyright - Il Pensiero Scientifico Editore downloaded by IP 216.73.216.151 Mon, 14 Jul 2025, 21:48:04

stent e/o "debulking") è associato ad un rischio ancora più alto di restenosi, che continua ad aumentare con il numero degli interventi[9-11]. L'IBT è emersa come il primo mezzo terapeutico in grado di ridurre l'ISR inibendo la proliferazione neointimale. Nel processo di restenosi sono coinvolti vari tipi cellulari quali i miofibroblasti, le cellule muscolari lisce ed i macrofagi tissutali[21,24,25]. Queste cellule originano o dalla media o dall'avventizia, migrano alla zona di danno vascolare, si trasformano in uno stato proliferativo e secernono matrice extracellulare. Studi di radiazione in modelli animali hanno osservato un'inibizione della proliferazione neointimale quando veniva considerato come tessuto bersaglio l'avventizia. Inoltre, studi su animali suggeriscono che possibili meccanismi di inibizione della proliferazione neointimale dopo terapia radiante possono essere in relazione con un aumento dell'ossido nitrico e una riduzione del "transforming growth factor-β1" (TGF-β1) e del "platelet-derived growth factor" (PDGF)[26,27]. L'ossido nitrico potenzialmente inibisce l'iperplasia neointimale e la riendotelializzazione, mentre il TGF-β1 e il PDGF incrementano l'iperplasia intimale e la fibrosi.

La radiazione che viene assorbita da un tessuto può determinare danno cellulare direttamente, mediante ionizzazione dell'acido desossiribonucleico (DNA) creando rotture a livello del doppio filamento, oppure indirettamente, mediante ionizzazione di H_2O e formazione di radicali liberi che successivamente determinano danno a livello del tessuto bersaglio[28]. Circa l'80% del danno da radiazione è causato dai radicali liberi. La radiazione che viene assorbita determina mutazioni cromosomiche e quindi alterazioni della funzione cellulare e morte cellulare se non subentrano meccanismi di riparazione[24,28,29]. Esiste una relazione di dose-risposta nella morte cellulare indotta dalle radiazioni ionizzanti, dove la frazione di cellule che sopravvivono (S) rappresenta una funzione lineare-quadratica della dose (D):

$$S = e^{-\alpha D - \beta D^2}$$

dove α e β sono costanti che dipendono dalle caratteristiche di ogni tipo cellulare. Quindi a basse dosi, predomina la componente lineare, mentre a dosi elevate (come quelle utilizzate durante IBT) predomina la componente quadratica e la relazione con la morte cellulare è di tipo esponenziale.

Il ciclo cellulare è costituito da diverse fasi: mitosi (M), G1, S (fase di sintesi del DNA) e G2. Le cellule in fase G2 e M sono le più radiosensibili, mentre le cellule in fase S sono le più resistenti (di almeno di 3 volte) per una determinata dose di radiazione; le cellule in fase G1 presentano una radiosensibilità intermedia. Le cellule che non sono in una fase proliferativa sono in una subfase del G1, chiamato G0; le cellule in G0 presentano una radiosensibilità simile alle cellule in fase G1. Quindi una stessa cellula può presentare una radiosensibilità variabile a seconda della fase del ciclo cellulare in cui si trova e la dose di radiazione necessaria per prevenire la divisione cellulare è più bassa di quella richiesta per causare la morte cellulare nelle cellule differenziate[29]. Anche se non si conoscono i meccanismi alla base di questa variabilità, essi potrebbero dipendere da differenze nelle capacità di riparazione, mancata capacità di arrestarsi in fasi del ciclo cellulare deputate alla riparazione, o cambi nella natura biofisica del DNA.

Gli effetti biologici delle radiazioni sono indipendenti dal tipo (beta o gamma) che viene utilizzato; mentre la dose totale di radiazione e il tasso di somministrazione sono di maggiore importanza in quanto il danno causato dalla radiazione può essere riparato durante esposizione a basse dosi o in seguito a dosi frazionate[28]. Inoltre, l'effetto biologico di una data dose di radiazione è ridotto quando questa viene erogata durante un periodo prolungato di tempo in quanto anche questo permette che subentrino meccanismi di riparazione delle aberrazioni cromosomiche indotte dalle radiazioni; in particolare, con dosi prolungate si modifica la componente quadratica ma non quella lineare della morte cellulare, dove con le esposizioni protratte la relazione dose-risposta diventa più lineare (ad esempio, una dose di 20 Gy erogata durante 30 min è equivalente ad una dose pari a 16.5-18.5 Gy erogata in 1 min). Questi principi radiobiologici rappresentano il motivo per cui durante IBT si utilizza una singola ed elevata dose da applicare in breve tempo.

Le cellule endoteliali e le cellule muscolari lisce (che giocano un ruolo fondamentale nel processo della restenosi) presentano la stessa radiosensibilità. In seguito al danno della parete vascolare indotto durante angioplastica le cellule muscolari lisce che persistano dopo trattamento con IBT potrebbero riprendere a proliferare ed eventualmente dare luogo a restenosi più tardivamente (ad esempio 2 anni); questo potrebbe spiegare il fenomeno del "late catch-up" che si osserva in pazienti trattati con IBT. In altre occasioni, l'inibizione della proliferazione delle cellule muscolari lisce può essere permanente se viene utilizzata una dose sufficientemente alta. Studi sperimentali e clinici hanno portato all'osservazione che dosi pari a 12-20 Gy sono sufficienti per ridurre in maniera significativa la popolazione di cellule muscolari lisce[15,30,31]. A queste dosi infatti si verificano un effetto antiangiogenico[32] e una riduzione del numero delle cellule muscolari lisce[33] (meccanismo indiretto) agendo a livello dell'avventizia con inibizione di fattori di crescita, oltre ad un'inibizione selettiva delle cellule muscolari lisce[34] e dei miofibroblasti[35]. Dosi > 20 Gy potrebbero eliminare totalmente questa popolazione cellulare, ma non potrebbero essere clinicamente tollerate. In cambio, l'applicazione di basse dosi può semplicemente ritardare il tempo di comparsa della restenosi fino a quando non si rigenerano le cellule muscolari lisce. Le radiazioni a basse dosi non portano ad una mortalità esponenziale come si verifica con le alte dosi, ma ad una lineare in quanto a basse dosi esiste una componente importante

- Copyright - Il Pensiero Scientifico Editore downloaded by IP 216.73.216.151 Mon, 14 Jul 2025, 21:48:04

di cellule che non muoiono ma che presentano un danno cellulare subletale; le cellule con questo tipo di danno si possono riparare e possono riprendere a proliferare. Inoltre, radiazioni a bassa dose (± 10 Gy) sono state associate ad un incremento paradosso della crescita cellulare[36]; questo fenomeno è di particolare importanza nella patogenesi della restenosi ai margini delle lesioni trattate, definito "edge effect" o "candy wrapper", che si verifica con una certa frequenza (10-15%) in pazienti trattati con IBT, costituendo una delle sue principali limitazioni (vedi paragrafo Osservazioni cliniche). L'alta incidenza di restenosi, e soprattutto di "edge effect", con l'uso degli stent radioattivi può essere, almeno in parte, spiegata per le più basse dosi di radiazioni che vengono utilizzate e che vengono mantenute durante un lungo periodo di tempo (mesi)[21,24,28]; tutto ciò in un segmento di arteria coronaria che presenta un danno vascolare indotto dall'intervento stesso che stimola di per sé la proliferazione delle cellule muscolari lisce. L'alta incidenza di complicanze con gli stent radioattivi ha portato al loro abbandono nella pratica clinica.

Sistemi approvati di brachiterapia

Diversi sono stati i sistemi sviluppati per l'applicazione dell'IBT. Tra questi il sistema di Schneider-Saurwein, utilizzato nel Dose-Finding trial[37], ha fornito importanti informazioni sulle dosi terapeutiche da utilizzare nell'IBT. Questo sistema, attualmente non più utilizzato, in cui una sorgente di ^{90}Y viene avanzata e ritirata da un sistema interamente automatico attraverso un catetere pallone-centrato, ha rappresentato un modello sui cui si sono poi disegnati nuovi sistemi di IBT. La Food and Drug Administration ha approvato tre sistemi di erogazione di radiazioni attraverso cateteri. Questi differiscono per tipo di sorgente, cateteri e sistema di erogazione.

In Europa i sistemi che vengono principalmente utilizzati sono il sistema Guidant Galileo e il sistema Novoste Beta-Cath. Il sistema Guidant Galileo (Fig. 1A) utilizza come sorgente il ^{32}P, posizionato nella parte distale della guida e la radiazione viene erogata attraverso un catetere pallone-centrato (Fig. 1B). Quando il pallone viene gonfiato il catetere viene posizionato nel centro del lume vascolare e il suo design permette il flusso di sangue nei segmenti distali e nei rami laterali, minimizzando quindi l'ischemia. La sorgente viene avanzata e ritirata da un sistema interamente automatico senza che il medico debba manipolare l'isotopo. Una dose fissa di radiazione viene prescritta ad una profondità di 1 mm dalla superficie del lume vascolare con un tempo di esposizione di 2-4 min. Attualmente ci sono due lunghezze di pallone (32 e 52 mm) e tre diametri (2.5, 3.0 e 3.5 mm), che permettono il trattamento di lesioni fino a 47 mm di lunghezza e di 2.4-3.7 mm di diametro. Gli estremi del pallone sono limitati da marker radio-opachi. La lunghezza della sorgente è di 20 mm ed è collocata nella parte distale della guida; i marker radio-opachi, situati nella zona prossimale e distale della sorgente, sono posizionati in maniera da delimitare la zona corrispondente all'80% della dose terapeutica. Il sistema calcola il tempo di trattamento automaticamente ed esegue un "pullback" automatico della sorgente ("stepping procedure"). Il ^{32}P presenta un'emivita di 14 giorni, quindi la sorgente deve essere cambiata ogni mese.

Il sistema Novoste Beta-Cath (Fig. 1C) utilizza un isotopo ad emissione di radiazioni beta (^{90}Sr/^{90}Y). Questo è un sistema di catetere (5F) non centrato (Fig. 1D), che permette un certo grado di centralizzazione passiva

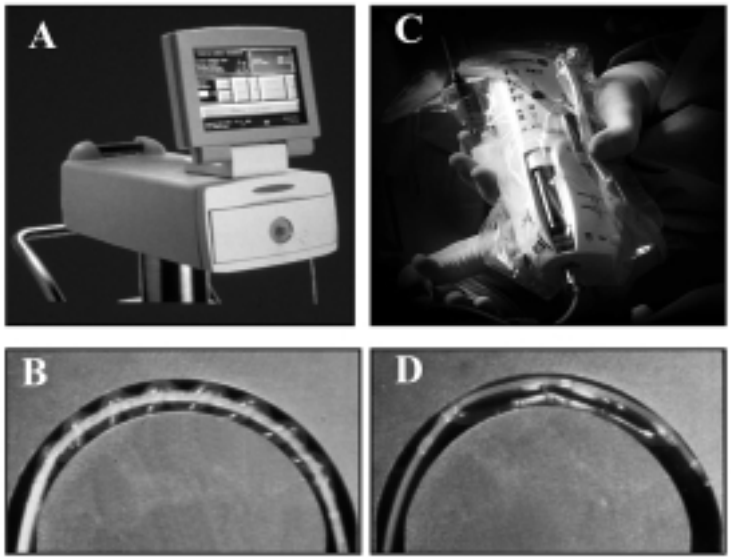

Figura 1. *Sistema automatico Guidant Galileo* (A) *con catetere pallone di tipo centrato* (B) *e sistema a gestione manuale Novoste Beta-Cath* (C) *con catetere pallone di tipo non centrato* (D).

- Copyright - Il Pensiero Scientifico Editore downloaded by IP 216.73.216.151 Mon, 14 Jul 2025, 21:48:04

del sistema, ed a gestione manuale (non automatico) in cui, attraverso una propulsione idraulica mediante siringa, il medico avanza la sorgente radioattiva lungo il catetere. La dose viene erogata ad una distanza di 2 mm dalla sorgente con un tempo di esposizione di 2-4 min. Con questo sistema sono disponibili due lunghezze di dispositivi (40 e 60 mm), che permettono il trattamento di lesioni fino a 45 mm di lunghezza e vasi di 2.75-4.0 mm di diametro. Un catetere di 3.5F con un sistema automatico sarà presto disponibile.

Il sistema Cordis Best CheckMate utilizza una sorgente che emette radiazioni gamma (^{192}Ir) e la radiazione può essere applicata a segmenti di 23-87 mm di lunghezza. Questo è un sistema di catetere non centrato e quindi il catetere è posizionato eccentricamente adattandosi alla curvatura del vaso. La sorgente viene caricata manualmente, la dose erogata può essere fissa oppure calcolata mediante ecografia intravascolare (IVUS) ed i tempi di esposizione sono generalmente dell'ordine di 15-20 min.

Studi clinici

Sono stati portati a termine numerosi registri e studi randomizzati con l'uso di radiazioni gamma e beta sia in lesioni *de novo* che restenotiche. Vengono riportati gli studi clinici più rilevanti.

Studi clinici in lesioni restenotiche (Tab. I). *Radiazioni gamma.* Teirstein et al.[38] hanno disegnato il primo studio randomizzato utilizzando radiazioni gamma nella restenosi: lo SCRIPPS (Scripps Coronary Radiation to Inhibit Proliferation Post-Stenting) trial. Questo è stato il primo trial a dimostrare l'efficacia della terapia con radiazioni gamma per il trattamento della restenosi. In questo trial sono stati arruolati 55 pazienti (62% con ISR) che hanno effettuato angioplastica con pallone e con stent seguito da applicazione di radiazioni gamma oppure placebo. A 6 mesi, il tasso di restenosi angiografica era del 17% nei pazienti trattati con IBT e del 54% nel gruppo placebo (p = 0.025); nel gruppo trattato con IBT la perdita luminale tardiva era di 0.38 ± 1.06 vs 1.03 ± 0.97 mm nel gruppo placebo. L'IVUS ha dimostrato una riduzione pari al 60% della proliferazione neointimale intrastent. Gli eventi cardiaci avversi maggiori (MACE), definiti come morte, infarto miocardico acuto o rivascolarizzazione dell'arteria target, erano significativamente più bassi nel gruppo trattato con IBT. Il beneficio di questo trattamento persisteva a distanza di 3 anni: rivascolarizzazione dell'arteria target e tasso di restenosi erano del 15.4 e 33% nel gruppo randomizzato a IBT vs il 48.3 e 64% nel gruppo placebo[39]. In una subanalisi un maggior beneficio è stato osservato nei pazienti diabetici[40].

Tabella I. Studi clinici randomizzati con brachiterapia intracoronarica (IBT) per il trattamento della restenosi intrastent.

Studio	Sorgente	TVR (%)		p
		IBT	Placebo	
START[20]*	^{90}Sr/^{90}Y	17	26.8	0.015
SCRIPPS[38]**	^{192}Ir	38.5	58.7	0.13
WRIST[41]§	^{192}Ir	33.8	67.6	< 0.001
SVG-WRIST[44]§	^{192}Ir	28	62	< 0.001
GAMMA-1[45]§§	^{192}Ir	31.3	46.3	0.01
BETA-WRIST[48]§§§	^{90}Y	34	72	0.001
INHIBIT[49]§§	^{32}P	19	30	0.028

TVR = rivascolarizzazione dell'arteria target. * risultati a 8 mesi; ** risultati a 5 anni; § risultati a 12 mesi; §§ risultati a 9 mesi; §§§ risultati a 6 mesi.

Lo studio WRIST (Washington Radiation for In-Stent restenosis Trial) ha studiato 130 pazienti (100 arterie native e 30 graft di safena) con ISR (< 47 mm di lunghezza) trattati con angioplastica (pallone, stent, laser e/o aterectomia rotazionale)[41]. Ad un follow-up di 6 mesi è stata osservata una riduzione significativa dei tassi di restenosi, perdita luminale tardiva e rivascolarizzazione dell'arteria target nel gruppo trattato con IBT. La tecnica utilizzata per realizzare l'angioplastica non ha influito sull'outcome in entrambi i gruppi, anche se l'impianto di stent era associato ad una maggiore incidenza di trombosi tardiva nel gruppo trattato con IBT[40]. A 2 anni di follow-up i pazienti trattati con IBT hanno avuto un più alto numero di eventi coronarici però la necessità di rivascolarizzazione dell'arteria target rimaneva significativamente più bassa in questo gruppo (26%) rispetto al gruppo placebo (63%)[42].

Gli studi LONG-WRIST e SVG-WRIST hanno utilizzato lo stesso sistema di IBT per studiare rispettivamente, pazienti con ISR diffuse e lunghe (> 36 e < 80 mm) e pazienti con ISR in bypass di safena. Entrambi hanno dimostrato un beneficio significativo dell'IBT, anche se nel LONG-WRIST si è verificata una percentuale più elevata di trombosi tardiva nel gruppo trattato con IBT (15%) rispetto al gruppo controllo (6.7%)[43,44].

Lo studio GAMMA-1 è stato il primo studio multicentrico realizzato per ISR[45]. In questo trial sono stati arruolati 252 pazienti e, dopo angioplastica (80% con stent), randomizzati a IBT con raggi gamma oppure a placebo. Il tasso di MACE era significativamente più basso nel gruppo trattato con radiazione (28%) rispetto al gruppo placebo (44%); questo era dovuto principalmente ad una riduzione importante di rivascolarizzazione dell'arteria target. Nei pazienti trattati con IBT è stata osservata una riduzione del 41% del tasso di restenosi angiografica (55% nel gruppo placebo vs 32% nel gruppo trattato con IBT). Tuttavia, nel gruppo trattato con IBT si sono verificate un maggior numero di trombosi tardive (5.3%) che nel gruppo placebo (0.8%). Come descritto per lo SCRIPPS trial, anche nel GAMMA-1 i pazienti diabetici trattati con IBT presentavano un beneficio maggiore rispetto ai pazienti del gruppo controllo, con un tasso di restenosi rispettiva-

- Copyright - Il Pensiero Scientifico Editore downloaded by IP 216.73.216.151 Mon, 14 Jul 2025, 21:48:04

mente del 36% nel gruppo trattato con IBT vs il 76% del gruppo placebo[46].

Nello studio WRIST-PLUS veniva prescritto un trattamento antiaggregante combinato (aspirina + clopidogrel) per un periodo prolungato (6 mesi) in 120 pazienti con ISR nelle arterie coronarie native o nei bypass di safena con lesioni < 80 mm che venivano sottoposti ad angioplastica (pallone, laser e/o aterectomia rotazionale) e poi trattati con radiazione gamma[47]. Questi pazienti sono stati confrontati con i pazienti (sia quelli trattati con IBT che quelli placebo) del WRIST e LONG-WRIST (i quali mantenevano un trattamento antiaggregante per un solo mese). A 6 mesi, il gruppo che riceveva un trattamento antiaggregante prolungato ha presentato tassi di occlusioni totali e trombosi tardive rispettivamente del 5.8 e 2.5%; questi tassi erano più bassi di quelli riscontrati nel gruppo trattato con IBT e simili a quelli del gruppo placebo storico.

Radiazioni beta. Il registro BETA WRIST[48] ha esaminato 50 pazienti consecutivi con ISR che venivano sottoposti ad angioplastica con pallone, laser, aterectomia rotazionale e/o impianto di stent seguito da radiazione beta; i tassi di restenosi e rivascolarizzazione dell'arteria target erano rispettivamente del 22 e 34%.

Lo studio START (Stents and Radiation Therapy) è stato il primo trial multicentrico, randomizzato, con gruppo placebo, utilizzando una sorgente beta (16 o 20 Gy a seconda del diametro del vaso) in 476 pazienti con ISR ricorrente (< 20 mm) dopo aver realizzato angioplastica con successo[20]. Ad un follow-up di 9 mesi sono state osservate riduzioni del tasso di restenosi all'interno del segmento di vaso oggetto di studio del 36%, dei MACE del 31% e di rivascolarizzazione dell'arteria target del 34% nel gruppo trattato con IBT. Inoltre è stato osservato che quando veniva limitato l'uso degli stent e il trattamento antiaggregante era prolungato, l'incidenza di trombosi tardiva era simile nei due gruppi.

Lo studio INHIBIT (Intimal Hyperplasia Inhibition With Beta In-Stent Trial)[49] è uno studio multicentrico, randomizzato, in doppio cieco, con gruppo placebo, in cui sono stati studiati 332 pazienti con ISR (lesioni lunghe fino a 47 mm). Ad un follow-up di 9 mesi, il tasso di restenosi era ridotto del 50% ed i MACE globali del 56% nei pazienti trattati con IBT. Inoltre, questo studio ha dimostrato che per il trattamento delle lesioni lunghe, il posizionamento manuale in tandem della sorgente radioattiva ^{32}P era fattibile, sicura ed efficace.

Studi clinici in lesioni *de novo* (Tab. II). *Radiazioni gamma.* Condado et al.[14] sono stati i primi a realizzare l'IBT nelle arterie coronarie umane. In questa serie (21 pazienti) con lesioni *de novo* (22 lesioni) sono stati trattati mediante angioplastica con pallone seguita da IBT con radiazione gamma. Il diametro luminale minimo era ridotto dopo la procedura, dopo 6 mesi e dopo 2 anni; successivamente non è stata osservata un'ulteriore riduzione del diametro luminale minimo (1.97 mm post-procedura; 1.77 mm a 6 mesi; 1.68 mm a 2, 3 e 5 anni). Il tasso di restenosi a 5 anni era del 23.8%.

Tabella II. Studi clinici randomizzati con brachiterapia intracoronarica (IBT) nelle lesioni *de novo*.

Studio	Sorgente	TVR (%)		p
		IBT	Placebo	
BETA-CATH*	$^{90}Sr/^{90}Y$	15.6	17.4	NS
Dose-Finding[37]**	^{90}Y	10.5	–	–
PREVENT[54]*	^{32}P	26	32	NS
BRIDGE[56]§	^{32}P	26	16	NS
ANTIPODES[57]*	^{32}P	23.9	21.7	NS

TVR = rivascolarizzazione dell'arteria target. * risultati a 12 mesi; ** risultati a 7 mesi (studio randomizzato con 9, 12, 15 o 18 Gy); § restenosi a 8 mesi.

Radiazioni beta. Verin et al.[50] nel GENEVA trial sono stati i primi a descrivere la fattibilità della radiazione beta dopo angioplastica con pallone in 15 pazienti con lesioni *de novo*. Il tasso di restenosi era del 40% al follow-up; questi risultati sfavorevoli erano attribuiti alla bassa dose (< 4 Gy) che ricevevano i pazienti a livello della lesione bersaglio.

Lo studio BERT (Beta Energy Restenosis Trial) ha utilizzato IBT con raggi beta in 23 pazienti dopo angioplastica con pallone. A 6 mesi il tasso di restenosi e di perdita luminale tardiva erano del 15% e di 0.05 mm, rispettivamente[51]. Questo studio è stato esteso includendo un "Canadian arm" e uno "European arm"; i risultati del "Canadian arm" erano simili a quelli del trial BERT originale, mentre nello "European arm" è stato osservato un tasso di restenosi più elevato (28%)[52].

Il registro RENO[53] ha esaminato 1032 pazienti trattati con angioplastica (pallone, stent, laser, aterectomia rotazionale e/o direzionale) seguita da IBT con raggi beta; ad un follow-up di 6 mesi, il tasso di MACE era del 18.7% (1.9% morte, 2.6% infarto miocardico acuto e 16.6% rivascolarizzazione dell'arteria target) e quello di trombosi tardiva del 5.4%.

Lo studio PREVENT (Proliferation Reduction with Vascular Energy Trial)[54] ha utilizzato un sistema di catetere centrato ad emissione di radiazioni beta (^{32}P) in 105 pazienti (70% con lesioni *de novo*) trattati con pallone (39%) o stent (61%). I pazienti venivano randomizzati a placebo (16, 20 o 24 Gy). Ad un follow-up di 6 mesi, l'indice di perdita tardiva (11 ± 36 vs 55 ± 30%, $p < 0.0001$), tassi di restenosi angiografica (22 vs 50%, $p = 0.018$) e la rivascolarizzazione dell'arteria target (6 vs 24%, $p < 0.05$) erano significativamente più bassi nei pazienti trattati con IBT. Tuttavia, l'incidenza di trombosi tardiva era più alta nei pazienti trattati con IBT e quindi i MACE erano simili nei due gruppi.

Il Dose-Finding trial[37] era uno studio prospettico, multicentrico, randomizzato, senza gruppo placebo, disegnato per determinare l'effetto di quattro differenti do-

- Copyright - Il Pensiero Scientifico Editore downloaded by IP 216.73.216.151 Mon, 14 Jul 2025, 21:48:04

si (9, 12, 15 o 18 Gy a 1 mm di profondità tissutale) di radiazione beta (^{90}Y) usando un sistema di catetere centrato in lesioni *de novo* in 181 pazienti. Ad un follow-up di 6 mesi è stata osservata una riduzione dose-dipendente del tasso di restenosi, con un tasso di restenosi estremamente bassa (3.9%) nei pazienti trattati solo con pallone e con una dose pari a 18 Gy. Tuttavia, questo beneficio non veniva mantenuto in pazienti trattati con stent (n = 49) nei quali i tassi di restenosi erano piuttosto elevati indipendentemente dalla dose utilizzata (29, 21, 16 e 15% con 9, 12, 15 e 18 Gy, rispettivamente).

Il registro BRIE (Beta Radiation In Europe)[55] ha studiato, utilizzando il sistema Novoste Beta-Cath, 149 pazienti con malattia di uno o due vasi e con lesioni *de novo* suscettibili di angioplastica con o senza stent; in questo registro, i tassi di MACE e di restenosi erano più alti di quelli attesi (34%).

Il BETA-CATH (Kuntz RE, Scientific Sessions of the American College of Cardiology, Orlando, FL, USA, 2001, dati non pubblicati) è uno studio prospettico, randomizzato, multicentrico, con gruppo placebo, disegnato per valutare la sicurezza e l'efficacia di ^{90}Sr/^{90}Y vs placebo in lesioni *de novo* dopo angioplastica con pallone o con stent. Nelle sue prime fasi è stato osservato un elevato numero di trombosi dello stent in pazienti che ricevevano un trattamento antiaggregante per 30 giorni; successivamente, il prolungamento di questo trattamento a 60 giorni ha corretto questo problema. Tuttavia non è stata riscontrata nessuna differenza nei MACE tra i due gruppi; questo era principalmente dovuto alla presenza di nuove stenosi ai margini della zona irradiata ("edge effect"). Ciò potrebbe, almeno in parte, essere spiegato dal disegno dello studio, disegnato prima ancora che si conoscesse il concetto di "geographic miss".

Lo studio BRIDGE (Beta-Radiation Investigation with Direct Stenting and Galileo in Europe) Trial[56], recentemente portato a termine, è uno studio multicentrico, prospettico, randomizzato, con gruppo placebo, in 112 pazienti che venivano sottoposti a stenting diretto, ricevevano un inibitore della glicoproteina IIb/IIIa, e randomizzati a IBT con raggi beta (^{32}P) o placebo. Ad un follow-up angiografico di 6 mesi (eseguito in 100 pazienti), la perdita luminale tardiva era di 0.83 mm nel gruppo non irradiato vs 0.33 mm nel gruppo trattato con IBT ($p < 0.001$) con un tasso di restenosi rispettivamente del 14 e 8% (p = NS), quando veniva preso in considerazione il segmento del vaso che conteneva solo la lesione oggetto di studio. Nessuna differenza nella perdita luminale tardiva è stata osservata quando veniva considerato tutto il segmento del vaso oggetto di studio, con un tasso di restenosi del 16 e 26% nel gruppo placebo e trattato con IBT, rispettivamente. Nel gruppo trattato con IBT, si sono verificati 4 trombosi dello stent.

Lo studio ANTIPODES (Antiproliferative Effect of Beta-Radiation on Restenosis Prevention in Diabetic Patients After Coronary Stenting)[57] è stato disegnato per valutare l'efficacia dell'IBT con ^{32}P dopo l'impianto di uno stent in pazienti diabetici con lesioni *de novo*. L'ANTIPODES è uno studio realizzato in un singolo centro, prospettico, randomizzato, con gruppo placebo. Questo è stato il primo studio realizzato per valutare l'efficacia della radiazione beta in un gruppo ad elevato rischio di restenosi (diabetici) con lesioni *de novo*. Anche se precedentemente è stato dimostrato un maggior beneficio dell'IBT nei pazienti diabetici con ISR, questi sono dati estrapolati da subanalisi. L'ANTIPODES ha incluso un numero totale di 92 pazienti, di cui 46 randomizzati a IBT e 46 a placebo. I pazienti randomizzati a IBT mantenevano un trattamento antiaggregante combinato per 12 mesi, mentre i pazienti del gruppo placebo mantenevano questo trattamento per un solo mese. L'area neointimale intrastent media valutata con IVUS ad un follow-up angiografico di 6 mesi (endpoint primario di efficacia terapeutica) era del 52% inferiore ($p < 0.0001$) nel gruppo trattato con IBT (1.04 mm^2) rispetto al gruppo placebo (2.16 mm^2). Tuttavia, l'area luminale minima dell'intero segmento del vaso oggetto di studio valutata con IVUS ad un follow-up angiografico di 6 mesi (endpoint primario di efficacia clinica) non ha dimostrato nessuna differenza tra i gruppi (4.5 vs 4.4 mm^2). Non è stata osservata nessuna differenza nel tasso di restenosi e nei MACE tra i gruppi. Le conclusioni di questo trial sono che l'IBT con ^{32}P dopo l'impianto di uno stent in pazienti diabetici con lesioni *de novo* riduce l'iperplasia neointimale intrastent, però questo non si traduce in un beneficio clinico ad un follow-up di 6 mesi a causa di "edge effect" e trombosi tardive che si verificano nel gruppo trattato con IBT. Quindi, questi risultati non sostengono l'uso dell'IBT in questo gruppo di pazienti ad alto rischio con lesioni *de novo*.

Osservazioni cliniche

Gli studi clinici hanno chiaramente dimostrato che l'IBT è più efficace del placebo per il trattamento dell'ISR[24], mentre nessun beneficio è stato osservato nelle lesioni *de novo*[56], anche in pazienti ad alto rischio[57]. L'ISR è dovuta principalmente ad un'esagerata proliferazione neointimale e l'IBT è emersa come il primo mezzo terapeutico in grado di ridurre l'ISR inibendo la proliferazione neointimale[5-8]. L'IBT, oltre a inibire la proliferazione neointimale[58], può prevenire l'accorciamento vasale dopo angioplastica con pallone[52] e promuovere il rimodellamento positivo dei segmenti trattati[59]; la promozione del rimodellamento positivo è dose-dipendente[52].

L'effetto dell'IBT sul rimodellamento vascolare è stato clinicamente dimostrato nello studio BERT[51]. In questo trial venivano trattate solo lesioni *de novo* e l'IBT (^{90}Sr/^{90}Y) veniva applicata con un sistema che utilizzava un catetere non centrato. La dose veniva applicata a 2 mm dalla sorgente e veniva assegnato in maniera randomizzata a 12, 14 o 16 Gy. In seguito ad un'a-

- Copyright - Il Pensiero Scientifico Editore downloaded by IP 216.73.216.151 Mon, 14 Jul 2025, 21:48:04

nalisi volumetrica del segmento irradiato dopo angioplastica con pallone si osservò un incremento significativo delle dimensioni del vaso (ad esempio, il volume delimitato dalla lamina elastica esterna) ad un follow-up di 6 mesi. Questo fenomeno di accrescimento vascolare (rimodellamento positivo) era in grado di accomodare un incremento parallelo del volume di placca e di conseguenza il volume del lume vascolare non si modificava durante il follow-up[58]. Inoltre, è stato dimostrato che questa evoluzione morfologica non veniva influenzata dall'impianto di uno stent nella zona di applicazione dell'IBT in pazienti trattati con il sistema di catetere centrato con un'altra sorgente beta (^{32}P)[59]; lo stesso fenomeno è stato osservato in pazienti con ISR diffusa. Ad un follow-up angiografico di 6 mesi i segmenti irradiati presentavano un accrescimento del lume vascolare che veniva confermato mediante IVUS in cui un incremento nel volume totale del vaso nella zona irradiata era in grado di avvolgere un incremento del volume di placca portando ad un incremento del volume del lume vascolare.

Oltre alle restrizioni per cause normative, che ne hanno limitato l'uso a pochi centri, l'IBT presenta altre limitazioni dovute a complicanze che in genere sono più frequentemente associate a questa tecnica, come eventi trombotici tardivi, "edge effect" ed aneurismi coronarici. Nei primi trial clinici di IBT è stato osservato un maggior numero di occlusioni trombotiche dei segmenti irradiati[60] portando ad un aumentato rischio di infarto miocardico acuto dopo 30 giorni dall'intervento[61-65]. Un'analisi estrapolata dai trial con radiazioni gamma (SCRIPPS, WRIST e GAMMA-1) ha dimostrato che l'impianto di nuovi stent e lesioni lunghe erano predittori di trombosi tardiva[66]. In accordo con questa analisi estrapolata dai trial con radiazioni gamma, un'analisi dello studio RENO ha evidenziato che l'impianto di un nuovo stent era predittore di eventi trombotici tardivi dopo radiazione beta; altri fattori erano età, presenza di occlusione cronica totale e "geographic miss"[53]. Nel trial WRIST-PLUS[47] un trattamento antiaggregante combinato (aspirina + clopidogrel) per un periodo prolungato (6 mesi) era associato ad un rischio trombotico simile a quello di un gruppo placebo storico. La trombosi tardiva si verifica anche quando il trattamento con tienopiridina viene interrotto prematuramente. Possibili meccanismi coinvolti in questo fenomeno sono l'aumentata trombogenicità e il prolungato processo di riendotelializzazione, l'inadeguata apposizione dello stent e la persistenza di dissezioni. Infatti la terapia radiante, oltre ad inibire la proliferazione neointimale, altera il normale processo di endotelializzazione, ritardandolo, esponendo una superficie maggiormente trombogenica, favorendo l'accumulo di fibrina e piastrine[67,68]. Nel fenomeno di trombosi tardiva dello stent è stata chiamata in causa anche la possibilità che l'IBT possa indurre una malapposizione dello stent, in quanto non in grado di mantenere il passo dell'accrescimento vascolare promosso dalla terapia irradiante[62,63]. Una malapposizione dello stent può essere facilmente riconosciuta dall'IVUS e deve essere sospettata quando un ovvio accrescimento vascolare è visibile angiograficamente nella zona di impianto dello stent. Nei pazienti trattati solo con pallone seguito da IBT, la persistenza ad un follow-up angiografico di 6 mesi di una dissezione non trattata è un fenomeno comune[52,64]. Tuttavia non è chiaro se la presenza di dissezioni persistenti siano associate a trombosi tardiva nei pazienti non trattati con stent. Quindi, per prevenire la trombosi tardiva, dovrebbe essere evitato, se possibile, l'impianto di un nuovo stent, ed i pazienti devono mantenere un trattamento antiaggregante combinato (aspirina + tienopiridina) per un periodo prolungato; secondo la nostra esperienza, raccomandiamo un trattamento antitrombotico per almeno 12 mesi dopo IBT, soprattutto se viene impiantato un nuovo stent. È inoltre importante enfatizzare, sia con il paziente sia con il medico curante, l'importanza del trattamento antiaggregante combinato per un periodo prolungato con l'obiettivo di evitare un'interruzione precoce di questo trattamento; secondo la nostra esperienza un'interruzione precoce del trattamento antitrombotico è associata quasi sempre ad eventi trombotici. Quindi l'IBT non dovrebbe essere applicata nei pazienti che non possono mantenere un trattamento antitrombotico prolungato (reazioni allergiche, intolleranza, disordini emorragici) o che presentano una bassa compliance al trattamento medico.

L'inibizione con successo della proliferazione neointimale con la terapia irradiante è spesso fuorviata dallo svilupparsi di nuove stenosi nel margine prossimale e/o distale del segmento trattato, portando ad uno spostamento della zona di restenosi[69]. La comparsa angiografica di questo restringimento paradosso si chiama "edge effect" o "candy wrapper"[70] (Fig. 2). Questo fenomeno è stato più frequentemente osservato con l'uso degli stent radioattivi[71], ma si osserva anche con la te-

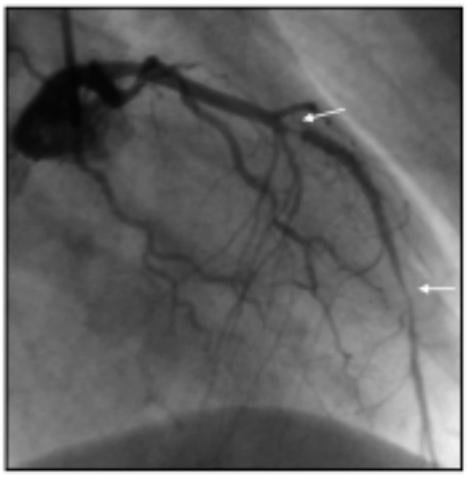

Figura 2. *Esempio di restenosi focale ai margini dello stent ("edge effect") nell'arteria discendente anteriore; in particolare, si osserva un fenomeno di "edge effect" in corrispondenza di entrambi i margini* (frecce) *producendo l'effetto caramella ("candy wrapper effect").*

- Copyright - Il Pensiero Scientifico Editore downloaded by IP 216.73.216.151 Mon, 14 Jul 2025, 21:48:04

rapia radiante erogata mediante cateteri[58]. Nella patogenesi dell'"edge effect" gioca un ruolo fondamentale la combinazione di due eventi: il danno vascolare indotto durante angioplastica e la bassa dose di radiazioni presente alle estremità della sorgente (Fig. 3). Il danno vascolare indotto durante angioplastica promuove la proliferazione cellulare; radiazioni a basse dosi portano ad un danno cellulare subletale permettendo quindi a queste cellule di ripararsi e di tornare a proliferare talora in maniera paradossalmente accentuata; di conseguenza la combinazione dei due fenomeni porta alla restenosi. Il fenomeno di "geographic miss" sembra avere un ruolo importante nella formazione degli "edge effects"[70]. Generalmente, il segmento del vaso che viene dilatato con pallone di angioplastica è più lungo della lesione o dello stent; la mancata capacità di irradiare tutta la zona danneggiata, cioè che la sorgente radioattiva copra tutta l'area danneggiata, si chiama "geographic miss" (Figg. 4 e 5). Inoltre, zone danneggiate che vengono irradiate dagli estremi delle sorgenti (caratterizzati da una caduta della dose) non riceverebbero la dose terapeutica adeguata. Studi con IVUS hanno dimostrato che l'"edge effect" in realtà è dato dalla combinazione di un incremento del volume di placca senza rimodellamento vascolare. Una copertura appropriata della zona di lesione mediante estensione della radiazione di alcuni millimetri oltre la lunghezza totale della zona di danno vascolare può ridurre il rischio di "geographic miss" e quindi anche di "edge effect".

L'IBT è stata associata alla presenza di aneurismi coronarici in corrispondenza della zona irradiata. Gli aneurismi coronarici, definiti come una dilatazione dell'arteria coronaria di 1.5 volte il diametro di riferimento, si osservano nel 4% delle arterie coronarie dopo angioplastica[72]. L'esatta incidenza di questo fenomeno dopo IBT non è nota. Tuttavia, gli aneurismi coronarici non sono associati allo sviluppo di restenosi e neppure ad un outcome sfavorevole[72]. Possibili meccanismi coinvolti nello sviluppo di aneurismi coronarici sono radiazioni a dosi elevate, distribuzione disomogenea della dose di radiazione sulla parete vascolare, dissezioni coronariche.

Prospettive future e conclusioni

L'IBT, sia con radiazioni beta che gamma, rappresenta il mezzo terapeutico più efficace per il trattamento dell'ISR. Nel corso degli anni una migliore comprensione di questa tecnica ha ridotto il verificarsi di effetti indesiderati, come le occlusioni trombotiche tardive e gli "edge effects", attraverso trattamento antiaggregante combinato per un periodo prolungato e trattando tutta la zona di danno vascolare evitando il "geographic miss". I risultati promettenti ottenuti con la recente introduzione nella pratica clinica dei DES, hanno ridotto però sensibilmente l'interesse verso l'IBT. Infatti, mentre l'IBT presenta delle problematiche organizzative importanti che hanno limitato il suo uso a pochi centri, questo non avviene per l'utilizzo dei DES permettendo un uso più ampio di questi dispositivi. Questi aspetti, assieme ai deludenti risultati ottenuti con l'IBT nella prevenzione della restenosi nelle lesioni *de novo*[39,40] hanno portato ad un completo abbandono dell'IBT in questo scenario clinico, dove i DES hanno sicuramente un futuro più promettente.

Anche se negli ultimi 2 anni i DES hanno avuto un importante successo, non bisogna dimenticare alcuni aspetti negativi che hanno caratterizzato alcuni di questi dispositivi (ad esempio, actinomicina e Quanum QP2 *eluting stents*) con i quali si è verificato un numero particolarmente elevato di MACE come di rivascola-

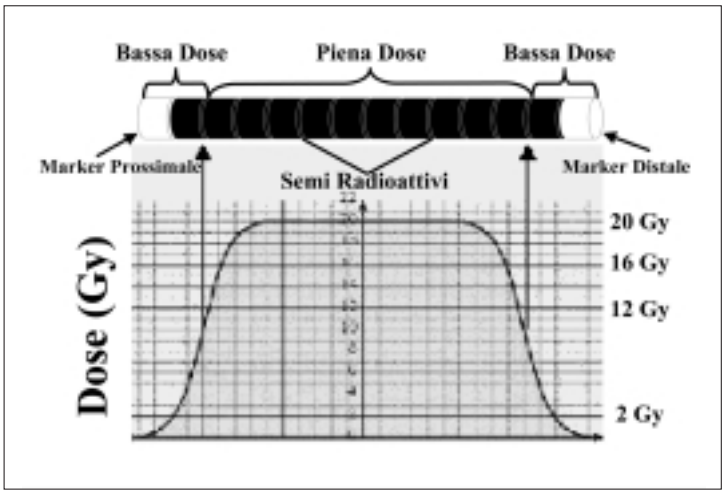

Figura 3. *Le sorgenti radioattive sono caratterizzate da una caduta della dose in corrispondenza degli estremi prossimale e distale. L'erogazione di radiazioni a dosi inferiori a quelle terapeutiche in segmenti di coronaria danneggiati (ad esempio, danno indotto dal pallone di angioplastica) non solo possono avere un minore effetto antiproliferativo ma possono presentare un incremento paradosso dell'iperplasia neointimale spiegando il fenomeno dell'"edge effect".*

- Copyright - Il Pensiero Scientifico Editore downloaded by IP 216.73.216.151 Mon, 14 Jul 2025, 21:48:04

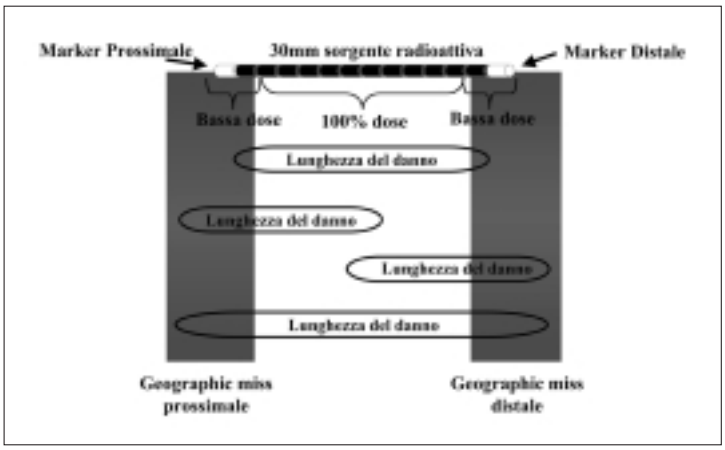

Figura 4. *Varie modalità di "geographic miss" (prossimale e/o distale) dovuto a segmenti di coronaria danneggiati dal pallone di angioplastica che non ricevono la dose piena di radiazione.*

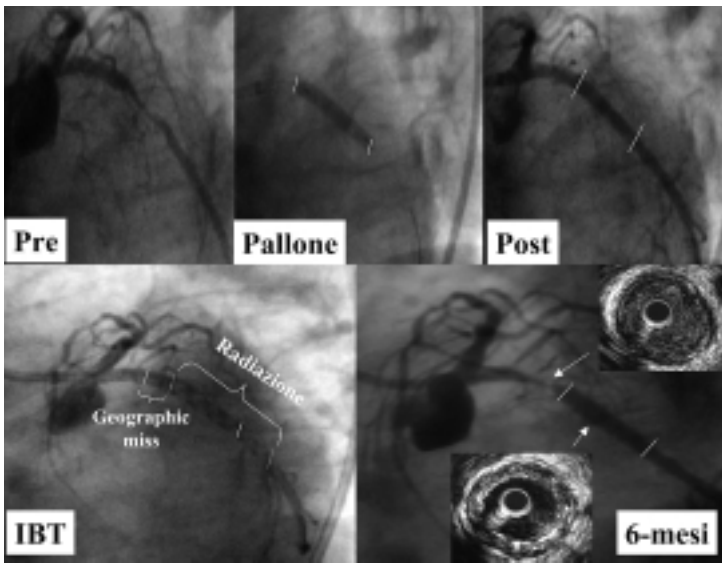

Figura 5. *Esempio di "geographic miss" prossimale in un paziente trattato con stent + brachiterapia intracoronarica (IBT) in una lesione de novo. Stenosi severa nell'arteria circonflessa che viene dilatata mediante pallone di angioplastica con danno indotto non solo a livello della stenosi ma anche prossimalmente. Dopo l'impianto dello stent si ottiene un buon risultato angiografico. Si procede ad applicazione di IBT: il segmento irradiato* (linee tratteggiate) *non copre tutta la zona danneggiata con il pallone di angioplastica* (linee continue)*, con "geographic miss" prossimale. Al follow-up angiografico si osserva "edge effect" prossimale. L'immagine di ecografia intravascolare conferma il buon risultato nel segmento trattato con stent, che presenta minima proliferazione neointimale (segmento che ha ricevuto la piena dose di radiazione), ma non prossimalmente dove la proliferazione neointimale è abbondante (segmento che ha ricevuto una dose minore).*

rizzazione dell'arteria target e trombosi tardiva[73,74]. In particolare, nei pazienti con ISR trattati con Quanum QP2 *eluting stents* gli effetti antiproliferativi non vengono mantenuti nel tempo. Infatti questi dispositivi erano apparentemente efficaci dopo 6 mesi ma gli effetti antiproliferativi non erano presenti ad 1 anno, verificandosi un incremento nel tasso di restenosi angiografica[75]. Inoltre questi dispositivi erano associati a persistenza di depositi di fibrina con variabili gradi di infiammazione a livello delle maglie degli stent[76]. Nello studio In-Stent Restenosis Registry[77], 41 pazienti con ISR sono stati trattati con stent ricoperti di rapamicina; nella serie di Rotterdam (n = 16), costituita da pazienti molto più complessi rispetto alla serie di San Paolo (n = 25), si sono verificati un numero importante di eventi (2 morti, 1 trombosi tardiva, 1 occlusione totale e 3 restenosi). Lo studio TAXUS III[78], in cui un DES ricoperto di un altro farmaco antiproliferativo, il paclitaxel, veniva utilizzato in pazienti con ISR, ha evidenziato che la mancata copertura di una zona con lesione o la presenza di "gaps" tra due stent era associata a restenosi, estendendo quindi il concetto di "geographic miss" anche ai DES.

I risultati dei DES nell'ISR sono ancora prematuri e tuttavia poco convincenti e l'IBT rimane ancora il mezzo terapeutico più efficace in questo scenario clinico.

- Copyright - Il Pensiero Scientifico Editore downloaded by IP 216.73.216.151 Mon, 14 Jul 2025, 21:48:04

Inoltre, i risultati degli studi con DES hanno dimostrato che questi non sono immuni da restenosi e che il problema dell'ISR continuerà a persistere. Questi aspetti (maggiore efficacia terapeutica dell'IBT nel trattamento dell'ISR e persistenza dell'ISR anche con i DES) assieme ai costi tuttavia estremamente elevati dei DES, riservano ancora un ruolo importante per l'IBT nel prossimo futuro.

Riassunto

La brachiterapia intracoronarica è stata sviluppata come intervento aggiuntivo per la prevenzione e il trattamento della restenosi. Due tecnologie, una con stent radioattivi, l'altra con erogazione di radiazioni attraverso cateteri, sono state valutate in numerosi studi su animali e nell'uomo sia in lesioni coronariche *de novo* che restenotiche. In particolare, studi realizzati mediante ecografia intravascolare hanno portato ad una migliore conoscenza dei meccanismi d'azione della brachiterapia intracoronarica e delle sue complicanze. I risultati negativi ottenuti dagli studi clinici realizzati in pazienti con lesioni *de novo* ed i risultati promettenti ottenuti con gli stent ricoperti di farmaci antiproliferativi hanno portato ad un abbandono della brachiterapia intracoronarica in questo scenario clinico, mentre rimane ancora il mezzo terapeutico più efficace per il trattamento delle restenosi intrastent. In questo articolo si riassumono le basi della terapia radiante, i risultati degli studi clinici, la pratica clinica attuale e le prospettive future della brachiterapia intracoronarica.

Parole chiave: Brachiterapia intracoronarica; Cardiologia interventistica; Restenosi.

Bibliografia

1. Serruys PW, de Jaegere P, Kiemeneij F, et al. A comparison of balloon-expandable-stent implantation with balloon angioplasty in patients with coronary artery disease. Benestent Study Group. N Engl J Med 1994; 331: 489-95.
2. Fischman DL, Leon MB, Baim DS, et al. A randomized comparison of coronary-stent placement and balloon angioplasty in the treatment of coronary artery disease. Stent Restenosis Study Investigators. N Engl J Med 1994; 331: 496-501.
3. Haude M, Erbel R, Issa H, Meyer J. Quantitative analysis of elastic recoil after balloon angioplasty and after intracoronary implantation of balloon-expandable Palmaz-Schatz stents. J Am Coll Cardiol 1993; 21: 26-34.
4. Dussaillant GR, Mintz GS, Pichard AD, et al. Small stent size and intimal hyperplasia contribute to restenosis: a volumetric intravascular ultrasound analysis. J Am Coll Cardiol 1995; 26: 720-4.
5. Schwartz RS, Holmes DR, Topol EJ. The restenosis paradigm revisited: an alternative proposal for cellular mechanisms. J Am Coll Cardiol 1992; 20: 1284-93.
6. Mintz GS, Popma JJ, Pichard AD, et al. Arterial remodeling after coronary angioplasty: a serial intravascular ultrasound study. Circulation 1996; 94: 35-43.
7. MacLeod DC, Strauss BH, de Jong M, et al. Proliferation and extracellular matrix synthesis of smooth muscle cells cultured from human coronary atherosclerotic and restenotic lesions. J Am Coll Cardiol 1994; 23: 59-65.
8. Guarda E, Katwa LC, Campbell SE, et al. Extracellular matrix collagen synthesis and degradation following coronary balloon angioplasty. J Mol Cell Cardiol 1996; 28: 699-706.
9. Sharma SK, Duvvuri S, Dangas G, et al. Rotational atherectomy for in-stent restenosis: acute and long-term results of the first 100 cases. J Am Coll Cardiol 1998; 32: 1358-65.
10. Eltchaninoff H, Koning R, Tron C, Gupta V, Cribier A. Balloon angioplasty for the treatment of coronary in-stent restenosis: immediate results and 6-month angiographic recurrent restenosis rate. J Am Coll Cardiol 1998; 32: 980-4.
11. Bauters C, Banos JL, Van Belle E, Mc Fadden EP, Lablanche JM, Bertrand ME. Six-month angiographic outcome after successful repeat percutaneous intervention for in-stent restenosis. Circulation 1998; 97: 318-21.
12. Kovalic JJ, Perez CA. Radiation therapy following keloidectomy: a 20-year experience. Int J Radiat Oncol Biol Phys 1989; 17: 77-80.
13. Walter WL. Another look at pterygium surgery with postoperative beta radiation. Ophthal Plast Reconstr Surg 1994; 10: 247-52.
14. Condado JA, Waksman R, Gurdiel O, et al. Long-term angiographic and clinical outcome after percutaneous transluminal coronary angioplasty and intracoronary radiation therapy in humans. Circulation 1997; 96: 727-32.
15. Wiedermann JG, Marboe C, Amols H, Schwartz A, Weinberger J. Intracoronary irradiation markedly reduces neointimal proliferation after balloon angioplasty in swine: persistent benefit at 6-month follow-up. J Am Coll Cardiol 1995; 25: 1451-6.
16. Verin V, Popowski Y, Urban P, et al. Intra-arterial beta-irradiation prevents neointimal hyperplasia in a hypercholesterolemic rabbit restenosis model. Circulation 1995; 92: 2284-90.
17. Waksman R. Vascular brachytherapy. 2nd edition. Armonk, NY: Futura Publishing Company, 1999.
18. Wardeh AJ, Kay IP, Sabaté M, et al. Beta-particle-emitting radioactive stent implantation. A safety and feasibility study. Circulation 1999; 100: 1684-9.
19. Albiero R, Nishida T, Adamian M, et al. Edge restenosis after implantation of high activity ^{32}P radioactive beta-emitting stents. Circulation 2000; 101: 2454-7.
20. Popma JJ, Suntharalingam M, Lansky AJ, et al, for the Stents and Radiation Therapy (START) Investigators. Randomized trial of $^{90}Sr/^{90}Y$ beta-radiation versus placebo control for treatment of in-stent restenosis. Circulation 2002; 106: 1090-6.
21. Kaluza GL, Mazur W, Raizner AE. Basic science review: radiotherapy for prevention of restenosis. Catheter Cardiovasc Interv 2001; 52: 518-29.
22. Holmes DR Jr, Vlietstra RE, Smith HC, et al. Restenosis after percutaneous transluminal coronary angioplasty (PTCA): a report from the PTCA Registry of the National Heart, Lung, and Blood Institute. Am J Cardiol 1984; 53: 77C-81C.
23. Serruys PW, Luijten HE, Beatt KJ, et al. Incidence of restenosis after successful coronary angioplasty: a time-related phenomenon. A quantitative angiographic study in 342 consecutive patients at 1, 2, 3, and 4 months. Circulation 1988; 77: 361-71.
24. Teirstein PS, Kuntz RE. New frontiers in interventional cardiology: intravascular radiation to prevent restenosis. Circulation 2001; 104: 2620-6.
25. Rubin P, Williams JP, Kinkelstein J, Pomerantz R, Okunieff P. Radiation inhibition versus induction of vascular resteno-

- Copyright - Il Pensiero Scientifico Editore downloaded by IP 216.73.216.151 Mon, 14 Jul 2025, 21:48:04

sis: the role of the monocyte-derived macrophage. In: Waksman R, ed. Vascular brachytherapy. 2nd edition. Armonk, NY: Futura Publishing Company, 1999: 103-25.
26. Vodovotz Y, Waksman R. Potential roles for nitric oxide and transforming growth factor β_1 in endovascular brachytherapy. In: Waksman R, ed. Vascular brachytherapy. 2nd edition. Armonk, NY: Futura Publishing Company, 1999: 139-46.
27. Thorin E, Meerkin D, Bertrand OF, Paiement P, Joyal M, Bonan R. Influence of postangioplasty beta-irradiation on endothelial function in porcine coronary arteries. Circulation 2000; 101: 1430-5.
28. Weinberger J. Radiation. In: Topol EJ, ed. Textbook of interventional cardiology. Philadelphia, PA: WB Saunders, 1999: 650-63.
29. Rubin P, Williams JP, Riggs PN, et al. Cellular and molecular mechanisms of radiation inhibition of restenosis. Part I: Role of the macrophage and platelet-derived growth factor. Int J Radiat Oncol Biol Phys 1998; 40: 929-41.
30. Waksman R, Robinson KA, Crocker IR, et al. Intracoronary low-dose beta-irradiation inhibits neointima formation after coronary artery balloon injury in the swine restenosis model. Circulation 1995; 92: 3025-31.
31. Hehrlein C, Gollan C, Donges K, et al. Low-dose radioactive endovascular stents prevent smooth muscle cell proliferation and neointimal hyperplasia in rabbits. Circulation 1995; 92: 1570-5.
32. Kollum M, Cottin Y, Chan RC, et al. Delayed re-endothelialization and T-cell infiltration following intracoronary radiation therapy in the porcine model. Int J Radiat Oncol Biol Phys 2001; 50: 495-501.
33. Cottin Y, Kollum M, Chan RC, et al. Differential remodeling after balloon overstretch injury and either beta- or gamma-intracoronary radiation of porcine coronary arteries. Cardiovasc Radiat Med 2001; 2: 75-82.
34. Keller PF, Verin V, Ziegler T, Mermillod B, Popowski Y, Delafontaine P. Gamma-irradiation markedly inhibits the hydrated collagen gel contradiction by arterial smooth muscle cells. J Investig Med 2001; 49: 258-64.
35. Fareh J, Martel R, Kermani P, Leclerc G. Cellular effects of beta-particle delivery on vascular smooth muscle cells and endothelial cells: a dose-response study. Circulation 1999; 99: 1477-84.
36. Eidus LK. Hypothesis regarding a membrane-associated mechanism of biological action due to low-dose ionizing radiation. Radiat Environ Biophys 2000; 39: 189-95.
37. Verin V, Popowski Y, de Bruyne B, et al. Endoluminal beta-radiation therapy for the prevention of coronary restenosis after balloon angioplasty. The Dose-Finding Study Group. N Engl J Med 2001; 344: 243-9.
38. Teirstein PS, Massullo V, Jani S, et al. Catheter-based radiotherapy to inhibit restenosis after coronary stenting. N Engl J Med 1997; 336: 1697-703.
39. Teirstein PS, Massullo V, Jani S, et al. Three-year clinical and angiographic follow-up after intracoronary radiation: results of a randomized clinical trial. Circulation 2000; 101: 360-5.
40. Teirstein PS, Massullo V, Jani S, et al. A subgroup analysis of the Scripps Coronary Radiation to Inhibit Proliferation Poststenting Trial. Int J Radiat Oncol Biol Phys 1998; 42: 1097-104.
41. Waksman R, White RL, Chan RC, et al. Intracoronary gamma-radiation therapy after angioplasty inhibits recurrence in patients with in-stent restenosis. Circulation 2000; 101: 2165-71.
42. Waksman R, White RL, Mehran R, et al. Two-year follow-up after intracoronary gamma radiation therapy for in-stent restenosis: results from a randomized clinical trial. (abstr) J Am Coll Cardiol 2000; 35 (Suppl A): 10A.
43. Ahmed JM, Mintz GS, Waksman R, et al. Serial intravascular ultrasound analysis of the impact of lesion length on the efficacy of intracoronary gamma-irradiation for preventing recurrent in-stent restenosis. Circulation 2001; 103: 188-91.
44. Waksman R, Ajani AE, White RL, et al. Intravascular gamma radiation for in-stent restenosis in saphenous-vein bypass grafts. N Engl J Med 2002; 346: 1194-9.
45. Leon MB, Teirstein PS, Moses JW, et al. Localized intracoronary gamma-radiation therapy to inhibit the recurrence of restenosis after stenting. N Engl J Med 2001; 344: 250-6.
46. Moses JW, Moussa I, Leon MB, et al. Effect of catheter-based iridium-192 gamma brachytherapy on the added risk of restenosis from diabetes mellitus after intervention for in-stent restenosis (subanalysis of the GAMMA I Randomized Trial). Am J Cardiol 2002; 90: 243-7.
47. Waksman R, Ajani AE, White RL, et al. Prolonged antiplatelet therapy to prevent late thrombosis after intracoronary gamma-radiation in patients with in-stent restenosis: Washington Radiation for In-Stent Restenosis Trial plus 6 months of clopidogrel (WRIST PLUS). Circulation 2001; 103: 2332-5.
48. Waksman R, Bhargava B, White L, et al. Intracoronary beta-radiation therapy inhibits recurrence of in-stent restenosis. Circulation 2000; 101: 1895-8.
49. Waksman R, Raizner AE, Yeung AC, Lansky AJ, Vandertie L. Use of localised intracoronary beta radiation in treatment of in-stent restenosis: the INHIBIT randomised controlled trial. Lancet 2002; 359: 551-7.
50. Verin V, Urban P, Popowski Y, et al. Feasibility of intracoronary beta-irradiation to reduce restenosis after balloon angioplasty. A clinical pilot study. Circulation 1997; 95: 1138-44.
51. King SB III, Williams DO, Chougule P, et al. Endovascular beta-radiation to reduce restenosis after coronary balloon angioplasty: results of the Beta Energy Restenosis Trial (BERT). Circulation 1998; 97: 2025-30.
52. Meerkin D, Tardif JC, Crocker IR, et al. Effects of intracoronary beta-radiation therapy after coronary angioplasty: an intravascular ultrasound study. Circulation 1999; 99: 1660-5.
53. Urban P, Serruys P, Baumgart D, et al, for the RENO Investigators. A multicentre European registry of intraluminal coronary beta brachytherapy. Eur Heart J 2003; 24: 604-12.
54. Raizner AE, Oesterle SN, Waksman R, et al. Inhibition of restenosis with beta-emitting radiotherapy. Report of the Proliferation Reduction with Vascular Energy Trial (PREVENT). Circulation 2000; 102: 951-8.
55. Serruys PW, Sianos G, van der Giessen W, et al, for the BRIE Study Group. Intracoronary beta-radiation to reduce restenosis after balloon angioplasty and stenting; the Beta Radiation In Europe (BRIE) study. Eur Heart J 2002; 23: 1351-9.
56. Serruys PW, Wijns W, de Scheerder I, et al. Primary results of the BRIDGE (Beta-Radiation Investigation with Direct Stenting and Galileo in Europe) trial. (abstr) Circulation 2002; 106 (Suppl II): 3068.
57. Angiolillo DJ, Sabaté M, Pimentel GG, et al. Intracoronary radiation to prevent restenosis in diabetic patients after stenting: the ANTIPODES trial. (abstr) Ital Heart J 2002; 3 (Suppl 7): 7S.
58. Sabaté M, Serruys PW, van der Giessen WJ, et al. Geometric vascular remodeling after balloon angioplasty and beta-radiation therapy: a three-dimensional intravascular ultrasound study. Circulation 1999; 100: 1182-8.
59. Costa M, Sabaté M, Serrano P, et al. The effect of ^{32}P beta-radiotherapy on both vessel remodeling and neointimal hyperplasia after coronary balloon angioplasty and stenting. A

- Copyright - Il Pensiero Scientifico Editore downloaded by IP 216.73.216.151 Mon, 14 Jul 2025, 21:48:04

three-dimensional intravsacular ultrasound investigation. J Invasive Cardiol 2000; 12: 113-20.
60. Costa M, Sabaté M, van der Giessen WJ, et al. Late coronary occlusion after intracoronary brachytherapy. Circulation 1999; 100: 789-92.
61. Waksman R, Bhargava B, Mintz GS, et al. Late total occlusion after intracoronary brachytherapy for patients with in-stent restenosis. J Am Coll Cardiol 2000; 36: 65-8.
62. Sabaté M, van der Giessen WJ, Deshpande NV, et al. Late thrombotic occlusion of a malapposed stent 10 months after intracoronary brachytherapy. Int J Cardiovasc Interv 1999; 2: 55-9.
63. Kozuma K, Costa MA, Sabaté M, et al. Late stent malapposition occurring after intracoronary beta-irradiation detected by intravascular ultrasound. J Invasive Cardiol 1999; 11: 651-5.
64. Kay IP, Sabaté M, Van Langenhove G, et al. Outcome from balloon-induced coronary artery dissection after intracoronary beta-radiation. Heart 2000; 83: 332-7.
65. Vodovotz Y, Waksman R, Kim WH, Bhargava B, Chan RC, Leon MB. Effects of intracoronary radiation on thrombosis after balloon overstretch injury in the porcine model. Circulation 1999; 100: 2527-33.
66. Del Negro A. Bringing vascular brachytherapy to the US forefront: FDA approves two radiation systems for in-stent restenosis. Cardiovasc Radiat Med 2001; 2: 119-23.
67. Mazur W, Ali MN, Khan MM, et al. High dose rate intracoronary radiation for inhibition of neointimal formation in the stented and balloon-injured porcine models of restenosis: angiographic, morphometric, and histopathologic analyses. Int J Radiat Oncol Biol Phys 1996; 36: 777-88.
68. Salame MY, Verheye S, Mulkey SP, et al. The effect of endovascular irradiation on platelet recruitment at sites of balloon angioplasty in pig coronary arteries. Circulation 2000; 101: 1087-90.
69. Weinberger J, Amols H, Ennis RD, Schwartz A, Wiedermann JG, Marboe C. Intracoronary irradiation: dose response for the prevention of restenosis in swine. Int J Radiat Oncol Biol Phys 1996; 36: 767-75.
70. Sabaté M, Costa MA, Kozuma K, et al. Geographic miss: a cause of treatment failure in radio-oncology applied to intracoronary radiation therapy. Circulation 2000; 101: 2467-71.
71. Albiero R, Adamian M, Kobayashi N, et al. Short- and intermediate-term results of ^{32}P-radioactive beta-emitting stent implantation in patients with coronary artery disease. The Milan Dose-Response Study. Circulation 2000; 101: 18-26.
72. Bal ET, Thijs Plokker HW, van den Berg EM, et al. Predictability and prognosis of PTCA-induced coronary artery aneurysms. Cathet Cardiovasc Diagn 1991; 22: 85-8.
73. Kataoka T, Grube E, Honda Y, et al. 7-Hexanoyltaxol-eluting stent for prevention of neointimal growth: an intravascular ultrasound analysis from the Study to COmpare REstenosis rate between QueST and QuaDS-QP2 (SCORE). Circulation 2002; 106: 1788-93.
74. Liistro F, Colombo A. Late acute thrombosis after paclitaxel eluting stent implantation. Heart 2001; 86: 262-4.
75. Liistro F, Stankovic G, Di Mario C, et al. First clinical experience with a paclitaxel derivate-eluting polymer stent system implantation for in-stent restenosis: immediate and long-term clinical and angiographic outcome. Circulation 2002; 105: 1883-6.
76. Virmani R, Liistro F, Stankovic G, et al. Mechanism of late in-stent restenosis after implantation of a paclitaxel derivative-eluting polymer stent system in humans. Circulation 2002; 106: 2649-51.
77. Degertekin M, Regar E, Tanabe K, et al. Sirolimus-eluting stent for treatment of complex in-stent restenosis: the first clinical experience. J Am Coll Cardiol 2003; 41: 184-9.
78. Tanabe K, Serruys PW, Grube E, et al. TAXUS III trial: in-stent restenosis treated with stent-based delivery of paclitaxel incorporated in a slow-release polymer formulation. Circulation 2003; 107: 559-64.