- Copyright - Il Pensiero Scientifico Editore downloaded by IP 216.73.216.2 Thu, 10 Jul 2025, 05:55:23

Casi clinici

Diagnosi ecocardiografica transesofagea di rottura di aneurisma del seno di Valsalva associato ad aneurisma del setto interatriale

Ferdinando Imperadore, Aldo Ferro, Angelo Graffigna*, Giuseppe Vergara

*Divisione di Cardiologia, Ospedale S. Maria del Carmine, Rovereto (TN), *Divisione di Cardiochirurgia, Ospedale S. Chiara, Trento*

Key words:
Aneurysm of the sinus of Valsalva; Atrial septal aneurysm; Transesophageal echocardiography.

Aneurysms of the sinus of Valsalva are uncommon heart defects that often remain undetected unless rupture occurs. They have been reported in association with other cardiac anomalies. The present case report deals with a 51-year-old man who was referred to our division with a diagnosis of recent-onset progressive heart failure. Echocardiographic evaluation, both transthoracic and transesophageal, disclosed rupture of an aneurysm of the non-coronary sinus of Valsalva into the right atrium. This anomaly was associated with an aneurysm of the atrial septum.

(Ital Heart J Suppl 2002; 3 (1): 102-104)

© 2002 CEPI Srl

Ricevuto il 21 maggio 2001; nuova stesura il 21 agosto 2001; accettato il 30 agosto 2001.

Per la corrispondenza:

Dr. Ferdinando Imperadore

Divisione di Cardiologia
Ospedale S. Maria del Carmine
Corso Verona, 4
38068 Rovereto (TN)
E-mail: imperadoref@seldati.it

Introduzione

Gli aneurismi di Valsalva sono rari difetti cardiaci, congeniti o acquisiti, che sovente rimangono indiagnosticati a meno che non vadano incontro a rottura. In letteratura è riportata la loro associazione con altre malformazioni cardiache come il difetto settale interatriale e interventricolare, la stenosi polmonare infundibolare, la coartazione dell'aorta, la bicuspidia aortica e le anomalie delle arterie coronarie[1]. Nel presente caso descriviamo la rara situazione clinica di rottura di un aneurisma del seno di Valsalva associato ad un aneurisma del setto interatriale.

Caso clinico

Un uomo di 51 anni, precedentemente in buona salute, viene ricoverato presso la nostra Divisione per la comparsa, da 15 giorni, di astenia, dispnea e tosse produttiva. All'ingresso l'obiettività cardiaca evidenzia un soffio continuo ubiquitario accompagnato da un fremito sistolico palpatorio. Sono presenti rumori umidi bilateralmente nei campi polmonari. L'elettrocardiogramma evidenzia tachicardia sinusale (110 b/min) e un blocco incompleto di branca destro, in assenza di alterazioni della ripolarizzazione ventricolare suggestive per ischemia miocardica. La radiografia del torace mostra cardiomegalia. Viene eseguito un ecocardiogramma transtoracico che evidenzia un ventricolo sinistro lievemente dilatato con normale frazione di eiezione (70%); la radice aortica si presenta lievemente dilatata (39 mm) e vi è dilatazione aneurismatica di un seno di Valsalva che protrude nell'atrio destro, in assenza di segni di dissezione aortica e/o vegetazioni endocarditiche.

Il successivo approfondimento diagnostico mediante approccio transesofageo conferma la presenza di aneurisma originante dal seno non coronarico di una valvola aortica tricuspide (9-10 mm nel massimo diametro), che sporge nella cavità atriale destra superiormente al lembo settale della valvola tricuspide (Fig. 1). Il mappaggio con color Doppler mostra un flusso turbolento a mosaico dall'aneurisma verso l'atrio destro indicativo di rottura (Fig. 2). Viene evidenziato anche ampio aneurisma del setto interatriale a convessità verso l'atrio destro in assenza di segni di shunt sinistro-destro (Fig. 3).

Il cateterismo cardiaco ha confermato il reperto ecocardiografico, dimostrando un salto ossimetrico a livello atriale destro con rapporto flusso polmonare-flusso sistemico di circa 3.18; le arterie coronarie si sono presentate esenti da lesioni significative.

Il paziente è stato sottoposto, mediante approccio bicamerale, a chiusura con patch

- Copyright - Il Pensiero Scientifico Editore downloaded by IP 216.73.216.2 Thu, 10 Jul 2025, 05:55:23

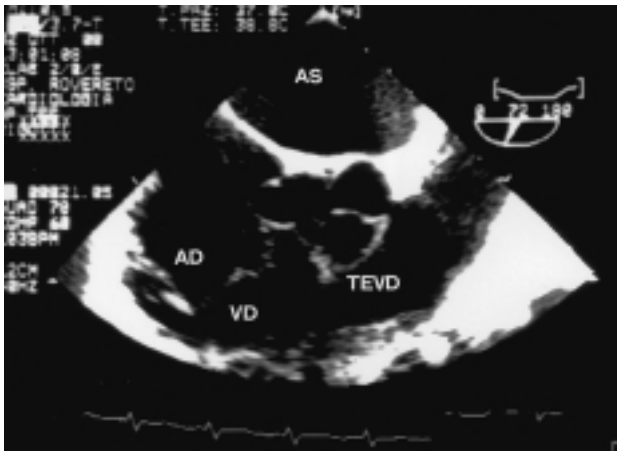

Figura 1. *Ecocardiografia transesofagea multiplana (asse corto 72°). La* freccia *indica un ampio aneurisma (9-10 mm nel massimo diametro) con una lacerazione apicale, ad origine dal seno non coronarico della valvola aortica. L'aneurisma protrude nell'atrio destro (AD). AS = atrio sinistro; TEVD = tratto di efflusso del ventricolo destro; VD = ventricolo destro.*

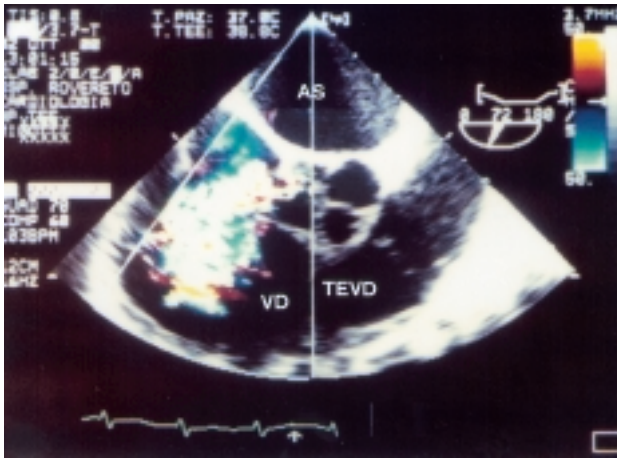

Figura 2. *Ecocardiografia transesofagea multiplana (asse corto 72°). L'esame con color Doppler evidenzia un flusso turbolento a mosaico ad origine dall'aneurisma e diretto verso l'atrio destro, indicativo di rottura. Abbreviazioni come in figura 1.*

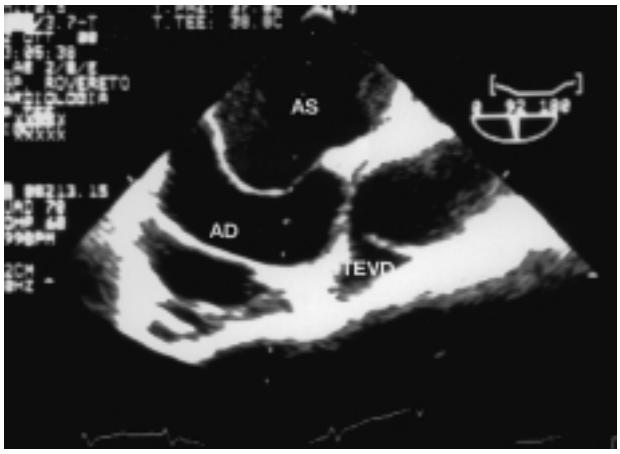

Figura 3. *Ecocardiografia transesofagea multiplana (asse corto 92°). La* freccia *indica un ampio aneurisma del setto interatriale a convessità verso l'atrio destro. Abbreviazioni come in figura 1.*

in Dacron della fistola aorta-atrio destro e a plastica del setto interatriale. A 8 mesi dall'intervento è in buone condizioni cliniche e non assume alcuna terapia cardiologica.

Discussione

La rottura di un aneurisma del seno di Valsalva è una rara patologia la cui incidenza varia, in alcune casistiche, dallo 0.31 al 3.5% di tutte le cardiopatie congenite. Gli aneurismi del seno di Valsalva sono 5 volte più frequenti nel mondo orientale rispetto a quello occidentale, anche se in quest'ultimo sono maggiori le segnalazioni di cause acquisite come l'endocardite infettiva, la sindrome di Marfan, il lupus eritematoso sistemico ed i traumatismi[2,3].

Gli aneurismi congeniti originano comunemente dal seno di Valsalva destro o dal non coronarico e si rompono in atrio o in ventricolo destro, mentre estremamente rara è l'origine dal seno di Valsalva sinistro. Il decorso clinico, comunque, dipende essenzialmente dalla dimensione e dalla direzione della fistolizzazione e può variare da una sostanziale paucisintomaticità all'esordio drammatico di uno scompenso cardiaco ingravescente[4].

In un tipico quadro di rottura di aneurisma del seno di Valsalva nel cuore destro, vi è un improvviso iperafflusso polmonare e una contemporanea caduta della pressione diastolica aortica. Lo scompenso cardiaco insorge quando vi è un considerevole sovraccarico di volume per effetto dello shunt sinistro-destro e la riduzione della pressione diastolica aortica compromette la circolazione coronarica[5]. Tuttavia, anche in caso di mancata rottura, gli aneurismi di Valsalva possono talora dare sintomatologia, causando per esempio insufficienza valvolare aortica, angor per compressione della coronaria sinistra, turbe della conduzione per compressione del fascio di His e ostruzione del tratto di efflusso ventricolare destro[2,3].

La loro eziopatogenesi rimane controversa. Edwards e Burchell[6] nel 1957 diedero dimostrazione di una discontinuità fra la tonaca media della parete aortica e l'anello fibroso valvolare come possibile difetto istologico alla base della formazione degli aneurismi del seno di Valsalva. Con il tempo, lo stress parietale determinato dalla pressione pulsatile aortica finirebbe per causare la protrusione della parete aortica debole e alterata nelle cavità cardiache a più basso regime pressorio. Più recentemente si è affacciata l'ipotesi di un'anomalia embrionale coinvolgente lo sviluppo della regione conobulbare e dell'arco aortico. Questo potrebbe spiegare la loro associazione con alcune cardiopatie congenite come la bicuspidia aortica, la coartazione aortica, l'ostruzione infundibolare polmonare e il difetto settale interventricolare (quest'ultimo frequente nei casi di rottura in ventricolo destro), ma non con il difetto settale interatriale[1].

- Copyright - Il Pensiero Scientifico Editore downloaded by IP 216.73.216.2 Thu, 10 Jul 2025, 05:55:23

La prognosi degli aneurismi del seno di Valsalva andati incontro a rottura è decisamente infausta se non corretti chirurgicamente[4]. Tuttavia, se fino a 30 anni fa la loro diagnosi tempestiva presentava notevoli difficoltà, attualmente l'ecocardiografia transtoracica e soprattutto quella transesofagea consentono di identificare accuratamente il seno aortico aneurismatico, la camera cardiaca in cui è avvenuta la rottura, l'entità dello shunt sinistro-destro e le malformazioni cardiache associate[7,8]. Il miglioramento dell'approccio diagnostico è stato sicuramente di aiuto al chirurgo nella pianificazione e soprattutto nel perfezionamento dell'atto operatorio, che consiste nell'escissione dell'aneurisma e nella successiva chiusura della comunicazione[3,7].

L'esperienza iniziale prevedeva l'utilizzo della sola aortotomia. Attualmente è consolidato l'approccio bicamerale (aortotomia e atrio e/o ventricolotomia). Quest'ultimo consente una migliore valutazione della patologia della valvola aortica per un'eventuale sostituzione (4.5% dei casi) e previene un danno agli osti coronarici e al tessuto di conduzione durante l'escissione dell'aneurisma. Inoltre, la chiusura del difetto con patch in Dacron viene preferita attualmente alla sutura diretta, gravata da maggiori recidive, in modo da evitare tensioni nei restanti tessuti del seno di Valsalva e deformazioni delle cuspidi aortiche[3,9].

La peculiarità del nostro caso clinico è nell'insolita associazione delle due patologie in questione. Da una revisione della letteratura abbiamo riscontrato solo un'altra analoga segnalazione, anch'essa diagnosticata con ecocardiogramma transesofageo[10].

L'aneurisma del setto interatriale è un'anomalia congenita che è stata recentemente associata ad eventi cerebrovascolari a genesi tromboembolica[11].

Nel caso riportato ipotizziamo che i due aneurismi possano essere la conseguenza di un disordine congenito dei tessuti connettivi cardiaci, che ha deformato sia la parete aortica che il setto interatriale.

Riassunto

Gli aneurismi del seno di Valsalva sono rare patologie cardiache che sovente rimangono indiagnosticate se non vanno incontro a rottura. In letteratura è riportata la loro associazione con altre anomalie cardiache. Nel presente lavoro riportiamo il caso clinico di un uomo di 51 anni, accolto presso la nostra Divisione per uno scompenso cardiaco di recente insorgenza. L'ecocardiografia transtoracica e transesofagea rivelarono la rottura in atrio destro di un aneurisma del seno di Valsalva non coronarico, che era associato ad un aneurisma del setto interatriale.

Parole chiave: Aneurisma del setto atriale; Aneurisma del seno di Valsalva; Ecocardiografia transesofagea.

Bibliografia

1. Sundeen JT, Bloom S. Sinus of Valsalva aneurysm associated with multiple conotruncal congenital malformations. Hum Pathol 1987; 18: 96-9.
2. Mayer J, Wukiasch DC, Hallman GL, et al. Aneurysms and fistulas of the sinuses of Valsalva. Ann Thorac Surg 1975; 19: 170-9.
3. Pannu HS, Shivaprakash K, Bazaz S, et al. Geographic variations in the presentation of ruptured aneurysms of sinuses of Valsalva: evaluation of surgical repair. J Card Surg 1995; 10: 316-24.
4. Sakakibara S, Konno S. Congenital aneurysm of the sinus of Valsalva. A clinical study. Am Heart J 1963; 63: 708-19.
5. Henze A, Huttunen H, Bjork VO. Ruptured sinus of Valsalva aneurysms. Scand J Thorac Cardiovasc Surg 1983; 17: 249-53.
6. Edwards JE, Burchell HB. The pathological anatomy of deficiencies between the aortic root and the heart, including aortic sinus aneurysms. Thorax 1957; 12: 125-32.
7. Jacq L, Lardoux H, Verdaguer M, et al. Aneurysm of the sinus of Valsalva. Apropos of a case of right intra-atrial rupture. Ann Med Intern 2000; 151: 65-9.
8. Gurgun C, Ozerkan F, Akin M. Ruptured aneurysm of sinus of Valsalva with ventricular septal defect: the role of transesophageal echocardiography in diagnosis. Int J Cardiol 2000; 74: 95-6.
9. Ylmaz AT, Demirkilic U, Ozal E, Tatar H, Ozturk OY. Aneurysms of the sinus of Valsalva. J Cardiovasc Surg 1997; 38: 119-24.
10. Karavidas A, Matsakas E, Foukarakis M, Panou F, Dounis G, Zacharoulis A. Ruptured aneurysm of the sinus of Valsalva associated with an atrial septal aneurysm. Echocardiography 2000; 17: 733-6.
11. Gallet B, Malergue MC, Adams C, et al. Atrial septal aneurysm: a potential cause of systemic embolism: an echocardiographic study. Br Heart J 1985; 53: 292-7.