

# Il mixoma cardiaco: risultati chirurgici e follow-up clinico a 15 anni

Roberto Scrofani, Cristina Carro, Livio Villa\*, Mario Botta, Carlo Antona

Divisione di Chirurgia Cardiovascolare, \*Divisione di Cardioanestesia, Ospedale L. Sacco, Milano

## Key words:

Atrial mass;  
Cardiac surgery;  
Cardiac tumor;  
Echocardiography;  
Myxoma;  
Primary cardiac tumor.

**Background.** Among cardiac tumors myxoma is the most common benign neoplasm. The aim of this study was to review our Institution's 15-year experience with intracardiac myxoma.

**Methods.** From 1985 through 2001, 38 patients (22 males, 16 females, mean age  $57.06 \pm 11.1$ , range 32-74 years) underwent surgical resection of a cardiac myxoma at our Institution. The tumor was located in the left atrium in 29 patients (76.3%), in the right atrium in 8 patients (21%), and in the right ventricle in 1 patient (2.6%). The duration of symptoms prior to surgery ranged from 2 to 30 days. None of the patients had a familial myxoma. The surgical approach comprised complete wide excision in all patients. The incidence of delayed death, thromboembolic complications, valve degeneration, recurrence and reoperation were reviewed and the Kaplan-Meier survival curve was elaborated.

**Results.** There were no perioperative deaths. Three patients (7.9%) developed postoperative neurological sequelae: transient ischemic attacks in 2 patients (5.2%) and a stroke with persistent neurological deficit in 1 patient (2.6%). One patient (2.6%) required pacemaker implantation for complete atrioventricular block. An inferior myocardial infarction occurred in 1 patient (2.6%). During the follow-up, complete in 89.4% of the patients (34 out of 38 patients, mean  $96.8 \pm 68.4$  months, range 1-218 months), there were 2 (5.8%) non-cardiac related deaths. All the patients underwent clinical examination and echocardiography at regular intervals (1 year): no neurological event was observed during the follow-up and 29 patients (90.6%) are in NYHA functional class I. At 15 years the event-free rate is 85.2%. At 15 years the actuarial survival for the whole group is 92%.

**Conclusions.** At present, the diagnosis of myxoma is easy to make and two-dimensional echocardiography plays a major role in this field. Surgery is the gold standard treatment and the clinical long-term results are excellent.

(Ital Heart J Suppl 2002; 3 (7): 753-758)

© 2002 CEPI Srl

Ricevuto il 28 gennaio 2002; nuova stesura il 22 aprile 2002; accettato il 24 aprile 2002.

Per la corrispondenza:

Dr. Roberto Scrofani  
Divisione di Chirurgia  
Cardiovascolare  
Ospedale L. Sacco  
Via G.B. Grassi, 74  
20157 Milano  
E-mail:  
scrofani@robertomail.it

## Introduzione

I tumori primitivi del cuore sono molto rari avendo una frequenza che, a seconda delle varie casistiche, varia tra lo 0.001 e lo 0.3%<sup>1-3</sup>.

Il mixoma è la più comune neoformazione cardiaca primitiva benigna e rappresenta più della metà di tutti i tumori cardiaci primari<sup>4,5</sup>. La maggior parte delle neoplasie cardiache primitive ha una localizzazione intracavitaria; la sede più frequentemente interessata è l'atrio sinistro (85% dei casi), mentre raro è il riscontro di un mixoma cardiaco in atrio destro (6%)<sup>6</sup>.

L'evoluzione delle più recenti metodiche diagnostiche ha favorito una sempre più frequente e precoce diagnosi di tale tumore, consentendo parallelamente una tempestività del trattamento chirurgico. Il progresso ottenuto in campo diagnostico si è peraltro affiancato al perfezionamento delle tecniche operatorie, fattore questo, determinante nella riduzione del rischio chirurgico e delle complicanze postoperatorie cui si è assistito negli ultimi anni<sup>7-9</sup>.

Scopo di questo studio retrospettivo è valutare i risultati clinici e chirurgici ottenuti in una serie di pazienti, in 15 anni di esperienza.

## Materiali e metodi

Dal 1985 al 2001 sono stati operati presso il nostro Centro 38 pazienti affetti da mixoma cardiaco. Tale intervento ha rappresentato lo 0.4% di tutte le procedure chirurgiche eseguite presso il nostro Centro nello stesso periodo.

Il profilo clinico preoperatorio dei pazienti è riportato nella tabella I; 20 pazienti (52.6%) erano asintomatici. La durata media dei sintomi manifestati dai pazienti prima della diagnosi e dell'intervento chirurgico è stata in tutti i casi non superiore a 16 giorni. In nessuno dei pazienti in esame è stata evidenziata alcuna familiarità per mixoma.

In tutti i casi, la diagnosi è stata posta mediante ecocardiografia bidimensionale transtoracica, identificando sede, dimensioni, motilità della neoplasia e coin-

**Tabella I.** Manifestazioni cliniche preoperatorie in pazienti con mixoma cardiaco.

	N. pazienti
Dispnea	14 (36.8%)
Sintomi sistemici*	13 (34.2%)
Embolie	4 (10.5%)
Cerebrali	1 (2.6%)
Periferiche	3 (7.9%)
Aritmie	4 (10.5%)
Scompenso cardiaco	3 (7.9%)
Sincope	3 (7.9%)

\* = febbre, calo ponderale, anemia, astenia, mialgia.

volgimento delle strutture cardiache circostanti, in particolare di quelle valvolari. In 2 pazienti (5.2%), per una migliore definizione delle caratteristiche tessutali e dei rapporti con le strutture adiacenti, è stata eseguita la risonanza magnetica nucleare (RMN). L'angiografia coronarica è stata effettuata in 5 pazienti (13.1%) non come indagine diagnostica relativa alla patologia, ma come completamento della valutazione preoperatoria dei pazienti con fattori di rischio per cardiopatia ischemica. In 29 pazienti (76.3%) il mixoma era localizzato nella cavità atriale sinistra, in 8 (21%) in atrio destro e in 1 paziente (2.6%) nel ventricolo destro. In nessun caso erano presenti lesioni cardiache associate e in tutti i casi i pazienti, una volta accertata la diagnosi, sono stati indirizzati all'intervento chirurgico.

In 9 pazienti (23.7%) il tumore, con localizzazione atriale sinistra, risultava ostruttivo al flusso transmitralico con un valore medio di velocità di flusso transvalvolare pari a  $2.1 \pm 0.3$  m/s, anche se in nessuno di questi casi vi era evidenza ecocardiografica di compromissione strutturale della valvola.

L'analisi dei dati è stata effettuata mediante il test t di Student; per la curva attuariale di sopravvivenza e per la libertà da eventi clinici postoperatoria è stata utilizzata l'analisi di Kaplan-Meier.

## Risultati

**Tecnica chirurgica e caratteristiche operatorie.** Tutti i pazienti sono stati sottoposti ad intervento chirurgico per exeresi del tumore immediatamente dopo la diagnosi. In 2 casi (5.2%), per la severità dei sintomi, l'intervento è stato eseguito con carattere d'urgenza.

Tutti i pazienti sono stati operati in circolazione extracorporea, in ipotermia moderata e in arresto cardioplegico. Particolare cautela è stata impiegata nella manipolazione del cuore prima del clampaggio aortico. La sede di impianto del tumore è riportata nella tabella II. In uno dei 3 casi di localizzazione in corrispondenza della valvola di Eustachio il mixoma aveva una consistenza calcifica.

**Tabella II.** Sede di impianto del mixoma.

	N. pazienti
Atrio sinistro	29 (76.3%)
Setto interatriale	11 (37.9%)
Parete posteriore	18 (62%)
Atrio destro	8 (21%)
Valvola di Eustachio	3 (37.5%)
Fossa ovale	5 (62.5%)
Ventricolo destro	1 (2.6%)
Parete libera	1 (2.6%)

La via chirurgica di accesso per la rimozione del mixoma in atrio sinistro è stata l'atriotomia sinistra in 24 casi (82.7%); nei casi in cui la rimozione del tumore ad impianto settale ha poi richiesto la ricostruzione del setto è stata praticata in aggiunta l'atriotomia destra (7 casi, 18.4%). L'atriotomia destra con settotomia è stata praticata in 5 casi (17.2%); negli 8 casi (21%), in cui la sede del tumore era atriale destra, la via chirurgica di accesso è stata, di necessità, l'atriotomia destra. Anche il tumore a localizzazione ventricolare destra (1 paziente, 2.6%) è stato asportato dopo atriotomia destra.

In tutti i casi il tumore a localizzazione atriale, che si presentava sessile in 10 pazienti (26.3%) e peduncolato in 28 pazienti (73.7%), è stato rimosso praticando un'ampia resezione della base di impianto sul setto interatriale che è poi stata ricostruita con patch di pericardio in 16 pazienti (42.1%), sutura diretta in 10 (26.3%), patch in Dacron in 11 (28.9%). All'asportazione del mixoma in ventricolo destro non ha fatto seguito, di necessità, alcuna ricostruzione della base di impianto.

Per ridurre al minimo il rischio di embolizzazione o disseminazione chirurgica del tumore si è provveduto ad abbondante lavaggio delle cavità cardiache esplorate, immediatamente prima della sutura dell'atriotomia.

La media delle dimensioni dei tumori in atrio sinistro ( $4.3 \pm 0.8$  cm) si è rivelata maggiore rispetto a quella dei mixomi con localizzazione in atrio destro ( $2.3 \pm 1.4$  cm,  $p < 0.05$ ). L'esame microscopico ha confermato, in tutti i casi, la diagnosi di mixoma.

**Dati postoperatori.** Nessuno dei pazienti sottoposti ad intervento chirurgico per exeresi del tumore è deceduto durante la degenza ospedaliera. Il decorso postoperatorio è stato regolare in 33 pazienti (86.8%). Complicanze aritmiche (fibrillazione atriale o flutter atriale) si sono verificate in 4 casi (10.5%); in uno di questi (2.6%), è stato inoltre necessario l'impianto di pacemaker definitivo per blocco atrioventricolare completo. In questo paziente l'exeresi del tumore, che era localizzato in atrio sinistro è stata effettuata mediante atriotomia destra con settotomia. In 1 paziente (2.6%) di 39 anni, in seconda giornata postoperatoria, si è verificato un infarto miocardico acuto in sede inferiore, in prima ipotesi riferibile ad emboli tumorali. In 3 pazienti (7.9%) si sono verificati episodi embolici cerebrali ma in un

solo caso (2.6%) con deficit neurologico residuo permanente (emiparesi destra).

L'intervallo di follow-up, completo nell'89.4% dei casi (34 pazienti su 38), varia da 1 mese a 15 anni con una media di  $96.8 \pm 68.4$  mesi (range 1-218 mesi). Durante il follow-up, 2 pazienti (5.8%), entrambi preoperatoriamente in classe NYHA III, sono deceduti: uno per cause sconosciute e uno per ictus cerebrali. In quest'ultimo caso non essendo disponibile la documentazione relativa ad un eventuale esame autoptico non si può con certezza riferire la causa di morte ad una, peraltro possibile, recidiva tumorale.

Ventinueve pazienti (90.6%) erano in classe NYHA I. In 5 pazienti (15.6%) si sono verificati episodi aritmici (fibrillazione atriale o flutter atriale) e in tutti i casi la terapia farmacologica è stata efficace per il ripristino del ritmo sinusale. Un paziente (3.1%) ha presen-

tato, durante il periodo di osservazione postoperatoria, una progressione della valvulopatia mitralica diagnosticata prima dell'intervento ma, all'epoca, non di indicazione chirurgica.

Ai controlli ecocardiografici annuali in nessun caso sono state riscontrate recidive tumorali né si sono avute manifestazioni cliniche. A 15 anni dall'intervento 28 pazienti sono liberi da eventi clinici maggiori (libertà da eventi clinici pari a 85.2%; Fig. 1). La sopravvivenza attuariale è del 92% a 15 anni (Fig. 2).

### Discussione

Il mixoma cardiaco è una neoplasia benigna a sviluppo intracavitario con frequenza prevalente nel sesso femminile<sup>10</sup>; l'incidenza riportata dalle varie casistiche

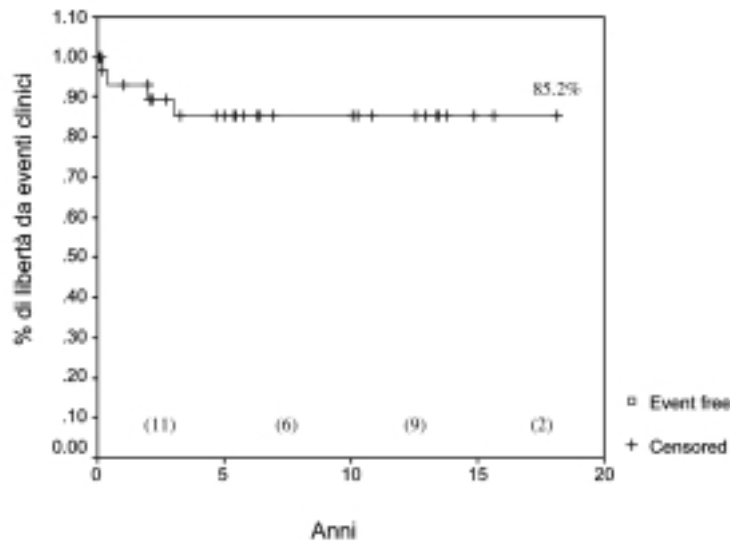


Figura 1. Libertà da eventi clinici: curva attuariale. In parentesi è riportato il numero dei pazienti censurati per ciascun intervallo di tempo (5 anni).

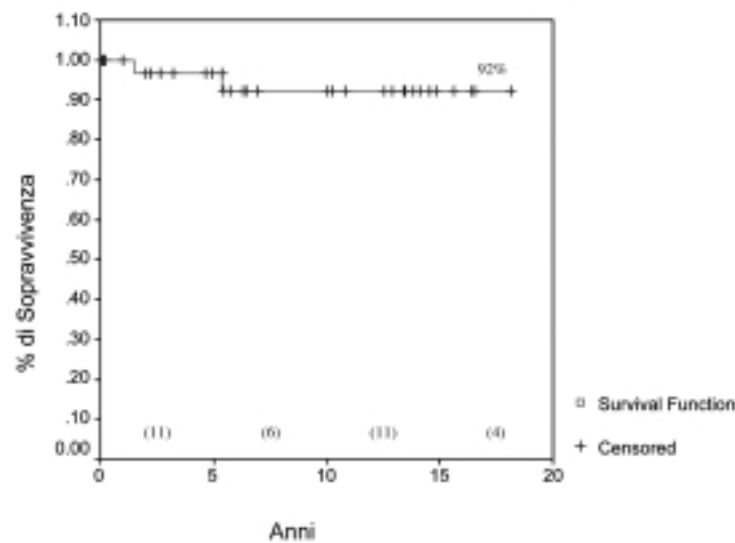


Figura 2. Sopravvivenza a 15 anni: curva attuariale. In parentesi è riportato il numero dei pazienti censurati per ciascun intervallo di tempo (5 anni).

cardiochirurgiche oscilla tra lo 0.0013 e lo 0.005%<sup>11,12</sup>. Nella nostra esperienza l'incidenza del mixoma cardiaco è pari allo 0.4% di tutti gli interventi eseguiti in 15 anni presso il nostro Centro, dato questo superiore rispetto al valore medio riportato in letteratura<sup>13</sup>, ma riteniamo che questa diversa incidenza sia il risultato di pura casualità.

Le più importanti manifestazioni cliniche dei mixomi come scompenso cardiaco, sincope, edema polmonare acuto, sono riferibili all'ostacolo al flusso ematico che la massa tumorale determina e sono presenti nella nostra casistica nel 52.6% dei casi (20 pazienti). Sintomi come febbre, calo ponderale, astenia, mialgie, anemia, presenti nel 34.2% (13 pazienti) dei nostri pazienti, sono riportati in letteratura con incidenze estremamente variabili e comprese tra il 30 e il 90%<sup>13,14</sup>. Di più recente acquisizione è il riscontro, in pazienti con mixoma cardiaco, di elevati valori di interleuchina-6 che tendono alla normalizzazione dopo la rimozione chirurgica del tumore. Alcuni autori mettono in relazione tale dato con una possibile patogenesi autoimmune del mixoma<sup>15</sup>.

Le possibili complicanze preoperatorie di tipo embolico sono considerate molto frequenti<sup>16</sup> e figurano nel 10.5% dei casi (4 pazienti). L'embolizzazione cerebrale risulta più frequente nei tumori cardiaci benigni e con localizzazione in atrio sinistro rispetto a forme tumorali maligne e con localizzazione diversa (40 vs 5%)<sup>17</sup>; sono state anche riportate embolie coronariche in cui l'infarto miocardico è stata la prima manifestazione clinica del mixoma<sup>2,3</sup>.

L'ecocardiografia bidimensionale transtoracica è attualmente la metodica di prima scelta nella diagnosi di mixoma cardiaco; infatti, il progressivo sviluppo della sua specificità e della sensibilità ha reso meno difficoltosa la diagnosi della neoplasia. Mediante ecocardiografia è possibile identificare non solo sede, dimensioni, motilità e rapporti del tumore ma anche le sue caratteristiche tessutali; il Doppler consente poi di quantificare disfunzioni valvolari eventualmente causate dal mixoma in completa assenza di rischio embolico. Infine, l'utilità dell'esame ecocardiografico viene particolarmente apprezzata durante il follow-up poiché permette una semplice e precisa identificazione delle eventuali recidive tumorali.

Anche l'utilità della tomografia assiale computerizzata (TAC) e della RMN è ampiamente riconosciuta specialmente nei casi in cui la maggior definizione delle caratteristiche tessutali e dei rapporti anatomici con le strutture circostanti risultano indispensabili. Nel nostro studio solo 3 pazienti (7.9%) sono stati sottoposti preoperatoriamente, a TAC o a RMN oltre all'esame ecografico. La diffusione routinaria di questi esami trova ancora un ostacolo sia di tipo tecnico, legato alla non sempre ottimale quantificazione di eventuali disfunzioni valvolari, sia di tipo economico a causa degli alti costi. Il trattamento del mixoma cardiaco è esclusivamente chirurgico.

In considerazione delle elevate potenzialità emboligene e di ostruzione acuta al flusso transvalvolare, la terapia chirurgica del mixoma deve essere praticata nel più breve tempo possibile; riteniamo inoltre che, per una corretta formulazione del timing chirurgico, prioritaria importanza deve essere rivolta anche alla considerazione della potenzialità evolutiva di questa forma tumorale in assenza di intervento. A questo proposito Thomas et al.<sup>18</sup> riportano una mortalità pari all'8% nei pazienti con mixoma in attesa di intervento chirurgico.

Come confermato dalla casistica di Jones et al.<sup>6</sup>, la problematica principale dell'approccio chirurgico dipende dall'elevata friabilità del tessuto tumorale e quindi dalla sua elevata potenzialità emboligena anche durante l'intervento chirurgico. Attualmente, diversi sono gli approcci chirurgici per l'exeresi tumorale anche se, allo stato attuale, resta ancora controversa la superiorità di una tecnica rispetto ad un'altra. La frequenza dei vari approcci chirurgici è riportata, sempre nell'esperienza di Jones et al.<sup>6</sup>, con un'incidenza sostanzialmente uniforme; incisione biatriale 38%, incisione atriale sinistra 34%, incisione transtettale 28%.

Noi crediamo che, indipendentemente dalla metodica utilizzata non si possa prescindere dal perseguire alcuni irrinunciabili principi come: a) ridurre al minimo la manipolazione del tumore, al fine di evitarne la frammentazione e l'embolizzazione; b) permettere un'adeguata esposizione per una resezione radicale; c) rendere possibile l'ispezione delle cavità cardiache; d) ridurre al minimo il rischio di recidive; e) garantire l'efficacia e la sicurezza della tecnica.

Nella nostra esperienza l'atriotomia sinistra è stata la via chirurgica di accesso di gran lunga più praticata (82.7%) e questo perché riteniamo tale approccio molto valido nel garantire un'ottima esposizione anche della valvola mitrale. Nei casi in cui l'asportazione del mixoma ad impianto settale richieda una ricostruzione del setto è sempre possibile praticare in aggiunta un'atriotomia destra.

L'asportazione del mixoma in atrio sinistro viene comunemente praticata mediante atriotomia destra con successiva settotomia verticale. Il vantaggio di questa tecnica è relativo ad una sola incisione atriale; inoltre garantisce, anche in questo caso, una buona esposizione per l'ispezione della valvola mitrale<sup>19</sup>. Risulta tuttavia difficoltosa la rimozione di mixomi di grosse dimensioni e/o la rimozione di quei tumori non localizzati propriamente sul setto ma sulla parete posteriore dell'atrio sinistro<sup>20</sup>.

L'incisione biatriale consente una precisa ispezione delle quattro cavità cardiache e delle valvole atrioventricolari. Questa precauzione chirurgica viene particolarmente enfatizzata in letteratura essendo stati descritti casi di mixomi con localizzazione multipla<sup>21,22</sup>. L'approccio biatriale risulta però responsabile di un'alta incidenza di aritmie e disturbi della conduzione<sup>23</sup>. Anche nella nostra casistica l'incidenza di tale complicanza è

risultata considerevole (1 paziente su 5), anche se il numero complessivo di pazienti trattati con accesso biatriale non è sufficiente per poter trarre delle conclusioni definitive.

L'approccio per via atriale sinistra è considerato una metodica adeguata, sicura e semplice da praticare anche se non è possibile l'ispezione delle quattro cavità cardiache e, generalmente, per l'exeresi tumorale è necessaria una maggiore manipolazione della massa.

Considerando le varie casistiche, l'incidenza di recidive tumorali è stimata tra il 4 e il 14%<sup>19,21</sup> e si verificano più frequentemente entro 2 anni dall'intervento. Gerbode et al.<sup>5</sup> attribuiscono all'inadeguata resezione della base di impianto la potenzialità del mixoma di sviluppare recidive anche se, dai dati della letteratura, emerge che la causa principale sia da ricercarsi nell'impianto di piccoli frammenti tumorali che possono essere mobilizzati durante la manipolazione chirurgica.

I risultati dell'exeresi chirurgica del mixoma atriale sono da considerarsi assolutamente favorevoli. Nella nostra serie di pazienti la mortalità operatoria è nulla e la ridotta incidenza di complicanze postoperatorie è sovrapponibile a quella presente in altri studi<sup>24,25</sup>. Anche i risultati a lungo termine sono favorevoli: nessun decesso si è verificato per cause cardiache durante il follow-up; in nessun caso si è avuta recidiva tumorale nel periodo di osservazione dopo l'intervento; la maggior parte dei pazienti (90.6%) è in classe NYHA I; a 15 anni dall'intervento 28 pazienti sono liberi da eventi clinici riferibili alla patologia tumorale (libertà da eventi clinici 85.2%); infine, la sopravvivenza attuariale a 15 anni è del 92%.

Alla luce dei favorevoli risultati ottenuti, della prognosi infausta del mixoma cardiaco non trattato e della ormai ridotta mortalità e morbilità operatoria, la tempestiva exeresi chirurgica della neoplasia costituisce un imperativo, non appena effettuata la diagnosi.

## Riassunto

**Razionale.** Il mixoma è il più comune tumore benigno intracardiaco. In questa analisi retrospettiva sono riportati i risultati di 15 anni di esperienza chirurgica del nostro Centro relativi a tale neoplasia.

**Materiali e metodi.** Dal 1985 al 2001, 38 pazienti (22 maschi, 16 femmine, età media  $57.06 \pm 11.1$  anni, range 32-74 anni) sono stati sottoposti ad asportazione chirurgica di mixoma intracardiaco. Nessun paziente presentava familiarità per mixoma. In 29 casi (76.3%) il tumore era localizzato in atrio sinistro, in 8 (21%) in atrio destro e in 1 (2.6%) in ventricolo destro. La durata media delle manifestazioni cliniche prima dell'intervento chirurgico era compresa tra 2 e 30 giorni. In tutti i casi il mixoma è stato asportato con un'ampia resezione della sua base d'impianto. Nei controlli clinico-strumentali a distanza è stata valutata l'incidenza di

complicanze tromboemboliche, di recidive, di incontinenza valvolare e reinterventi.

**Risultati.** Nessun paziente è deceduto nel periodo perioperatorio. In 3 pazienti (7.9%) si sono verificati, dopo l'intervento, delle complicanze neurologiche: in 2 (5.2%) un attacco ischemico transitorio e in 1 (2.6%) uno stroke con residuo deficit motorio permanente. Un paziente (2.6%) ha richiesto l'impianto di un pacemaker per blocco atrioventricolare completo. Infarto miocardico, perioperatorio, in sede inferiore si è verificato in 1 caso (2.6%). Durante il follow-up, completo nell'89.4% dei casi (34 pazienti su 38; durata media  $96.8 \pm 68.4$  mesi, range 1-218 mesi), 2 pazienti (5.8%) sono deceduti per cause non cardiache. Tutti i pazienti sono stati sottoposti ad esame clinico ed ecocardiografico ad intervalli regolari (1 anno), nessun evento neurologico è stato osservato durante il follow-up; 29 pazienti (90.6%) erano in classe NYHA I. Il tasso di libertà da eventi clinici a 15 anni è 85.2%. La sopravvivenza attuariale a 15 anni secondo l'analisi di Kaplan-Meier è del 92%.

**Conclusioni.** La diagnosi di mixoma è relativamente facile da effettuare, a tale scopo l'ecocardiografia bidimensionale riveste un ruolo decisivo. La terapia chirurgica è il trattamento di scelta di questa patologia potenzialmente grave e garantisce eccellenti risultati clinici sia a breve che a lungo termine.

**Parole chiave:** Cardiocirurgia; Ecocardiografia; Massa atriale; Mixoma; Tumore cardiaco; Tumore cardiaco primario.

## Bibliografia

1. Moosdorf R, Scheld HH, Hehrlein FW. Tumors of the heart. Experiences at the Giessen University Clinic. *Thorac Cardiovasc Surg* 1990; 38 (Suppl 2): 208-10.
2. Molina JE, Edwards JE, Ward HB. Primary cardiac tumors: experience at the University of Minnesota. *Thorac Cardiovasc Surg* 1990; 38 (Suppl 2): 183-91.
3. Blondeau P. Primary cardiac tumors: French studies of 533 cases. *Thorac Cardiovasc Surg* 1990; 38 (Suppl 2): 192-5.
4. Prichard RW. Tumors of the heart: review of the subject and report of one hundred and fifty cases. *Arch Pathol* 1951; 51: 98-128.
5. Gerbode F, Keith WJ, Hill JD. Surgical management of tumors of the heart. *Surgery* 1967; 61: 94-101.
6. Jones DR, Warden HE, Murray GF, et al. Biatrial approach to cardiac myxomas: a 30-year clinical experience. *Ann Thorac Surg* 1995; 59: 851-6.
7. Feigenbaum H. *Echocardiography*. 5th edition. Philadelphia, PA: Lea & Febiger, 1994: 599-603.
8. Pizzarello RA, Goldberg SM, Goldman MA, et al. Tumors of the heart diagnosed by magnetic resonance imaging. *J Am Coll Cardiol* 1985; 5: 989-91.
9. Bleiweis MS, Georgiou D, Brundage BH. Detection of intracardiac masses by ultrafast computed tomography. *Am J Card Imaging* 1994; 8: 63-8.
10. Harvey WP. Clinical aspects of cardiac tumors. *Am J Cardiol* 1968; 21: 328-43.

11. Reece II, Cooley DA, Frazier OH, Hallman GL, Powers PL, Montero CG. Cardiac tumors. Clinical spectrum and prognosis of lesions other than classical benign myxoma in 20 patients. *J Thorac Cardiovasc Surg* 1984; 88: 439-46.
12. Pavie A, Gandjbakhch I, Hallali P, et al. Traitement chirurgical des masses intracardiaques. *Coeur* 1984; 15: 31-41.
13. McCoskey EH, Metha JB, Krishnan K, Roy TM. Right atrial myxoma with extracardiac manifestations. *Chest* 2000; 118: 547-9.
14. Murphy MC, Sweeney MS, Putnam JB Jr, et al. Surgical treatment of cardiac tumors: 25-year experience. *Ann Thorac Surg* 1990; 49: 612-8.
15. Krikler DM, Rode J, Davies MJ, Woolf N, Moss E. Atrial myxoma: a tumor in search of its origins. *Br Heart J* 1992; 67: 89-91.
16. Silverman NA. Primary cardiac tumors. *Ann Surg* 1980; 191: 127-38.
17. Larrieu AJ, Jamieson WRE, Tyers GFO, et al. Primary cardiac tumors: experience with 25 cases. *J Thorac Cardiovasc Surg* 1982; 83: 339-48.
18. Thomas EK, Winchell CP, Varco RL. Diagnostic and surgical aspects of left atrial tumors. *J Thorac Cardiovasc Surg* 1967; 53: 535-48.
19. Sellke FW, Lammer JH Jr, Vandenberg BF, Ehrenhaft JL. Surgical treatment of cardiac myxomas: long-term results. *Ann Thorac Surg* 1990; 50: 557-61.
20. Chitwood WR Jr. Invited commentary. Atrial myxoma: report of 24 operations using the biatrial approach. *Ann Thorac Surg* 1994; 58: 487-8.
21. Bhan A, Mehrotra R, Choudhary SK, et al. Surgical experience with intracardiac myxomas: long-term follow-up. *Ann Thorac Surg* 1998; 66: 810-3.
22. Kabbani SS, Cooley D. Atrial myxoma. Surgical considerations. *J Thorac Cardiovasc Surg* 1973; 65: 731-7.
23. Hanson EC, Gill CC, Razavi M, Loop FD. The surgical treatment of atrial myxomas: clinical experience and late results in 33 patients. *J Thorac Cardiovasc Surg* 1985; 89: 298-303.
24. Guhathakurta S, Riordan JP. Surgical treatment of right atrial myxoma. *Tex Heart Inst J* 2000; 27: 61-3.
25. Miralles A, Bracamonte L, Soncul H, et al. Cardiac tumors: clinical experience and surgical results in 74 patients. *Ann Thorac Surg* 1991; 52: 886-95.