

# Immagini in medicina cardiovascolare

## Un palloncino attaccato ad un filo

Alberto Genovesi Ebert, Umberto Baldini, Luca Paperini, Maria Teresa Savoia, Maurizio Raugi, Chiara Venturini, Anna Digiorgio, Marina Pauletti, Michele Galli

U.O. di Cardiologia e Unità Coronarica, Spedali Riuniti, USL 6 Area Livornese, Livorno

(Ital Heart J Suppl 2002; 3 (11): 1121-1122)

© 2002 CEPI Srl

Ricevuto il 10 settembre 2002; nuova stesura il 29 ottobre 2002; accettato il 4 novembre 2002.

Per la corrispondenza:

Dr. Alberto Genovesi Ebert

Viale Italia, 183

57127 Livorno

E-mail: a.genovesi@tin.it

Un uomo di 78 anni, portatore di pacemaker bicamerale dal 1997, giungeva alla nostra osservazione per febbre e leucocitosi da circa 1 mese. Nel febbraio 2001 era stato sottoposto ad intervento per aneurisma dell'aorta addominale complicato da emorragia gastrica trattata con gastroenterostomia e vagotomia; a 4 mesi di distanza, ennesimo intervento per occlusione intestinale da briglie aderenziali. Nel dicembre 2001, sepsi stafilococcica ed ascesso a livello della protesi aortica trattata con sostituzione dell'innesto vascolare.

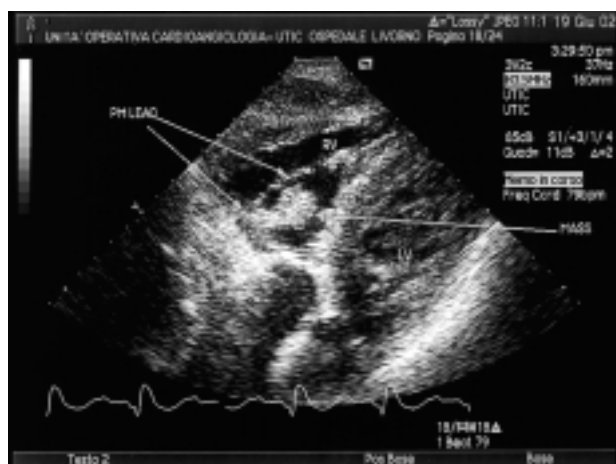All'ingresso il paziente mostrava un notevole scadimento delle condizioni generali, extrasistolia, quarto tono, lieve soffio sistolico apicale, fegato e milza ai limiti. Pressione arteriosa 110/70 mmHg, frequenza cardiaca 70 b/min, saturazione O<sub>2</sub> 95%, temperatura corporea 36°C, moderata anemia normocitica (emoglobina 10.7

g/l), leucocitosi neutrofila (globuli bianchi 15 700/mm<sup>3</sup>, 93% neutrofili), velocità di eritrosedimentazione 35 mm/ora, proteina C reattiva 18.9 mg/dl.

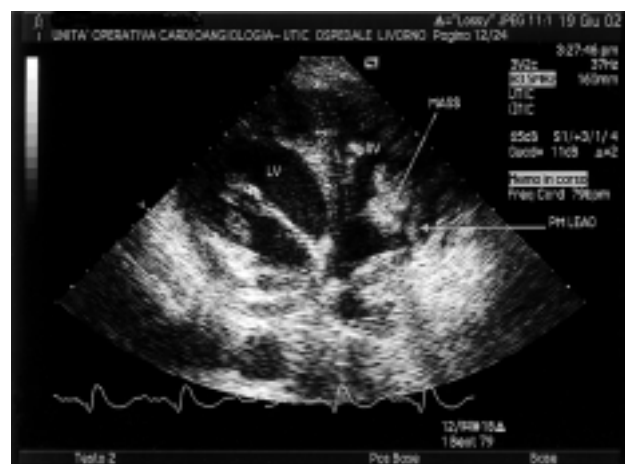
All'ecocardiogramma si rilevava una massa plurilobulata, di circa 4 × 2.5 cm, con superficie irregolare, adesa all'elettrocatteter ventricolare, mobile attraverso l'orificio tricuspide, non ostruente l'afflusso al ventricolo. Il Doppler mostrava un lieve rigurgito tricuspide con gradiente massimo ventricolo-atriale di 25 mmHg e confermava l'assenza di ostruzione. Le immagini ecocardiografiche sono riportate nelle figure 1 e 2.

La prima emocoltura era positiva per *Staphylococcus epidermidis* e le successive per *Candida albicans*.

Il paziente è stato trattato inizialmente con fluconazolo, carprofen, teicoplanina, ciprofloxacina, e dicumarolici; per il



**Figura 1.** Ecocardiogramma (proiezione sottocostale). Le frecce a sinistra indicano l'elettrocatteter ventricolare (PM lead). La freccia a destra indica la vegetazione endocarditica (mass). LV = ventricolo sinistro; RV = ventricolo destro.



**Figura 2.** Ecocardiogramma (proiezione parasternale modificata). La freccia superiore indica la vegetazione endocarditica (mass). La freccia inferiore sinistra indica l'elettrocatteter ventricolare (PM lead).

persistere di febbre con ulteriore scadimento delle condizioni generali e coinvolgimento polmonare dell'infezione da *Candida*, si procedeva ad espianco del sistema di elettrostimolazione per via sternotomica. A 2 mesi dall'intervento, il paziente è ancora degente per complicanze settiche e post-chirurgiche.

Il coinvolgimento del sistema di elettrostimolazione nei processi infettivi è complicanza relativamente rara che varia dallo 0.13 al 7% delle casistiche<sup>1-7</sup>. In circa il 40-55% dei casi tale coinvolgimento si associa ad infezione della tasca del pacemaker<sup>8,9</sup>.

Il microrganismo più spesso coinvolto è lo *Staphylococcus aureus* nelle infezioni che si verificano nelle prime settimane, e lo *Staphylococcus epidermidis* a distanza dall'intervento<sup>9</sup>.

L'infezione da funghi è estremamente rara. In particolare, per l'infezione da *Candida albicans*, poche segnalazioni sono disponibili in letteratura e l'evoluzione è spesso fatale<sup>10-14</sup>. La concomitante coinfezione da *Staphylococcus epidermidis*, descritta nel presente lavoro e riportata in un solo caso<sup>8</sup>, è ragionevolmente attribuibile ad una superinfezione fungina da grave compromissione dello stato generale conseguente al disastroso decorso post-aneurismectomia.

L'ecocardiogramma è in grado di visualizzare le vegetazioni, più spesso nelle infezioni croniche rispetto alle acute<sup>9</sup>, con sensibilità del 22-80% con metodica transtoracica e del 92-96% con metodica transesofagea<sup>8,9,15-18</sup>.

Il mancato successo della terapia antibiotica ed antifungina sottolinea come l'unico approccio possibile in questi casi di infezione sia la rimozione dell'intero sistema di elettrostimolazione<sup>8,9,19-22</sup>. Nel nostro paziente la rimozione degli elettrocateri è stata obbligatoriamente "a cuore aperto", vista la dimensione delle vegetazioni<sup>9</sup>.

## Bibliografia

1. Conklin EF, Giannelli S, Nealon T. Four-hundred consecutive patients with permanent transvenous pacemaker. *J Thorac Cardiovascular Surg* 1975; 69: 1-7.
2. Bluhm G. Pacemaker infections. A clinical study with special reference to prophylactic use of some isoxazolyl penicillins. *Acta Med Scand Suppl* 1985; 699: 1-62.
3. Block K, Russi E. Right heart endocarditis. *Schweiz Med Wochenschr* 1989; 47: 1664-72.
4. Glock Y, Sabatier JM, Salvador-Mazencq M, Puel P. Les endocardites sur électrode endocavitaires des stimulateurs cardiaques: à propos de 7 cas. *Arch Mal Coeur Vaiss* 1986; 79: 483-8.
5. Loffler S, Kasper J, Postulka J, et al. Septic complications in patients with permanent pacemaker. *Cor Vasa* 1988; 30: 400-4.
6. Morgan G, Ginks W, Siddons QH, Letham A. Septicemia in patients with endocardial pacemaker. *Am J Cardiol* 1979; 44: 221-4.
7. Rubio-Alvarez J, Duran-Munoz D, Sierra-Quiroga J, Garcia-Bengochea JB. Right heart endocarditis and endocardial pacemakers. *Ann Thorac Surg* 1989; 48: 147-51.
8. Cacoub P, Leprince P, Nataf P, et al. Pacemaker endocarditis. *Am J Cardiol* 1998; 82: 480-4.
9. Klug D, Lacroix D, Savoye C, et al. Systemic infection related to endocarditis on pacemaker leads. *Circulation* 1997; 95: 2098-107.
10. Cole WJ, Slater J, Kronzon I, et al. *Candida albicans*-infected transvenous pacemaker wire: detection by two-dimensional echocardiography. *Am Heart J* 1986; 111: 417-8.
11. Davis JM, Moss AJ, Schenk EA. Tricuspid *Candida* endocarditis complicating a permanently implanted transvenous pacemaker. *Am Heart J* 1969; 77: 818-21.
12. Joly V, Belmatoug N, Leperre A, et al. Pacemaker endocarditis due to *Candida albicans*: case report and review. *Clin Infect Dis* 1997; 25: 1359-62.
13. Wilson HA Jr, Downes TR, Julian JS, White WL, Haponik EF. *Candida* endocarditis. A treatable form of pacemaker infection. *Chest* 1993; 103: 283-4.
14. Roger PM, Boissy C, Gari-Toussait M, et al. Medical treatment of a pacemaker endocarditis due to *Candida albicans* and to *Candida glabrata*. *J Infect* 2000; 41: 176-8.
15. Panidis IP, Kotler MN, Mintz GS, Segal BL, Ross JJ. Right heart endocarditis: clinical and echocardiographic features. *Am Heart J* 1984; 107: 759-64.
16. Ginzon LE, Siegel RJ, Criley JM. Natural history of tricuspid valve endocarditis: a two-dimensional echocardiographic study. *Am J Cardiol* 1982; 49: 1853-9.
17. Melvin ET, Berger M, Lutzker LG, Golberg E, Mildvan D. Noninvasive methods for detection of valve vegetations in infective endocarditis. *Am J Cardiol* 1981; 66: 523-4.
18. Daelemans R, Keresschoot I, Van Den Branden F, et al. Pacemaker endocarditis: contribution of two-dimensional echocardiography. *Acta Cardiol* 1984; 34: 293-9.
19. Choo MH, Holmes DR Jr, Gersh BJ, Maloney JD, Merideth J, Pluith JR. Permanent pacemaker infections: characterization and management. *Am J Cardiol* 1981; 48: 559-64.
20. Lewis AB, Hayes DL, Holmes DR Jr, Vliestra RE, Pluith JR, Osborn MJ. Update on infections involving permanent pacemakers: characterization and management. *J Thorac Cardiovasc Surg* 1985; 89: 758-63.
21. Hajrula A, Jarvinen A, Virtanen KS, Mattila S. Pacemaker infection: treatment with total or partial pacemaker system removal. *Thorac Cardiovasc Surg* 1985; 33: 218-20.
22. Dy Chua J, Wilkoff BL, Lee I, Juratli N, Longworth DL, Gordon SM. Diagnosis and management of infection involving implantable electrophysiologic cardiac devices. *Ann Intern Med* 2000; 133: 604-8.