

Stenosi sopralvalvolare aortica. Descrizione di tre casi

Roberto De Nardis, Giampaolo Pasquetto*, Andrea Cera, Ennio De Dominicis

Divisione di Cardiologia, Ospedale Cazzavillan, Arzignano (VI), *Divisione di Cardiologia, Ospedale Civile, Mirano (VI)

Key words:

Supravalvular aortic stenosis;
Transesophageal echocardiography;
Two-dimensional echocardiography.

In the following article three cases of supravalvular aortic stenosis are presented: the first two cases refer to two brothers. The older, a 22-year-old man presenting with palpitations, underwent echocardiography and Doppler that showed an hour-glass supravalvular aortic stenosis with a peak gradient of 115 mmHg, associated with dilation of the left main coronary artery and stenosis of the left carotid artery at its origin.

The patient's family was evaluated by echocardiography, and an 18-year-old brother was similarly found to have an hour-glass supravalvular aortic stenosis, graded mild to moderate (peak gradient 40 mmHg). Both cases are probably familiar forms of supravalvular aortic stenosis with normal facies and intelligence (autosomal dominant transmission).

The elder brother, with severe stenosis, underwent surgical replacement of the ascending aorta.

The third patient was a 23-year-old woman with a previous diagnosis of congenital aortic stenosis. Her characteristic elfic facies induced us to suspect the syndrome of Williams-Beuren; transthoracic and transesophageal echocardiographic examination showed an hour-glass supravalvular aortic stenosis with a peak gradient of 60 mmHg. Magnetic resonance imaging showed hypoplasia of the descending aorta and the iliac arteries. Since she was asymptomatic and presented only with a moderate gradient, the patient was not referred to surgical therapy.

In this manuscript we present the three cases and review the histopathological, clinical, genetic, diagnostic and therapeutic aspects of this disease and its natural history.

(Ital Heart J Suppl 2001; 2 (3): 307-311)

© 2001 CEPI Srl

Ricevuto il 4 agosto 2000;
nuova stesura il 22
novembre 2000; accettato
il 4 dicembre 2000.

Per la corrispondenza:

Dr. Roberto De Nardis

Divisione di Cardiologia
Ospedale Cazzavillan
Via del Parco, 1
36071 Arzignano (VI)

Introduzione

La stenosi aortica sopralvalvolare è un restringimento congenito dell'aorta ascendente che può essere localizzato (a clessidra, a membrana) o diffuso (tubulare), originante al margine superiore dei seni del Valsalva, appena sopra il livello degli osti coronarici. È un'anomalia rara rappresentando circa il 2-3% delle stenosi aortiche congenite¹. Se ne conoscono una forma sporadica, una familiare, una secondaria a rosolia in gravidanza e la sindrome di Williams-Beuren.

Vengono qui descritti tre casi clinici, di cui i primi due riguardano due fratelli.

Descrizione dei casi

Casi 1 e 2. Il paziente E.M. di 22 anni giunse alla nostra osservazione nel novembre del 1997 per cardiopalmo aritmico. L'anamnesi familiare rivelava la presenza di genitori viventi ed apparentemente sani. Alla madre, come ad un fratello di 18 anni, sin dall'età pediatrica era stata riscontrata la presenza di soffio cardiaco sistolico (ECG ed ecocardiogramma riferiti normali; il ragazzo praticava attività sportiva agonistica).

gramma riferiti normali; il ragazzo praticava attività sportiva agonistica).

All'anamnesi fisiologica risultava che il paziente non era stato giudicato abile al Servizio di Leva per la presenza di un soffio cardiaco sistolico. L'anamnesi patologica remota non rivelava patologie significative.

L'esame obiettivo si caratterizzava per la presenza di un soffio sistolico rude, 3/6, ad acme mesosistolico, più intenso in sede margino-sternale sinistra, irradiato a tutto il precordio ed ai vasi del collo, associato a fremito palpatorio; il secondo tono era rinforzato.

L'ECG indicava la presenza di ipertrofia ventricolare sinistra. L'ecocardiogramma transtoracico mostrava modesta ipertrofia parietale concentrica del ventricolo sinistro; la valvola aortica era tricuspide, normoconformata e normofunzionante e la radice aortica era normale; con tecnica Doppler continuo si stimava un gradiente aortico > 100 mmHg e la valutazione con Doppler pulsato permetteva di escluderne l'origine valvolare o sottovalvolare (Fig. 1). L'ecocardiogramma transesofageo rese certa la diagnosi evidenziando, ad 1.5 cm dal piano valvolare aortico, la presenza di aorta ascendente di forma tubulare con restringi-

mento a clessidra (Figg. 2 e 3); l'origine delle coronarie era normale ed il tronco comune della coronaria sinistra appariva lievemente dilatato nel tratto iniziale (diametro di circa 8 mm) (Fig. 4). Lo studio eco-Doppler dei tronchi sovraortici rivelava la presenza di una stenosi emodinamicamente non significativa all'origine della carotide comune sinistra. Gli esami emodinamico e contrastografico confermavano la presenza di una stenosi sopralvalvolare aortica a clessidra con gradiente rilevante (115 mmHg); il tronco comune appariva moderatamente dilatato fino alla biforcazione nelle arterie circonflesse e discendente anteriore. La monitorizzazione elettrocardiografica secondo Holter mostrava la presenza di alcune extrasistoli ventricolari monomorfe ad origine ventricolare sinistra.

I familiari sono stati sottoposti a controlli cardiologici ed è risultato che anche il fratello era affetto da stenosi sopralvalvolare aortica a clessidra, giudicata di lieve-moderata entità, con stima Doppler di gradiente

di picco di 40 mmHg, in assenza di alterazioni valvolari o vascolari associate. Il paziente era asintomatico. All'esame obiettivo era presente un soffio prevalentemente mesosistolico, 2/6, in sede margino-sternale sinistra irradiato in regione latero-cervicale destra; l'ECG era normale. Sulla scorta dei dati clinico-strumentali il primo paziente è stato sottoposto a correzione chirurgica con protesi vascolare per l'impossibilità di adeguato allargamento con patch della zona aortica stenotica, e, a distanza di oltre 2 anni dall'intervento, le sue condizioni sono buone. Il secondo paziente, per la paucisintomaticità e per la definizione strumentale di gradienti transtenotici solo moderatamente aumentati, non è stato candidato alla correzione chirurgica della patologia. Il padre e la sorella sono risultati non affetti dalla patologia aortica, mentre non è stato possibile controllare la madre, con storia anamnestica riferita positiva per la presenza di soffio cardiaco fin dall'adolescenza.

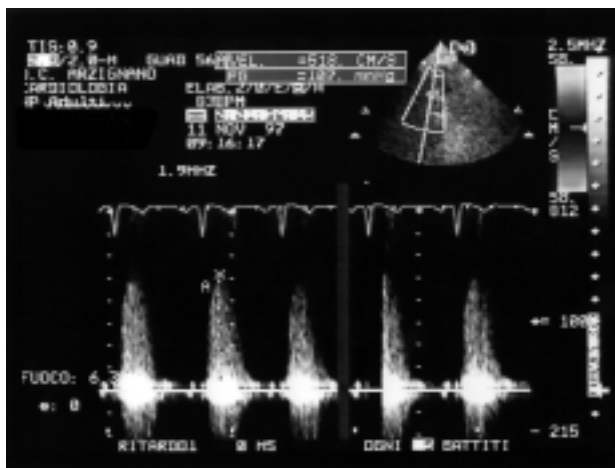


Figura 1. Ecocardiografia transtoracica, approccio dal giugulo. Doppler continuo: gradiente sopraortico (caso 1).

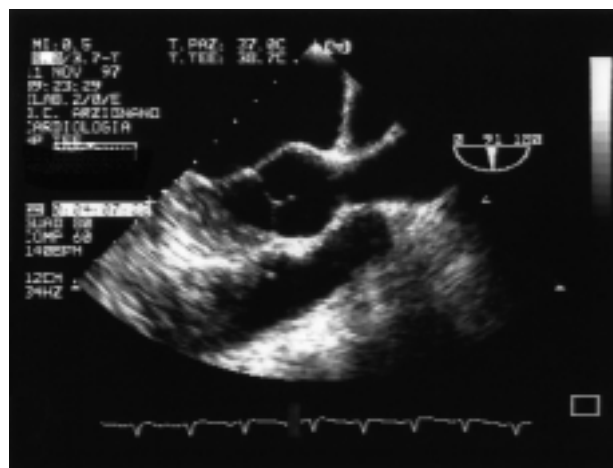


Figura 2. Ecocardiografia transesofagea multiplana, asse lungo su aorta toracica ascendente (caso 1). Stenosi sopralvalvolare aortica a clessidra.

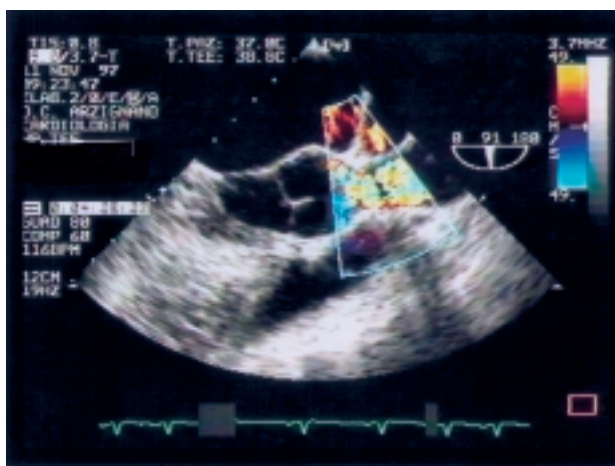

Figura 3. Ecocardiografia transesofagea multiplana, asse lungo su aorta toracica ascendente (caso 1). Color Doppler: effetto "mosaico" a livello della stenosi.

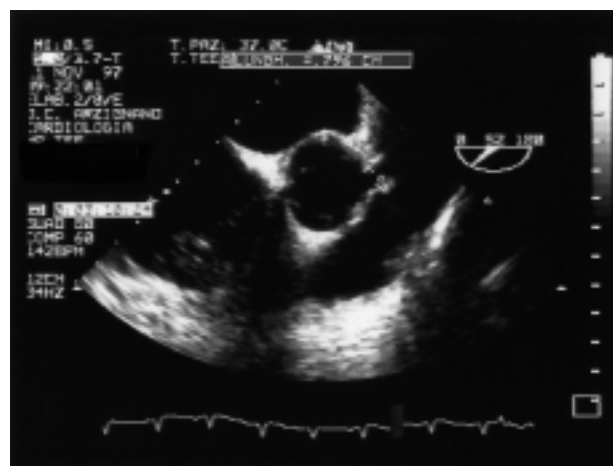


Figura 4. Ecocardiografia transesofagea multiplana, asse corto sulla radice aortica (caso 1). Dilatazione del tronco comune (A).

Caso 3. Il terzo caso clinico riguarda una paziente di 23 anni (G.E.), con deficit mentale e diagnosi di stenosi valvolare aortica congenita. La giovane donna giunse alla nostra osservazione per cardiopalmo aritmico e facile affaticabilità. L'aspetto che colpiva maggiormente era quello del volto con fronte alta, anomalie dentali ed iposviluppo del dorso del naso, caratteristico della facies "elfica", tipica della sindrome di Williams-Beuren. All'ascultazione cardiaca era presente soffio sistolico con acme mesosistolico, in sede margino-sternale sinistra, associato a fremito palpatorio; il secondo tono era normale. La diagnosi di sindrome di Williams-Beuren veniva confermata dall'ecocardiografia transtoracica, che permetteva di rilevare un gradiente sopraortico di picco di circa 60 mmHg, con modesta ipertrofia concentrica ventricolare sinistra; l'arco aortico appariva normale mentre veniva evidenziata una riduzione del diametro dell'aorta toracica discendente lungo tutto il suo decorso. L'ECG non mostrava alterazioni significative. L'ecocardiografia transesofagea permetteva di completare il quadro diagnostico mostrando una stenosi a clessidra dell'aorta ascendente tubulare a circa 1.5 cm dall'anulus, con radice e restante tratto ascendente di dimensioni normali, valvola aortica normale e con normale origine e diametro del tratto iniziale delle arterie coronarie. L'ipoplasia dell'aorta toracica discendente, estesa a tutta l'aorta addominale ed alle arterie iliache, veniva confermata dalla risonanza magnetica nucleare (diametro massimo 9 mm).

La complessità della patologia ed il gradiente transtenotico, ancora di moderata entità, facevano rinviare l'indicazione alla correzione chirurgica (della stenosi sopralvalvolare aortica) e la paziente veniva sottoposta a controlli clinici ed ecocardiografici ravvicinati. Progressivamente, nell'arco di alcuni mesi, il gradiente sopralvalvolare aortico è aumentato fino a superare i 70 mmHg di picco suggerendo di inviare la paziente a valutazione emodinamica, contrastografica e, successivamente, cardiocirurgica.

Discussione

La stenosi sopralvalvolare aortica ha un'incidenza di circa 1:20 000 nati vivi e costituisce circa il 2-3% dei casi di stenosi aortica congenita. Può presentarsi come:

- forma sporadica, non familiare, con normale facies ed intelligenza¹;
- forma familiare (come forse nei nostri primi 2 casi), a trasmissione autosomica dominante, con normale facies ed intelligenza²;
- sindrome di Williams-Beuren con ritardo mentale e facies tipica (elfica), da ipercalcemia fetale idiopatica (come nel caso 3)^{3,4};
- forma secondaria a rosolia in gravidanza (molto rara e presente fin dalla nascita)⁵.

Dal punto di vista anatomico può essere:

- localizzata:

- a clessidra: ispessimento fibromuscolare con disorganizzazione delle fibre elastiche e connettivali interessante per qualche centimetro la tonaca media a partire dal margine superiore dei seni del Valsalva; la restante aorta ascendente risulta di calibro normale od aumentato;

- a membrana: diaframma fibroso o fibromuscolare con (piccola) apertura centrale localizzata al punto di passaggio tra aorta ascendente bulbare e tubulare;

- diffusa (o tubulare): ipoplasia di tutta l'aorta ascendente, spesso fino all'origine dei vasi epiaortici⁶.

Alla stenosi sopralvalvolare aortica possono essere associate altre anomalie arteriose: dilatazione delle coronarie (sottoposte ad elevati regimi pressori), stenosi ed anomalie di origine dei tronchi sopraortici, stenosi periferiche delle arterie polmonari, coartazione aortica, ipoplasia di altri segmenti aortici, stenosi della valvola polmonare, alterazioni della valvola aortica secondarie all'elevato regime pressorio al quale è sottoposta ed altre alterazioni meno frequenti⁷.

La ricerca genetica ha permesso di isolare le alterazioni presenti che sono a carico del cromosoma 7q 11-23 ed in particolare del gene dell'elastina (forme sporadiche e familiari) e di questo insieme ai loci genici adiacenti (sindrome di Williams-Beuren)⁸⁻¹². La stenosi non è solitamente critica alla nascita, pur essendo già presenti le alterazioni istologiche che poi la potranno accentuare⁵.

Alcune alterazioni associate sono legate ai problemi emodinamici che l'elevata pressione causa a monte della stenosi (dilatazione dei segmenti coronarici prossimali e più rapida progressione della patologia aterosclerotica, danni a carico della valvola aortica, ipertrofia parietale ventricolare sinistra con possibile sviluppo di ostruzione dinamica all'efflusso ventricolare sinistro)⁷.

La diagnosi comunemente è effettuata mediante tecnica ecocardiografica. L'ecocardiografia transtoracica permette in un'elevata percentuale di casi di evidenziare il restringimento aortico ed il gradiente sopralvalvolare^{13,14}. L'ecocardiografia transesofagea mostra chiaramente il tipo di stenosi sopraortica^{15,16}. L'esame contrastografico ed emodinamico consente anch'esso di valutare il gradiente e la caratteristica anatomica della stenosi; inoltre è insostituibile per la valutazione delle arterie coronariche.

L'indicazione alla correzione chirurgica viene data per gradienti > 60 mmHg (con cinesi ventricolare sinistra conservata) per prevenire l'evoluzione dei danni a carico del ventricolo sinistro, dell'albero coronarico, della valvola aortica e dell'aorta toracica. Le tecniche di riparazione chirurgica sono varie (patch a forma di "toppa", a forma di "pantalone", interessanti tutta l'aorta ascendente, protesi vascolare) e dipendono dall'anatomia della lesione¹⁷⁻²⁰. La mortalità operatoria è bassa e la postoperatoria è condizionata dalla presenza o meno di alterazioni a carico della valvola aortica (bassa in assenza di patologia valvolare aortica)²¹.

Il follow-up postoperatorio è molto importante per la possibile ulteriore evolutività della stenosi sopralvalvolare aortica e delle eventuali patologie vascolari associate; non dobbiamo infatti dimenticare che l'alterazione del gene dell'elastina continua ad essere presente²²⁻²⁴.

In conclusione, le considerazioni che emergono dall'esposizione di questi casi clinici sono diverse. *In primis* la casualità dei controlli che hanno portato alla diagnosi e la relativa aspecificità dei sintomi: 2 pazienti su 3 riferivano cardiopalmo aritmico, sintomo non strettamente legato alla patologia; il terzo paziente, asintomatico, è stato controllato solamente perché familiare. Come seconda notazione segnaliamo come la patologia possa essere sospettata e diagnosticata in età relativamente avanzata. La progressività della patologia, che la rende meno evidente nei primi anni di vita ("mismatch" tra accrescimento corporeo e relativa fissità della stenosi), e la rarità della stessa possono in parte spiegare questi fatti.

Dobbiamo però ricordare che un esame clinico ed una raccolta anamnestica accurati (in particolare nella sindrome di Williams-Beuren) possono indirizzare ad un sospetto diagnostico. Inoltre ci preme mettere in evidenza come le metodiche ecocardiografiche (transtoracica e transesofagea) consentano una diagnosi di certezza ed una definizione completa dell'aspetto anatomico.

Molto importanti sono anche la valutazione accurata di tutte le patologie vascolari e valvolari associate e l'esame clinico e strumentale di tutti i familiari.

Infine ricordiamo come sia necessario un follow-up continuo ed accurato dopo l'intervento di correzione chirurgica, per monitorare le alterazioni congenite (stenosi periferica delle arterie polmonari, stenosi dell'albero carotideo, coartazione ed ipoplasia di altri segmenti aortici) ed acquisite (dilatazione delle arterie coronarie, alterazioni a carico della valvola aortica, ipertrofia ventricolare sinistra) associate alla stenosi sopralvalvolare aortica e l'eventuale recidiva di stenosi.

Riassunto

In questo studio vengono descritti tre casi clinici di stenosi sopralvalvolare aortica; i primi due riguardano due fratelli. Il maggiore, 22 anni, giunge alla nostra osservazione per cardiopalmo aritmico. Sottoposto ad accertamenti cardiologici, gli veniva riscontrata una stenosi sopralvalvolare aortica a clessidra con gradiente > 115 mmHg associata a dilatazione del tronco comune della coronaria sinistra ed a stenosi all'origine della carotide comune sinistra. Gli accertamenti compiuti sui familiari evidenziavano la presenza di una stenosi sopralvalvolare aortica a clessidra di grado lieve-moderato anche nel fratello minore. Sebbene non sia stato possibile eseguire accertamenti sulla madre, la presenza della sindrome nei due fratelli indica la possibilità dell'inquadramento della patologia tra le forme familiari

con normale facies ed intelligenza (trasmissione autosomica dominante). Posta l'indicazione chirurgica per il paziente con la stenosi di maggior gravità, questi veniva sottoposto a sostituzione di tutta l'aorta ascendente con protesi vascolare.

Il terzo caso riguarda una paziente di 23 anni giunta alla nostra osservazione con diagnosi di stenosi valvolare aortica congenita. La caratteristica facies elfica faceva sospettare la sindrome di Williams-Beuren ed in effetti le ecocardiografie transtoracica e transesofagea mettevano in evidenza la presenza di una stenosi sopralvalvolare aortica a clessidra con gradiente di picco di 60 mmHg. La presenza di aorta toracica discendente di ridotto diametro suggeriva di eseguire una risonanza magnetica nucleare che confermava la presenza di ipoplasia dell'aorta toracica discendente e addominale fino alle arterie iliache comprese. La paucisintomaticità ed il gradiente transtenotico, ancora di moderata entità, suggerivano di attendere per la correzione chirurgica dell'anomalia e di proseguire con controlli clinici ed ecocardiografici seriati.

Infine in questo lavoro sono stati sinteticamente descritti alcuni aspetti anatomo-patologici, clinici, genetici, diagnostici, terapeutici e della storia naturale di questa patologia.

Parole chiave: Ecocardiografia bidimensionale; Ecocardiografia transesofagea; Stenosi sopralvalvolare aortica.

Bibliografia

1. Mencarelli L. Stenosi sopralvalvolare aortica ad anello. Arch Ital Anat Patol 1930; 1: 829-41.
2. McCue CM, Spicuzza TJ, Robertson LW, Mauck HP Jr. Familial supralvalvular aortic stenosis. J Pediatr 1968; 73: 889-95.
3. Williams JCP, Barratt-Boyes BG, Lowe JB. Supralvalvular aortic stenosis. Circulation 1961; 24: 1311-8.
4. Beuren AJ, Schulze C, Eberle P, Harmianz D, Apitz J. The syndrome of supralvalvular aortic stenosis, peripheral pulmonary stenosis, mental retardation and similar facial appearance. Am J Cardiol 1964; 13: 471-83.
5. Nugent EW, Plauth WH, Edwards JE, Williams WH. Hurst's The Heart. Arteries and Veins. New York, NY: McGraw-Hill, 1994: 1936-7.
6. Zalstein E, Moes CA, Musewe NN, Freedom RM. Spectrum of cardiovascular anomalies in Williams-Beuren syndrome. Pediatr Cardiol 1991; 12: 219-23.
7. van Son JA, Edwards WD, Danielson GK. Pathology of coronary arteries, myocardium and great arteries in supralvalvular aortic stenosis. Report of five cases with implications for surgical treatment. J Thorac Cardiovasc Surg 1994; 108: 21-8.
8. Morris CA, Loker J, Ensing G, Stock AD. Supralvalvular aortic stenosis cosegregates with a familial 6;7 translocation which disrupts the elastin gene. Am J Med Genet 1993; 46: 737-44.
9. Ewart AK, Morris CA, Atkinson D, et al. Hemizygosity at the elastin locus in a developmental disorder, Williams syndrome. Nat Genet 1993; 5: 11-6.

10. Nickerson E, Greenberg F, Keating MT, McCaskill C, Schaffer LG. Deletions of the elastin gene 7q11.23 occur in 90% of patients with Williams syndrome. *Am J Hum Genet* 1995; 5: 1156-61.
11. Ewart AK, Morris CA, Ensing GJ, et al. A human vascular disorder, supraaortic stenosis, maps to chromosome 7. *Proc Natl Acad Sci USA* 1993; 90: 3226-30.
12. Fryssira H, Palmer R, Hallidie-Smith KA, Taylor J, Donnai D, Reardon W. Fluorescent in situ hybridation (FISH) for hemizygous deletion at the elastin locus in patients with isolated supraaortic stenosis. *J Med Genet* 1997; 34: 306-8.
13. Usher BW, Goulden D, Murgu JP. Echocardiographic detection of supraaortic stenosis. *Circulation* 1974; 49: 1257-9.
14. Ensing GJ, Schmidt MA, Hagler DJ, Michels VV, Carter GA, Feldt RH. Spectrum of findings in a family with non-syndromic autosomal dominant supraaortic stenosis: a Doppler echocardiographic study. *J Am Coll Cardiol* 1989; 13: 413-9.
15. Sreeram N, Sutherland GR, Geuskens R, et al. The role of transesophageal echocardiography in adolescents and adults with congenital heart defects. *Eur Heart J* 1991; 12: 231-40.
16. Schurger D, Bartel T, Muller S, Glich V, Baumann G. Multiplane transesophageal echocardiography is the only definitive ultrasound approach in adult supraaortic stenosis. *Int J Cardiol* 1996; 53: 305-9.
17. Landes RG, Zavoral JH, Emery RW, Moller JH, Lindsay WG, Nicoloff DM. The surgical management of vascular abnormalities associated with supraaortic stenosis. *J Thorac Cardiovasc Surg* 1978; 75: 80-6.
18. Braunstein PW Jr, Sade RM, Crawford FA Jr, Oslizlok PC. Repair of supraaortic stenosis: cardiovascular morphometric and hemodynamic results. *Ann Thorac Surg* 1990; 50: 700-7.
19. Myers JL, Waldhausen JA, Cyran SE, Gleason MM, Weber HS, Baylen BG. Results of surgical repair of congenital supraaortic stenosis. *J Thorac Cardiovasc Surg* 1993; 105: 281-8.
20. Stamm C, Li J, Ho SY, Redington AN, Anderson RH. The aortic root in supraaortic stenosis: the potential surgical relevance of morphologic findings. *J Thorac Cardiovasc Surg* 1997; 114: 16-24.
21. van Son JA, Danielson GK, Puga FJ, et al. Supraaortic stenosis: long-term results of surgical treatment. *J Thorac Cardiovasc Surg* 1994; 107: 103-15.
22. Ino T, Nishimoto K, Iwahara M, et al. Progressive cardiovascular lesions in Williams-Beuren syndrome. *Pediatr Cardiol* 1988; 9: 55-8.
23. Giddins NG, Finley JP, Nanton MA, Roy DL. The natural course of supraaortic stenosis and peripheral pulmonary artery stenosis in Williams's syndrome. *Br Heart J* 1989; 62: 315-9.
24. Wren C, Oslizlok P, Bull C. Natural history of supraaortic stenosis and pulmonary artery stenosis. *J Am Coll Cardiol* 1990; 15: 1625-30.