- Copyright - Il Pensiero Scientifico Editore downloaded by IP 216.73.216.91 Sun, 06 Jul 2025, 01:19:11

Rottura del setto interventricolare in infarto miocardico inferiore ad esordio asintomatico

Giovanni Falsini, Kenneth John Ducci, Paolo Angioli, Roberto Perticucci, Mauro Forzoni

Unità Operativa di Malattie Cardiovascolari, Azienda Ospedaliera S. Donato, Arezzo

Key words:
Septum rupture; Myocardial infarction.

We report the case of a 69-year-old patient with no history of cardiac problems referred to us for dyspnea. A major systolic murmur was found and the echocardiogram revealed an interventricular septal defect. The ECG showed no signs of acute myocardial infarction that was established on the basis of myocardial enzymes. The patient was hemodynamically stabilized by intra-aortic balloon pumping. A later coronarography revealed one-vessel coronary artery disease. Then the patient underwent successful surgical repair of the septal defect.

(Ital Heart J Suppl 2001; 2 (6): 673-675)

© 2001 CEPI Srl

Ricevuto il 27 settembre 2000; nuova stesura il 30 gennaio 2001; accettato il 15 febbraio 2001.

Per la corrispondenza:

Dr. Giovanni Falsini

Unità Operativa di Malattie Cardiovascolari Azienda Ospedaliera S. Donato Via Pietro Nenni, 1 52100 Arezzo E-mail: gfalsini@libero.it

Introduzione

La rottura del setto interventricolare, tra le complicanze dell'infarto miocardico acuto (IMA), è quella con maggiore rilevanza clinica date le maggiori possibilità di trattamento[1,2]. La diagnosi tempestiva e la stabilizzazione emodinamica del paziente sono condizioni indispensabili per il buon outcome.

Caso clinico

Descriviamo il caso di una donna di 69 anni, giunta al Pronto Soccorso del nostro ospedale per dispnea insorta 2 giorni prima. In anamnesi non erano presenti fattori di rischio maggiori per cardiopatia ischemica e non erano riferite patologie extracardiache di rilievo.

Obiettivamente era presente un importante soffio sistolico mesocardico associato a fremito, lievi rantoli alle basi polmonari ed assenza di edemi declivi; i polsi periferici erano normosfigmici e simmetrici e la pressione arteriosa era bilateralmente di 105/50 mmHg.

All'ECG era presente ritmo sinusale a frequenza cardiaca di 85 b/min; piccola onda Q (< 0.04 s) in DII e aVF , onda Q in DIII (> 0.04 s) e T negativa in DIII e aVF (Fig. 1).

La radiografia del torace documentava segni di edema interstiziale, ridistribuzione del piccolo circolo e versamento pleurico basale a destra.

Un ecocardiogramma transtoracico evidenziava ampia e irregolare soluzione di continuo a livello del setto interventricolare medio-basale con shunt sinistro-destro (Figg. 2 e 3), senza significative anomalie della cinetica segmentale ventricolare. La paziente veniva ricoverata in unità di terapia intensiva coronarica. Obiettivamente si documentava una classe Killip II. Data l'oligoanuria si posizionava catetere vescicale con urinometro.

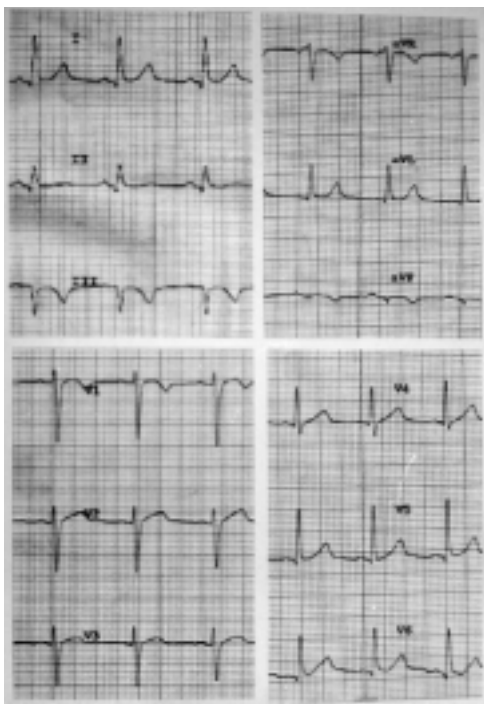

Figura 1. *ECG al momento del ricovero.*

- Copyright - Il Pensiero Scientifico Editore downloaded by IP 216.73.216.91 Sun, 06 Jul 2025, 01:19:11

Figura 2. *Proiezione apicale asse lungo: ampia e irregolare soluzione di continuo a livello del setto interventricolare (SIV) medio-basale* (freccia). *AD = atrio destro; AS = atrio sinistro; VD = ventricolo destro; VS = ventricolo sinistro.*

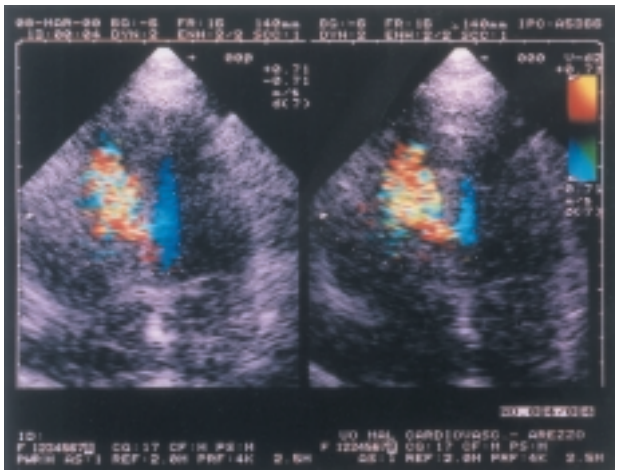

Figura 3. *Proiezione apicale asse lungo: soluzione di continuo a livello del setto interventricolare medio-basale visto con eco color Doppler.*

Si somministrava eparina in infusione continua alla dose di 1000 UI/ora e soluzione glucosio-potassio-insulina.

I marker ematochimici di citonecrosi miocardica risultavano alterati già alla prima determinazione (CK-MB massa 5.4 μg/l, troponina I 4.2 μg/l; valori di normalità del nostro laboratorio: CK-MB massa < 5 μg/l; troponina I < 0.06 μg/l) mentre gli altri esami erano nei limiti salvo la natriemia (133 mEq/l). La curva enzimatica mostrava successivamente un andamento discendente con normalizzazione del CK-MB massa in seconda giornata dal ricovero e della troponina I dopo 4 giorni mentre la natriemia risultava invariata nei controlli successivi.

Il secondo giorno dal ricovero si è provveduto a cateterismo delle sezioni cardiache destre con catetere di Swan-Ganz che confermava il difetto del setto interventricolare. Data la significativa differenza di saturazione di ossigeno tra il sangue prelevato in atrio destro (63.7%) e quello prelevato in arteria polmonare (78.8%), si stimava uno shunt sinistro-destro a livello ventricolare di circa 1.9 l/min. I dati di funzione cardiaca erano compatibili con la classe III di Forrester[3]: indice cardiaco 2.4 l/min/m^2; pressione venosa centrale 5 mmHg; pressione capillare polmonare a catetere incuneato 11 mmHg; indice di lavoro sistolico del ventricolo sinistro 33 g/b/m^2; resistenze sistemiche 1330 dyne*s*cm^{-5}; resistenze polmonari arteriolari 195 dyne* s*cm^{-5}.

Si contattavano telefonicamente i colleghi della cardiochirurgia di Siena e si programmava trasferimento della paziente per trattamento chirurgico in fase di avvenuta stabilizzazione del recente infarto. Si inseriva pallone intraortico (8F profile, Datascope, Datascope Corp., Fairfield, NJ, USA) per via femorale sinistra sotto controllo fluoroscopico al letto della paziente e si contropulsava (contropulsatore System 98, Datascope) con rapporto 1:1.

Le condizioni della paziente sono rimaste emodinamicamente stabili. L'ECG è rimasto invariato (Fig. 1). Dopo 10 giorni dal ricovero la paziente veniva trasferita presso l'ospedale di Siena dove ad uno studio angiografico cardiaco si evidenziava una coronaropatia monovascolare con stop prossimale della coronaria destra, ventricolo sinistro di dimensioni normali, frazione di eiezione del 50%, segmento postero-basale acinetico e ampio shunt sinistro-destro.

Il giorno successivo la paziente veniva sottoposta ad intervento cardiochirurgico per via transatriale destra con correzione dell'ampio difetto del setto interventricolare, confermato all'esplorazione diretta, con patch di dacron. Subito dopo l'intervento, vista la stabilità emodinamica della paziente, il contropulsatore veniva rimosso.

Il successivo decorso postoperatorio è stato privo di complicanze e la paziente è tornata rapidamente al proprio domicilio. Al follow-up a 30 giorni la paziente si trova in I classe funzionale NYHA.

Discussione

La rottura di cuore rappresenta una drammatica complicanza dell'IMA. La sua incidenza varia molto in letteratura per l'eterogeneità delle casistiche pubblicate: dal 15% in casistiche generali[4], al 24% in casistiche autoptiche[1,5].

La rottura di cuore interessa prevalentemente la parete libera del ventricolo sinistro (> 10%), è meno frequente a livello del setto interventricolare (2-4%) e dei muscoli papillari (1%)[1]; la differente sede anatomica condiziona la clinica. La rottura del setto interventricolare e dei muscoli papillari si manifesta in genere precocemente, entro la prima settimana[1], mentre la rottura della parete libera può avere un decorso bifasico, sia in fase precoce che dopo circa 2 settimane[6].

- Copyright - Il Pensiero Scientifico Editore downloaded by IP 216.73.216.91 Sun, 06 Jul 2025, 01:19:11

La mortalità per rottura di cuore in terapia medica è attorno al 90%, mentre con terapia chirurgica è di circa il 26% nel postoperatorio, tra il 45 e il 51% a 5 anni e tra il 60 e il 70% a 10 anni[1,2,6,7].

Incerto il ruolo della terapia trombolitica sulla rottura di cuore post-IMA: l'uso precoce dei trombolitici sembra prevenirla mentre la trombolisi tardiva, oltre le 12 ore, ne aumenterebbe il rischio[4,8-10].

Come la rottura della parete libera, la rottura del setto interventricolare consegue generalmente ad un IMA transmurale. Secondo alcuni autori è più frequente in caso di IMA anteriore[3] e in tal caso la rottura del setto tende ad essere apicale; secondo altri è più frequente nell'IMA posteriore[10] e si associa alla perforazione del setto basale e ad una prognosi peggiore[7,11]. Generalmente tutti i pazienti hanno una malattia multivasale[1,2,4,5].

La dimensione del difetto determina l'entità dello shunt sinistro-destro ed il grado di compromissione emodinamica che a sua volta condiziona le probabilità di sopravvivenza. La comparsa di shock e la sopravvivenza dipendono criticamente dalla compromissione della funzione del ventricolo destro[11,12].

Nel caso da noi presentato, la paziente era giunta alla nostra osservazione solo per la complicazione meccanica di un infarto miocardico inferiore, non transmurale, esordito in modo asintomatico.

Mediante cateterismo delle sezioni destre con catetere di Swan-Ganz si è quantificata l'entità dello shunt sinistro-destro. La paziente è stata mantenuta in stabilità emodinamica mediante contropulsazione fino al differito intervento chirurgico di sola correzione del difetto.

Un quadro di insufficienza cardiaca la cui eziologia non è nota deve sempre far porre il sospetto di patologia ischemica acuta anche in assenza dei classici segni clinici indicati dall'Organizzazione Mondiale della Sanità.

Riassunto

Descriviamo il caso di una paziente di 69 anni, con anamnesi negativa per patologia cardiaca, giunta alla nostra osservazione per dispnea. Si riscontrava un importante soffio sistolico e, all'ecocardiogramma, la presenza di difetto del setto interventricolare; l'ECG non era diagnostico per infarto miocardico acuto. Gli enzimi miocardici hanno invece mostrato un profilo compatibile con infarto. La paziente è stata stabilizzata emodinamicamente con contropulsazione aortica. La successiva coronarografia mostrava coronaropatia monovasale. La paziente è stata infine sottoposta a correzione chirurgica del difetto con buon esito.

Parole chiave: Infarto miocardico; Setto, rottura del.

Bibliografia

1. Pasternak R C. Acute myocardial infarction. In: Braunwald E, ed. Heart disease. A textbook of cardiovascular medicine. Philadelphia, PA: WB Saunders, 1992: 1200-91.
2. Oliva PB, Hammill SC, Edwards ED. Cardiac rupture, a clinically predictable complication of acute myocardial infarction: report of 70 cases with clinicopathologic correlations. J Am Coll Cardiol 1993; 22: 720-6.
3. Forrester JS, Diamond GA, Swan H. Correlative classification of clinical and hemodynamic function after acute myocardial infarction. Am J Cardiol 1977; 39: 137-45.
4. Shapira I, Isakov A, Burke M, Almog CH. Cardiac rupture in patients with acute myocardial infarction. Chest 1987; 92: 219-23.
5. Pohjola-Sintonen S, Muller JE, Stone PH, et al. Ventricular septal and free wall rupture complicating acute myocardial infarction: experience in the multicenter investigation of limitation of infarct size. Am Heart J 1989; 117: 809-18.
6. Bouchart F, Bessou JP, Redonnet M, Tabley A, Haas-Hubscher C, Soyer R. Surgical treatment of acute post infarction ventricular septal ruptures. Early and late outcome. J Card Surg 1998; 13: 104-12.
7. Dalrymple-Hay MJ, Monro JL, Livesey SA, Lamb RK. Post infarction ventricular septal rupture: the Wessex experience. Semin Thorac Cardiovasc Surg 1998; 10: 111-6.
8. Honan MB, Harrel FE, Reimer KA, et al. Cardiac rupture, mortality and the timing of thrombolytic therapy: a meta-analysis. J Am Coll Cardiol 1990; 16: 359-62.
9. Westaby S, Parry A, Ormerod O, Gooneratne P, Pillai R. Thrombolysis and postinfarction ventricular septal rupture. J Thorac Cardiovasc Surg 1992; 104: 1506-9.
10. Chaux A, Blanche C, Matloff JM, DeRobertis MA, Miyamoto A. Postinfarction ventricular septal defect. Semin Thorac Cardiovasc Surg 1998; 10: 93-9.
11. Moore CA, Nygaard TW, Kaiser DL, et al. Postinfarction ventricular septal rupture: the importance of location of infarction and right ventricular function in determining survival. Circulation 1986; 74: 45-7.
12. Cummings RG, Reimer KA, Califf R, et al. Quantitative analysis of right and left ventricular infarction in the presence of postinfarction ventricular septal defect. Circulation 1998; 77: 33-5.