- Copyright - Il Pensiero Scientifico Editore downloaded by IP 216.73.216.151 Mon, 14 Jul 2025, 21:48:04

La seconda armonica tissutale: dai principi fisici all'applicazione clinica

Scipione Carerj, Antonio Trono, Concetta Zito, Eleonora Ficarra, Francesco Luzza, Giuseppe Oreto, Francesco Arrigo

Dipartimento Clinico-Sperimentale di Medicina e Farmacologia, Università degli Studi, Messina

Key words:
Echocardiography; Fundamental frequency; Harmonic tissue imaging.

The second harmonic signals received from organs are due to the non linear properties of tissue which cause distortion of the transmitted signal and are not primarily caused by the transmission of a harmonic frequency. The velocity of ultrasound propagation depends on the density of the insonified material. During the compression phase, the tissue becomes denser, and the ultrasound waves travel faster through the tissue than during the rarefaction phase; the compression phase tends to overtake the rarefaction phase.

The ultrasound waveform thus, undergoes a distortion that becomes greater as the distance from the transducer increases. Due to these effects, the tissue tends to generate harmonics and hence shifts energy from the fundamental to the harmonic bands.

There are several reasons why harmonic tissue imaging increases the signal-to-noise ratio and facilitates interpretation. In technically difficult patients, there is often a diffuse haze due to distortion of the transmitted beam by shallow surface layers or to reverberations between the skin and ribs. These distortions and reverberations consist almost entirely of ultrasound energy at the fundamental frequency. When the returned signal is filtered at the harmonic so as to reject the fundamental frequency, the clutter and haze are removed and the image becomes more clear and defined. A further reason for the decrease in artifacts and clutter is the side-lobe level reduction in the second harmonic beam. Thus, harmonic beams are narrower and have lower side-lobe levels than fundamental ones.

There are several clinical applications of harmonic tissue imaging. These include the correct definition of endocardial borders resulting in an improved assessment of left ventricular function at rest as well as during stress testing, the delineation of the left atrial appendage, the detection of atrial right to left shunting, and left atrial spontaneous echo contrast. Moreover, improved endocardial visualization leads to better endocardial tracking with acoustic quantification and to more segments being interpretable with the anatomic M-mode.

(Ital Heart J Suppl 2001; 2 (10): 1078-1086)

© 2001 CEPI Srl

Ricevuto il 15 maggio 2001; nuova stesura il 9 luglio 2001; accettato il 16 luglio 2001.

Per la corrispondenza:

Dr. Scipione Carerj

Via Campo delle Vettovaglie, 10
98122 Messina
E-mail:
scipione2@interfree.it

Principi fisici

La qualità dell'immagine, nel campo dell'ecocardiografia, ha avuto un drastico miglioramento con l'impiego, ormai generalmente diffuso, della seconda armonica tissutale (HTI). Questa è un prodotto della tecnologia del contrasto in seconda armonica con l'impiego di microbolle. La maggiore difficoltà iniziale nel suo sviluppo è stata la separazione dei segnali in seconda armonica generati dalle microbolle, da quelli, non previsti, provenienti dai tessuti, anche se non perfusi dal mezzo di contrasto. Superato tale problema, si è ottimizzata l'analisi di questi segnali e così ha preso avvio la tecnologia dell'HTI.

Cosa sono le armoniche? Un segnale sinusoidale (quale è un suono puro, ad esempio quello generato da un diapason) è identificato da due parametri fondamentali: l'ampiezza e la frequenza. L'ampiezza ne definisce l'intensità e la frequenza ne definisce la tonalità. Per armoniche di un segnale si intendono le frequenze multiple della frequenza di base, che si chiama fondamentale. Così la frequenza doppia della fondamentale si chiama seconda armonica, quella tripla si chiama terza armonica e così via.

Nel campo ecografico avviene che, quando immettiamo nei tessuti un fascio di ultrasuoni, l'energia acustica viene riflessa e rifratta dalle irregolarità che il fascio stesso incontra sul suo cammino, e noi utilizziamo la piccola parte di energia riflessa verso il trasduttore per costruire l'immagine ecografica.

Com'è noto, i tessuti del corpo non sono omogenei, bensì costituiti da tante piccole particelle diverse tra loro per la diversa resistenza acustica specifica (la resistenza acustica specifica R di un mezzo è il prodotto della sua densità d per la velocità di propagazione del suono U, ovvero $R = d \times U$)[1] (Tab. I).

- Copyright - Il Pensiero Scientifico Editore downloaded by IP 216.73.216.151 Mon, 14 Jul 2025, 21:48:04

Tabella I. Caratteristiche acustiche di vari mezzi di propagazione.

Sostanze	Densità (g/cm^3)	Velocità di propagazione (m/s)	Resistenza acustica specifica ($g/s*cm^2$)
Aria (secca a 15°)	0.001220	341	41.7
Acqua (disaerata)	1	1460	146 000
Sangue	1.0254	1570	161 000
Cervello	1.0896	1450	158 000
Grasso	0.9655	1450	140 000
Fegato	1.0645	1550	165 000
Muscolo	1.0692	1590	170 000
Osso	1.9117	4080	780 000
Ferro	7.8	5000	3 900 000

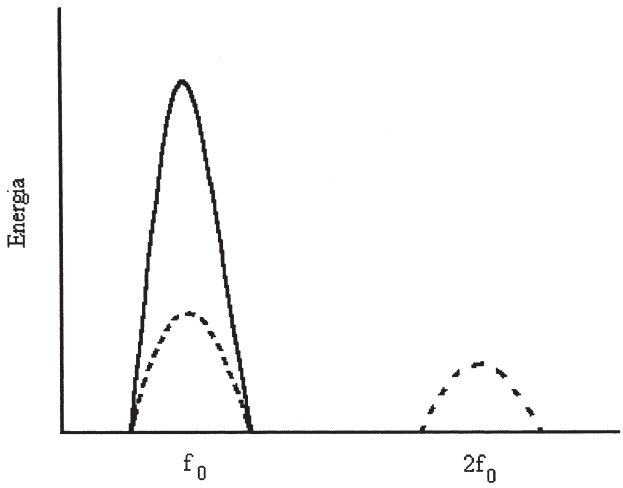

Figura 1. *Risposta non lineare: rappresentazione schematica dei segnali riflessi da un tessuto insonicato. Oltre alle onde riflesse alla stessa frequenza di quella di emissione ma di intensità minore, sono anche presenti onde con più bassa energia e con frequenza multipla rispetto a quella fondamentale. La* linea continua *rappresenta l'energia dell'onda in trasmissione; la* linea tratteggiata *rappresenta l' energia dell'onda in ricezione.* f_0 *= frequenza fondamentale;* $2f_0$ *= seconda armonica.*

Queste irregolarità si chiamano interfacce e sono costituite sia dalle piccole differenze di densità tra le diverse particelle del tessuto, che da forti superfici riflettenti, come ad esempio il diaframma o la superficie di separazione tra il sangue e le pareti del cuore o dei vasi. Il comportamento di questi due tipi di interfacce è diverso, e dipende dalla relazione fra le loro dimensioni fisiche e la lunghezza d'onda (λ) degli ultrasuoni (λ = U/frequenza)[1]. Per tale motivo superfici piuttosto grandi, di diversi mm^2, si comportano come riflettori, esattamente come uno specchio rispetto ad un raggio di luce, mentre superfici più piccole hanno un comportamento particolare, intervenendo anche fenomeni di diffrazione[2]. In effetti, se noi mandassimo un fascio di ultrasuoni in acqua pura a 20°, non avremmo alcuna riflessione, proprio per la mancanza di interfacce riflettenti, avremmo solo un'attenuazione dell'energia lungo il percorso, tanto maggiore quanto maggiore è la frequenza. Quindi, se noi mandiamo nel tessuto un fascio di ultrasuoni ad un'unica frequenza (f_0), dobbiamo aspettarci una serie di riflessioni, lungo il percorso del fascio, di intensità più o meno grande secondo le varie differenze di densità, ma tutte alla stessa frequenza (f_0).

In realtà non avviene soltanto questo. Se andiamo a fare l'analisi spettrale dei segnali riflessi, ci accorgiamo che insieme alla frequenza (f_0) troviamo molte altre frequenze di intensità minore, con un picco di intensità sulla seconda armonica, cioè sulla frequenza ($2f_0$) (Fig. 1). Sono presenti anche armoniche superiori (terza, quarta, ecc.), ma la loro intensità è estremamente bassa, anche a causa dell'attenuazione che, com'è noto, aumenta all'aumentare della frequenza[3].

Generazione delle armoniche. Alla base del fenomeno descritto vi sono molteplici cause, alcune ben note in acustica, altre più specifiche della particolare applicazione degli ultrasuoni in ecografia.

Una prima causa è la non linearità di risposta del tessuto insonicato. Il tessuto stesso, sollecitato meccanicamente dall'onda di pressione acustica, entra in oscillazione ed emette una banda di frequenze, con dei picchi di ampiezza sulle armoniche (cioè sulle frequenze multiple) della frequenza trasmessa. Naturalmente, il picco maggiore è sulla seconda armonica, perché le altre sono fortemente attenuate. Questo fenomeno può essere facilmente compreso ricorrendo ad un paragone. Si consideri il sistema costituito dall'insieme delle corde di un pianoforte: se premiamo un tasto, per esempio il La centrale, tutte le altre corde saranno sollecitate dal suono emesso da quella corda e si metteranno in vibrazione. Questi suoni saranno di intensità molto piccola, ma le corde corrispondenti ai La delle ottave superiori vibreranno un po' più forte, perché entrano in risonanza, e quindi avremo dei picchi sulle armoniche.

Anche altre cause, ben note in acustica, contribuiscono al formarsi di frequenze diverse da quella di trasmissione. Molto importante è l'effetto delle riflessioni multiple. Ognuna delle piccole interfacce, le superfici di separazione tra le particelle, riflette parte dell'energia acustica. Nella riflessione si ha un'inversione della fase dell'onda. Quindi all'onda acustica che si propaga si vengono a sommare le onde riflesse dalle piccole interfacce, tutte con fasi diverse tra loro e con direzioni diverse. Il risultato è che l'onda acustica, man mano che si propaga, viene deformata dal sommarsi di tutte le riflessioni e questa deformazione porta con sé un contenuto armonico[4].

Un'altra causa che contribuisce alla deformazione dell'onda acustica è la compressibilità del mezzo in cui si propaga l'onda stessa. I tessuti del corpo sono composti in buona parte da acqua, e l'acqua è, sia pur limitatamente, compressibile, cioè se sottoposta a pressione diminuisce di volume ed aumenta di densità. L'onda di pressione acustica è un'alternanza di

- Copyright - Il Pensiero Scientifico Editore downloaded by IP 216.73.216.151 Mon, 14 Jul 2025, 21:48:04

pressione e depressione, con andamento sinusoidale. Ne consegue che quando un suono si propaga nell'acqua (o nei tessuti) provoca, nei momenti di pressione positiva, un aumento di densità e nei momenti di pressione negativa, una diminuzione della densità stessa. Poiché all'aumentare della densità aumenta la velocità di propagazione (U), avremo che nei picchi di pressione positiva la propagazione tenderà ad essere più veloce, e più lenta nei picchi negativi. Ne consegue una deformazione dell'onda sinusoidale, che determina la produzione di armoniche (Fig. 2). Le armoniche tendono ad aumentare man mano che il suono si propaga, in quanto questo effetto aumenta all'aumentare del percorso[5,6].

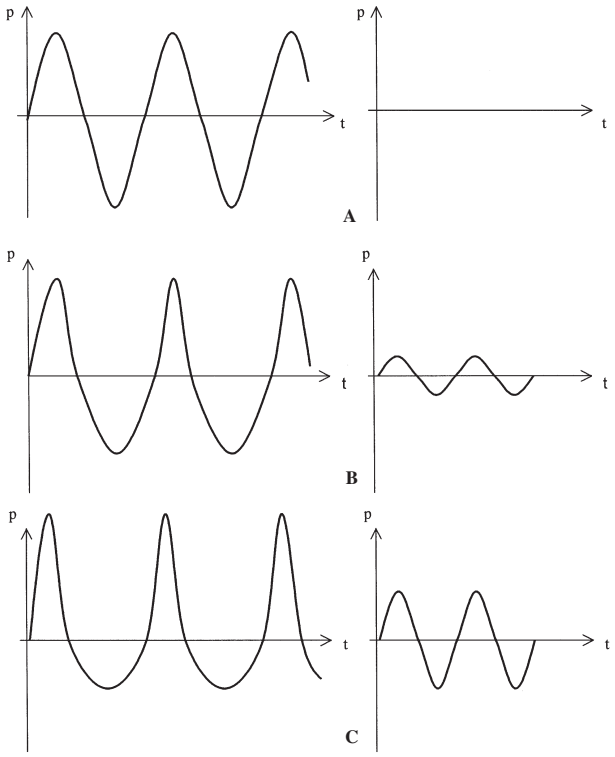

Figura 2. *Mentre il suono si propaga nel tessuto aumenta la distorsione del segnale originariamente sinusoidale. Come si vede nei diagrammi* a destra *all'origine* (A)*, non vi è contenuto armonico; a profondità mediobassa* (B)*, il contenuto armonico è piccolo; nelle zone distali* (C)*, il contenuto armonico è massimo.*

Effetti delle armoniche. Finora sono state descritte le cause che sono alla base della produzione di frequenze armoniche. Analizzeremo adesso qual è l'effetto di queste armoniche sull'immagine ecografica, ed in particolare sull'immagine ecocardiografica.

Come è già stato detto, i sistemi funzionanti in seconda armonica filtrano i segnali eco ricevuti e ne acquisiscono solo la componente di seconda armonica, su cui basano la costruzione dell'immagine. I vantaggi che se ne ricavano sono qui di seguito elencati.

Le forti interfacce si comportano come uno specchio nei confronti degli ultrasuoni. Quindi, per quel che riguarda l'energia direttamente riflessa dalle pareti interne delle cavità cardiache, avremo una forte riflessione verso il trasduttore nel caso di pareti perpendicolari alla direzione degli ultrasuoni (per esempio setto e parete posteriore in asse lungo parasternale; Fig. 3A) mentre, quando le pareti sono orientate quasi in direzione degli ultrasuoni (per esempio le stesse pareti in vista apicale; Fig. 3B), l'angolo di riflessione è molto grande e la maggior parte dell'energia non viene riflessa. Se, invece, sfruttiamo le oscillazioni in seconda armonica generate dal tessuto, l'energia raccolta sarà pressoché indipendente dall'orientamento della parete, ed avremo un'ottima visualizzazione di tutto l'endocardio.

Nella metodica tradizionale la trasmissione e la ricezione dell'impulso alla stessa frequenza condizionavano la necessità di un compromesso tra la possibilità di avere frequenze ad alta penetrazione ma a risoluzione minore (basse frequenze) o frequenze a bassa penetrazione con più alta risoluzione (alte frequenze). La tecnologia in seconda armonica va oltre questo compromesso. Infatti, la risoluzione, rispetto alla penetrazione, sarà molto più alta, perché il segnale trasmesso è

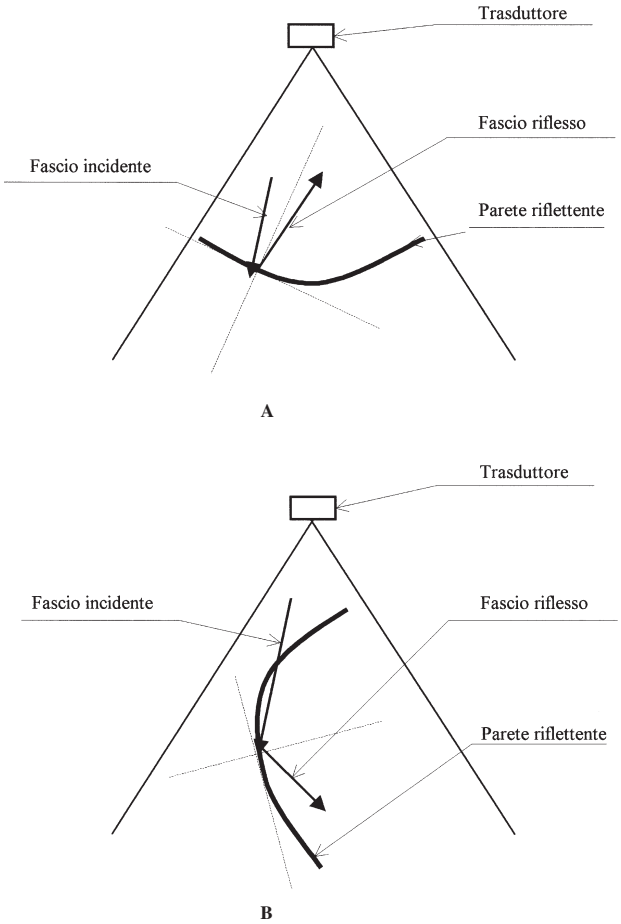

Figura 3. *Energia direttamente riflessa da una superficie di grandi dimensioni rispetto alla lunghezza d'onda. Quando il fascio incidente è perpendicolare alla parete, la maggior parte dell'energia viene riflessa verso il trasduttore* (A)*; quando il fascio incidente è parallelo alla parete, l'energia riflessa si allontana dal trasduttore* (B).

- Copyright - Il Pensiero Scientifico Editore downloaded by IP 216.73.216.151 Mon, 14 Jul 2025, 21:48:04

di bassa frequenza (per esempio 1.7 MHz) e quindi penetra molto, mentre il segnale utile per la formazione dell'immagine è ad alta frequenza (per esempio 3.4 MHz) e quindi dà un'ottima risoluzione. In effetti il segnale di seconda armonica subisce l'attenuazione corrispondente alla sua frequenza, ma solo nella fase di ritorno, quindi la metà rispetto ad un segnale emesso dal trasduttore alla stessa frequenza. Un'evidente conseguenza di questo fenomeno è il forte miglioramento di risoluzione nelle zone più distali[5].

È noto che esiste un effetto trigger, cioè la generazione dei segnali armonici avviene solo quando l'energia incidente supera una certa soglia. Questo si spiega con il fatto che per mettere in movimento (oscillazione) un corpo di massa (m) occorre applicarvi una forza (F). Il corpo si metterà in movimento con un'accelerazione (a) data dalla relazione ($F = m \times a$). Perché le particelle di tessuto si mettano in oscillazione occorre quindi che la pressione acustica abbia una certa intensità, tale da fornire un'accelerazione sufficiente. Uno dei maggiori artefatti che disturbano l'immagine ecografica è dato dalle riflessioni multiple che si verificano nelle zone più prossimali (effetto pioggia). Questo effetto è dovuto al fatto che i vari strati della cute e del sottocute sono forti riflettori e quindi gli ultrasuoni, rimbalzando tra questi strati, creano il caratteristico effetto di strisce orizzontali nelle zone prossimali. Poiché nella riflessione si perde molta energia, le riflessioni multiple non sono in grado di generare armoniche, e quindi l'effetto pioggia non si verifica in seconda armonica[4].

Un'altra spiegazione alla riduzione degli artefatti superficiali è che, come precedentemente detto, la produzione di armoniche dipende anche dalla distorsione dell'onda ultrasonora che è a sua volta correlata con la profondità di propagazione, per cui nelle vicinanze del trasduttore, cioè al livello dei tessuti della parete toracica, non vengono generati segnali di seconda armonica. Anche questi effetti di distorsione dipendono dall'energia del segnale, e quindi non si producono in modo significativo al di sotto di una certa soglia[5].

Un ulteriore effetto positivo della seconda armonica è dato dalla drastica riduzione dei lobi laterali. Per un trasduttore ecografico l'ideale sarebbe un lobo di irradiazione ridotto ad una linea perpendicolare al piano dei cristalli, o comunque nella direzione voluta, cioè l'energia dovrebbe essere concentrata in un unico raggio che non si disperda lateralmente, come un raggio laser. In realtà non è così: il trasduttore emette anche lateralmente[5] (Fig. 4). Questa energia irradiata in direzioni non volute provoca considerevoli segnali di disturbo sull'immagine ecografica (clutter, false immagini, ecc.), però essendo più bassa di quella emessa dal lobo principale non genera seconda armonica in modo significativo. Di qui l'apparente eliminazione dei lobi laterali. L'eliminazione è apparente perché i lobi laterali in trasmissione esistono ancora, ma non hanno effetto sulla ricezione in seconda armonica, con il beneficio che ne consegue[7,8] (Fig. 4).

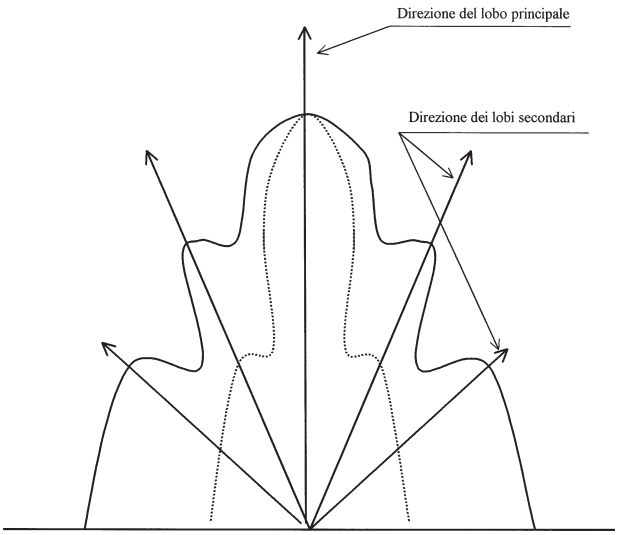

Figura 4. *Diagramma di irradiazione di un trasduttore. La* linea continua *rappresenta l'energia realmente irradiata nel piano. Rilevando soltanto la seconda armonica è come se il trasduttore avesse irradiato secondo la* linea tratteggiata. *La* linea continua *rappresenta l'energia irradiata in fondamentale; la* linea tratteggiata *rappresenta l'energia apparente in seconda armonica.*

Limiti. La tecnologia dell'HTI porta molti vantaggi alla qualità dell'immagine. Esiste, tuttavia, anche un limite. Questo è dovuto al fatto che per poter emettere un segnale pulito, cioè che non contenga in partenza frequenze armoniche, bisogna che l'impulso trasmesso sia piuttosto lungo. Questo è necessario perché un impulso molto breve ha di per sé un alto contenuto di armoniche. È opportuno ricordare che l'immagine ecografica è costituita dall'insieme di un certo numero di linee di scansione. Per generare ciascuna linea viene emesso un breve impulso di ultrasuoni, le cui riflessioni formano i punti di quella linea. L'insieme delle linee forma l'immagine. Per stabilire che una riflessione viene da una certa profondità, la macchina fa riferimento al tempo intercorso tra la trasmissione dell'impulso e la ricezione dell'eco. È ovvio che se l'impulso trasmesso è lungo, il posizionamento delle eco, in direzione assiale, cioè nella direzione della linea di scansione, non è precisamente determinato e l'eco appare allungata nella direzione, appunto, assiale. Un esempio tipico è l'apparente ispessimento dei lembi valvolari[9]. Questo limite è stato drasticamente ridotto dalle tecnologie più avanzate che fanno uso di speciali metodi di codificazione del segnale trasmesso. Il concetto base di codifica del segnale è il seguente: la macchina emette un impulso relativamente lungo, e perciò privo di armoniche; questo impulso ha il compito di generare, secondo i principi che abbiamo enunciato, le eco di seconda armonica. Insieme a questo impulso (o subito prima) viene emesso un treno di brevi impulsi codificati, le cui eco non vengono considerate per la formazione dell'immagine, ma hanno il compito di determinare, mediante il codice in esse contenuto, la posizione precisa dell'eco. In questo

- Copyright - Il Pensiero Scientifico Editore downloaded by IP 216.73.216.151 Mon, 14 Jul 2025, 21:48:04

modo, la perdita di risoluzione assiale, tipica della seconda armonica, viene drasticamente ridotta, ed è ormai possibile usare la seconda armonica come esame standard, traendone i vantaggi che abbiamo discusso e senza importanti limiti.

Impiego clinico

L'applicazione clinica della seconda armonica risale agli ultimi anni '90 e il suo utilizzo è diventato ormai routinario, per l'indiscutibile miglioramento dell'immagine ecocardiografica che consente un più accurato studio morfo-funzionale delle strutture cardiache[10-14].

Numerosi sono i lavori in letteratura che hanno dimostrato i suoi vantaggi nell'identificazione del bordo endocardico ventricolare sinistro. Altri suoi utilizzi vantaggiosi comprendono ad esempio, lo studio del setto interatriale, dell'auricola sinistra, dell'effetto contrastografico spontaneo e della trombosi ventricolare sinistra.

Identificazione del bordo endocardico. Il miglioramento nell'identificazione del bordo endocardico comporta un'aumentata accuratezza nella valutazione delle dimensioni e della funzione regionale e globale del ventricolo sinistro sia in condizioni basali che durante stress (Figg. 5 e 6).

La tecnica ecocardiografica è stata penalizzata per molti anni dalla scarsa qualità dell'immagine in alcuni pazienti, quali quelli con broncopatie croniche ostruttive, obesità, alterazioni toraciche, ecc.[15]. Inoltre spesso non era possibile ottenere, in talune sezioni ecocardiografiche, un'ottimale visualizzazione di alcune pareti cardiache, come ad esempio l'endocardio della parete laterale, nella sezione 4 camere apicale, anche in pazienti che non offrivano particolari difficoltà tecniche. In uno dei primi lavori clinici sull'utilizzo dell'HTI, Caidhal et al.[16] hanno dimostrato la superiorità di tale tecnologia nei confronti della frequenza fondamentale per la visualizzazione dell'endocardio. Becher et al.[17] hanno evidenziato che i principali vantaggi diagnostici

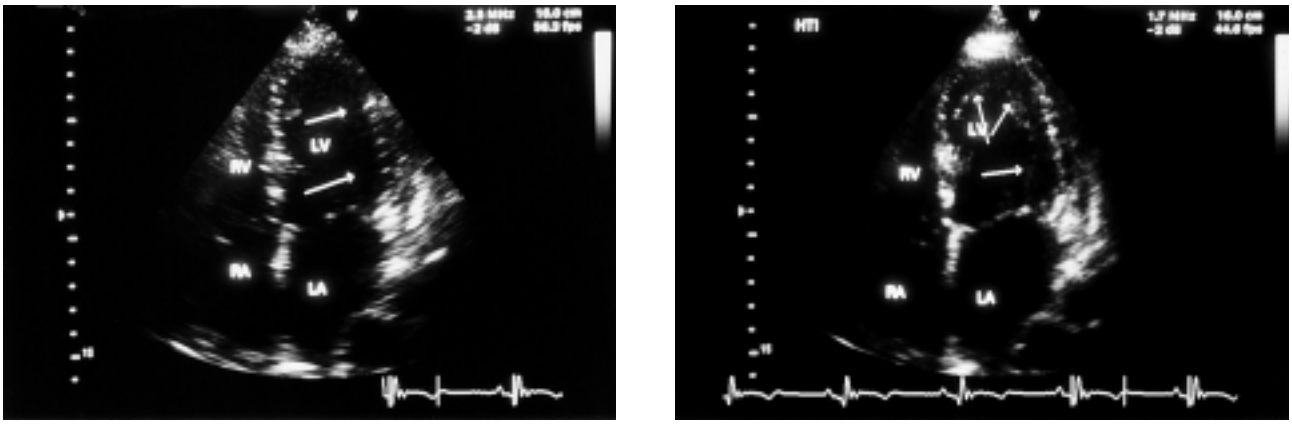

A B

Figura 5. *Sezione 4 camere apicale.* A: *immagine in frequenza fondamentale, scarsa definizione* (freccia) *del bordo endocardico della parete laterale.* B: *immagine in seconda armonica tissutale (HTI), marcato miglioramento* (freccia) *della definizione del bordo endocardico. LA = atrio sinistro; LV = ventricolo sinistro; RA = atrio destro; RV = ventricolo destro.*

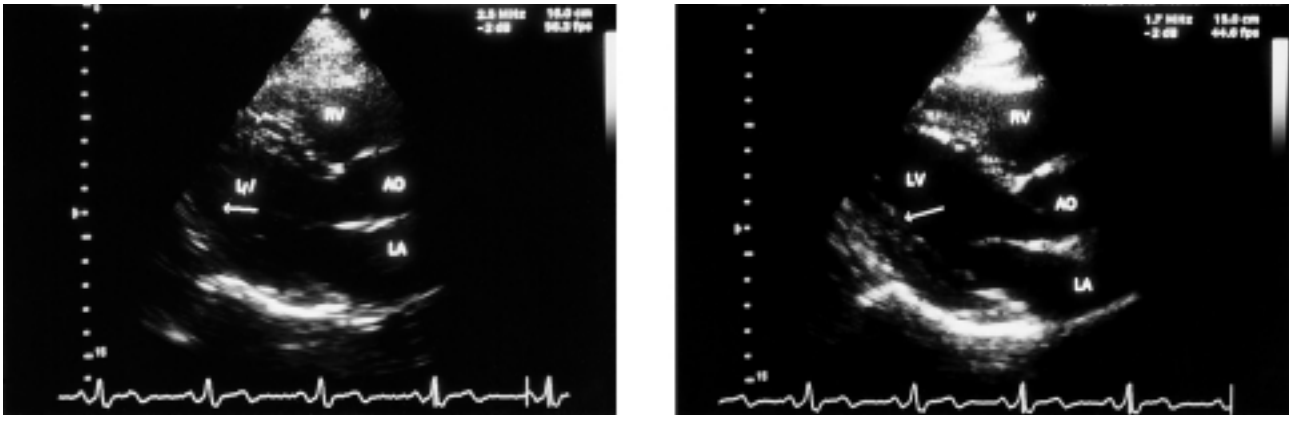

A B

Figura 6. *Sezione asse lungo parasternale.* A: *immagine in frequenza fondamentale, scarsa definizione* (freccia) *del bordo endocardico della parete inferiore.* B: *immagine in HTI, marcato miglioramento* (freccia) *della definizione del bordo endocardico. AO = aorta. Altre abbreviazioni come in figura 5.*

- Copyright - Il Pensiero Scientifico Editore downloaded by IP 216.73.216.151 Mon, 14 Jul 2025, 21:48:04

erano ottenuti in una particolare sottoclasse di pazienti quali quelli affetti da enfisema o con spazi intercostali molto stretti o sottoposti a pregresso intervento chirurgico toracico. La percentuale di pazienti in cui era stato possibile valutare la cinetica segmentaria passava dal 54 al 93% con l'utilizzo dell'HTI ($p < 0.0001$); il miglioramento era più evidente nei segmenti laterali (sezione 4 camere apicale) e nei segmenti anteriori (sezione 2 camere apicale). Senior et al.[18], mettendo a confronto l'ecocardiografia in frequenza fondamentale con quella in HTI, in pazienti con sospetta malattia coronarica ed almeno un segmento mal visualizzato nelle principali sezioni standard, hanno dimostrato un miglioramento della visualizzazione dell'endocardio, con l'uso dell'HTI, particolarmente evidente nelle sezioni apicali. Inoltre si incrementava l'accordo inter ed intraosservatore sia per lo score cinetico, che per lo score di qualità nella visualizzazione di ogni singolo segmento. Gli stessi risultati sono stati ottenuti da Spencer et al.[19], che hanno dimostrato come tutte le immagini acquisite con l'ausilio dell'HTI avevano meno "clutter" ($p < 0.0001$) sia in 4 camere che in asse corto.

Tali vantaggi si ripercuotono positivamente nello studio quantitativo del ventricolo sinistro. Lafitte et al.[20] hanno misurato i volumi telediastolico e telesistolico del ventricolo sinistro con e senza HTI e li hanno confrontati a quelli ottenuti con angiografia. Si notava una migliore correlazione utilizzando l'HTI rispetto alla frequenza fondamentale sia per il volume telediastolico ($r = 0.93$ vs 0.76) che per quello telesistolico ($r = 0.94$ vs 0.83). Anche la riproducibilità della metodica aumentava notevolmente con l'utilizzo dell'HTI (errore relativo intraosservatore 5 vs 12%; errore relativo interosservatore 6 vs 13%, rispettivamente con e senza HTI).

Un'altra applicazione vantaggiosa dell'HTI è nell'eco-stress che come è noto ha guadagnato nel corso degli anni ampi consensi per la diagnosi e la stratificazione prognostica della malattia coronarica[21]. È noto come l'attendibilità dell'esame sia dipendente dalla qualità dell'immagine e dall'esperienza dell'osservatore[22]. Perciò, premesso che l'esperienza dell'operatore rimane una condizione indispensabile, qualsiasi tecnica che migliora la qualità dell'immagine dovrebbe incrementare le potenzialità diagnostiche dell'esame. Spencer et al.[19] hanno mostrato come, con l'applicazione della seconda armonica, i segmenti ben visualizzati ed utilizzabili per lo studio della cinetica parietale in pazienti sottoposti a test eco-dobutamina, passavano dal 64% in frequenza fondamentale all'84% con la seconda armonica, sia alla base che al picco dello stress. I segmenti che traevano maggiore vantaggio erano i tre della parete laterale in 4 camere, i tre segmenti della parete anteriore in 2 camere ed il segmento medio della parete posteriore in asse lungo parasternale. Analoghi risultati sono stati raggiunti recentemente da Franke et al.[21] che hanno evidenziato come il numero di eco-stress diagnostici aumentava con l'utilizzo dell'HTI. Inoltre l'accordo interosservatore sul giudizio finale dell'esame passava dal 70% con l'imaging convenzionale all'84% in seconda armonica, mentre l'accordo per lo studio della cinetica dei singoli segmenti aumentava dal 59 all'80%. Significativa è stata la ripercussione di questi dati sia sulla sensibilità del test, che passava dal 64% in frequenza fondamentale al 92% in seconda armonica ($p = 0.0001$), che sull'accuratezza che passava dal 65 all'89%, rispettivamente in frequenza fondamentale e seconda armonica ($p = 0.0001$). Non significativa era la differenza tra le due modalità per quanto riguardava la specificità del test (75% per entrambe)[21]. Questi ultimi risultati sono stati confermati anche da altri gruppi di studio quali quello di Skolnick et al.[23] e di Sozzi et al.[24].

Fra le nuove tecnologie, quelle che studiano la cinetica ventricolare (come ad esempio l'anatomic M-mode e l'acoustic quantification) hanno particolarmente beneficiato dell'utilizzo dell'HTI. Palmes et al.[25] hanno dimostrato come l'HTI migliora notevolmente la qualità delle immagini di anatomic M-mode, con un significativo aumento del rapporto segnale/rumore, della riproducibilità della metodica monodimensionale, rendendo possibile uno studio più accurato dell'ispessimento sistolico parietale dei singoli segmenti del ventricolo sinistro. Spencer et al.[19], utilizzando l'HTI in associazione all'acoustic quantification, hanno ottenuto un miglioramento del contorno endocardico tracciato automaticamente nel 67% dei pazienti in asse corto e nel 58% dei pazienti in 4 camere.

Forame ovale pervio. Fino a qualche anno fa, l'ecocardiogramma transesofageo (ETE) e l'eco-Doppler transcranico con contrasto sono state considerate le metodiche di scelta per lo studio dello shunt paradosso secondario a forame ovale pervio[26-29]. Recentemente Kuhl et al.[30] hanno utilizzato in 111 pazienti con eventi ischemici cerebrali, per l'identificazione di un eventuale shunt paradosso interatriale destro-sinistro, tre diverse strategie diagnostiche con uso di mezzo di contrasto per via venosa: ecocardiogramma transtoracico (ETT) in frequenza fondamentale, ETT in HTI ed ETE.

In un totale di 57 pazienti è stato riscontrato uno shunt destro-sinistro: 51 erano positivi con l'ETE, 52 con l'ETT in HTI e 32 con l'ETT in frequenza fondamentale. Sono state valutate la severità e la durata degli shunt. Per quanto riguardava la severità è risultata significativa la differenza tra i valori ottenuti in frequenza fondamentale e quelli ottenuti in HTI ($p < 0.005$), ma non significativa la differenza tra HTI ed ETE (p = NS). Per quanto riguardava la durata, essa era significativamente maggiore in HTI rispetto sia alla frequenza fondamentale ($p < 0.001$) che all'ETE ($p < 0.02$). Lo score medio dell'immagine migliorava notevolmente passando da 1.5 ± 0.8 in frequenza fondamentale a 2.0 ± 0.8 in HTI ($p < 0.001$), raggiungendo il massimo valore (2.5 ± 0.7, $p < 0.001$) con l'ETE.

- Copyright - Il Pensiero Scientifico Editore downloaded by IP 216.73.216.151 Mon, 14 Jul 2025, 21:48:04

Ecocontrasto spontaneo. L'ecocontrasto spontaneo "smoke-like effect" si riscontra all'interno delle cavità cardiache quando c'è un marcato rallentamento del flusso intracavitario generalmente in associazione ad alcune condizioni cliniche, quali la stenosi mitralica, la fibrillazione atriale, la disfunzione ventricolare sinistra severa, ecc.[31-33].

È ormai dimostrato come l'ecocontrasto spontaneo sia un fattore indipendente di aumentato rischio tromboembolico e risulta più frequentemente associato a trombosi endocavitaria[14,32]. La determinazione della sua presenza e della sua severità ha quindi un significativo impatto prognostico e terapeutico, in quanto identifica i pazienti ad alto rischio embolico che beneficiano di una terapia anticoagulante[34].

Mentre per l'evidenziazione dell'ecocontrasto spontaneo intraventricolare già gli apparecchi di penultima generazione, quindi senza HTI, ma con una buona risoluzione dell'immagine bidimensionale, ne consentivano una discreta visualizzazione, solo occasionalmente era possibile evidenziare un ecocontrasto spontaneo a livello atriale sinistro, a causa di una ridotta risoluzione del campo lontano. Sicuramente l'ETE rappresenta ancora oggi la metodica più sensibile nello studio dell'ecocontrasto spontaneo intratriale sinistro, ma bisogna considerare la semi-invasività e la difficoltà ad eseguirlo in tutti i pazienti.

Pertanto Ha et al.[35] hanno voluto ricercare nell'HTI una possibile alternativa per la sua identificazione. I risultati di tale studio hanno evidenziato elevate sensibilità (86.3%) e specificità (100%) di tale tecnologia per l'identificazione dell'ecocontrasto spontaneo, confrontate con il "gold standard" transesofageo, e con quelle della tecnica ecocardiografica eseguita in frequenza fondamentale che risultavano del 6.8 e del 100% rispettivamente. Una possibile spiegazione dell'aumentata visualizzazione che si ottiene con l'armonica tissutale è data dalla generazione di armoniche, che è prodotta dalla risonanza degli aggregati di globuli rossi, piastrine e proteine plasmatiche che si comportano in maniera simile alle microbolle.

Auricola sinistra. L'auricola sinistra è una delle strutture cardiache in cui l'utilizzo dell'ETE ha reso possibile una sua ottimale identificazione in pressoché tutti i pazienti; infatti prima veniva visualizzata sporadicamente ed in maniera incompleta con l'ETT convenzionale. L'HTI rappresenta in parte un'alternativa all'ETE nello studio di tale struttura. La possibilità di ottenere immagini più nitide e dettagliate consente di studiare l'auricola sia dal punto di vista morfologico che funzionale.

Omran et al.[36] hanno eseguito uno studio di confronto tra la valutazione della funzione auricolare eseguita con ETT in HTI e quella eseguita con ETE in 89 pazienti. L'auricola era visualizzata con l'HTI in 73/89 pazienti e con l'ETE in 87/89. Le aree misurate e le velocità di svuotamento erano simili tra le due metodiche senza una differenza statisticamente significativa.

Ono et al.[37] hanno suddiviso l'auricola in quattro segmenti che sono stati valutati da due lettori indipendenti mediante uno score di qualità semiquantitativo (da 0 = segmento non visibile, a 3 = segmento chiaramente visibile in tutta la lunghezza). Quando confrontate con le immagini in frequenza fondamentale, quelle ottenute con l'HTI apparivano notevolmente più nitide. Lo score medio era significativamente più alto per i segmenti visualizzati in armonica rispetto agli altri e c'era una maggiore concordanza tra i due osservatori.

La possibilità di un'alta risoluzione dell'immagine si dovrebbe accompagnare, inoltre, alla maggiore possibilità di identificare i trombi endoauricolari. A tal fine l'ETE rimane sicuramente, ancora oggi, la metodica di elezione, anche in rapporto alla complessa morfologia di alcune auricole (plurilobate) che possono essere studiate correttamente solo utilizzando un trasduttore transesofageo multiplanare.

Conclusioni

L'HTI rappresenta sicuramente, fra le nuove tecnologie, quella che ha avuto un maggiore impatto clinico-diagnostico. Questo è ben comprensibile se si considerano i suoi vantaggi diagnostici soprattutto legati al miglioramento della definizione del bordo endocardico.

C'è comunque da sottolineare che qualunque miglioramento tecnologico non potrà mai sostituire l'esperienza dell'ecocardiografista, che rimane l'elemento principale in qualsiasi percorso diagnostico. Interessante è l'esperienza fatta a proposito da Rodriguez et al.[38], i quali hanno voluto valutare l'impatto dell'HTI sulla variabilità interosservatore e sull'accuratezza diagnostica di lettori "principianti assoluti" in eco-stress. Gli autori hanno osservato un miglioramento della qualità media dell'immagine, una riduzione della variabilità interosservatore e una riduzione nella percentuale di segmenti illeggibili. Tuttavia, quando è stata valutata l'accuratezza diagnostica, usando come "gold standard" la lettura unanime di due lettori esperti, si notava che i lettori principianti avevano un'accuratezza modesta con l'immagine convenzionale (73%) e altrettanto modesta con l'HTI (70%).

In base a quanto sopra detto, possiamo concludere che l'associazione tra esperienza dell'operatore e sviluppo tecnologico migliora indiscutibilmente le potenzialità diagnostiche della metodica e la rende sempre più competitiva nei confronti di altre tecniche diagnostiche di imaging emergenti.

Riassunto

Il principio di funzionamento della seconda armonica tissutale (HTI) è il seguente: il trasduttore emette un segnale ad un'unica frequenza (f_0) e riceve le eco provenienti dal tessuto insonicato. Queste sono costi-

- Copyright - Il Pensiero Scientifico Editore downloaded by IP 216.73.216.151 Mon, 14 Jul 2025, 21:48:04

tuite da un segnale distorto che ha ancora la frequenza (f_0), ma che non è più sinusoidale e contiene tante alte frequenze, tra cui è dominante la seconda armonica, cioè la frequenza ($2f_0$). Il sistema filtra questo segnale ed accetta solo la componente a frequenza ($2f_0$), su cui costruisce l'immagine, eliminando tutte le altre frequenze componenti l'eco di ritorno. Tale fenomeno è dovuto a tre meccanismi fondamentali: la non linearità di risposta del tessuto insonicato, le riflessioni multiple, e la compressibilità del mezzo in cui si propaga l'onda stessa.

I vantaggi di un siffatto sistema sono: l'energia ultrasonora raccolta sarà pressoché indipendente dall'orientamento della parete; la risoluzione rispetto alla penetrazione sarà molto più alta; l'eliminazione apparente dei lobi laterali, che esistono ancora ma non hanno effetto sulla ricezione in seconda armonica. Un limite dell'HTI, oggi drasticamente ridotto dalle tecnologie più avanzate, è la perdita di risoluzione assiale (per esempio apparente ispessimento dei lembi valvolari).

Le possibili applicazioni cliniche di questa modalità di acquisizione delle immagini ecocardiografiche sono molteplici, alcune ben documentate in letteratura, altre ancora in fase di studio. La corretta identificazione del bordo endocardico e il più accurato studio della funzione ventricolare sinistra sia a riposo che durante stress test, sono i vantaggi più evidenti apportati dall'HTI. La valutazione morfo-funzionale dell'auricola sinistra, lo studio degli shunt interatriali e dell'ecocontrasto spontaneo, finora studiati quasi esclusivamente con l'ecocardiografia transesofagea, possono anche essere valutati con l'HTI con un'elevata riproducibilità dei risultati.

Inoltre, le nuove tecnologie, quali acoustic quantification ed anatomic M-mode, che necessitano di una precisa delineazione del bordo endocardico, traggono importanti benefici dall'ottimizzazione dell'immagine bidimensionale acquisita in HTI.

Parole chiave: Ecocardiografia; Frequenza fondamentale; Seconda armonica tissutale.

Bibliografia

1. Gambelli G, Trono A. Elementi di fisica degli ultrasuoni. In: Gambelli G, Amici E, Natali E, eds. Ecografia transesofagea. Roma: Il Pensiero Scientifico Editore, 1991: 1-24.
2. Mencuccini C, Silvestrini V. Onde in mezzi elastici. In: Mencuccini C, Silvestrini V, eds. Fisica I. Meccanica termodinamica. Napoli: Liguori Editore, 1989: 347-78.
3. Bordoni U. Acustica applicata. In: Colombo G, ed. Manuale dell'ingegnere. 80ª edizione. Milano: Hoepli, 1965: 210-25.
4. Mele D, Cittadini C, Pedini I, et al. Octave tissue imaging improves echocardiographic quantitative assessment of left ventricular ejection fraction in patients. (abstr) Echocardiography 1998; 15: 106.
5. Thomas JD, Rubin DN. Tissue harmonic imaging: why does it work? J Am Soc Echocardiogr 1998; 11: 803-8.
6. Adler R, Hiedermann FA. Determination of the nonlinearity parameter B/A for water and m-Xylene. J Acoust Soc Am 1962; 34: 410-2.
7. Tanabe K, Belohlavek, Bae RY, Jacrapnichakul D, Greenleaf JF. Mechanism of image quality improvement using tissue harmonic imaging. (abstr) Circulation 1998; 17 (Suppl): 501.
8. Rubin DN, Yazbek N, Homa D, et al. Why does tissue harmonic imaging improve image quality: a quantitative examination demonstrating side-lobe suppression. (abstr) J Am Coll Cardiol 1998; 32: 127A.
9. Norton M, Ramer S, Cummings C, et al. Increased apparent valve thickness with tissue harmonic imaging: the effect of mitral valve leaflet. (abstr) J Am Coll Cardiol 1999; 33 (Suppl A): 439.
10. Tiemann K, Schlosser T, Linkungu J, et al. Harmonic imaging without contrast: does blood or tissue emit harmonic frequencies? (abstr) Circulation 1997; 96 (Suppl I): I-584.
11. Caidhal K, Kazzam E, Lidberg J, et al. Harmonic imaging improves the echocardiographic signal to noise ratio without use of a contrast agent. (abstr) Eur Heart J 1997; 19 (Suppl): 146.
12. Ward B, Baker AC, Humphrey VF. Nonlinear propagation applied to the improvement of resolution in diagnostic medical ultrasound. J Acoust Soc Am 1997; 101: 143-54.
13. Averkiou M, Roundhill D, Powers J. A new imaging technique based on the nonlinear properties of tissues. In: Schneider S, Levy M, McAvoy B, eds. IEEE Ultrasonics Symposium. Toronto: Institute of Electrical and Electronics Engineers, 1997: 1561-6.
14. Kornbluth M, Liang DH, Paloma A, Schnittger I. Native tissue harmonic imaging improves endocardial border definition and visualization of cardiac structures. J Am Soc Echocardiogr 1998; 11: 693-701.
15. Crouse LJ, Kramer PH. Second harmonic imaging: good reverberations. Am Heart J 1999; 138: 19-20.
16. Caidhal K, Kazzam E, Lidberg J, et al. New concept in echocardiography: harmonic imaging of tissue without use of contrast agent. Lancet 1998; 352: 1264-70.
17. Becher H, Tiemann K, Schlosser T, et al. Improvement in endocardial border delineation using tissue harmonic imaging. Echocardiography 1998; 15: 511-7.
18. Senior R, Soman P, Khattar RS, Lahiri A. Improved endocardial visualization with second harmonic imaging compared with fundamental two-dimensional echocardiographic imaging. Am Heart J 1999; 138: 163-8.
19. Spencer KT, Bednarz J, Rafter PG, Korcarz C, Lang RM. Use of harmonic imaging without echocardiographic contrast to improve two-dimensional image quality. Am J Cardiol 1998: 82: 794-9.
20. Lafitte S, Lasserre R, Couffinhal T, Dos Santos P, Coste P, Roudaut R. Superiority of second harmonic imaging for echocardiographic measurement of left ventricular volumes. Comparison with angiocardiography. Arch Mal Coeur Vaiss 1999; 92: 867-74.
21. Franke A, Hoffmann R, Kuhl HP, et al. Non-contrast second harmonic imaging improves interobserver agreement and accuracy of dobutamine stress echocardiography in patients with impaired image quality. Heart 2000; 83: 133-40.
22. Picano E, Lattanzi F, Orlandini A, et al. Stress echocardiography and the human factor: the importance of being expert. J Am Coll Cardiol 1991; 17: 666-9.
23. Skolnick DG, Sawada SG, Feigenbaum H, Segar DS. Enhanced endocardial visualization with noncontrast harmonic imaging during stress echocardiography. J Am Soc Echocardiogr 1999; 12: 559-63.
24. Sozzi FB, Poldermans D, Boersma E, et al. Does second harmonic imaging improve left ventricular endocardial bor-

- Copyright - Il Pensiero Scientifico Editore downloaded by IP 216.73.216.151 Mon, 14 Jul 2025, 21:48:04

der identification at higher heart rates during dobutamine stress echocardiography? J Am Soc Echocardiogr 2000; 13: 1019-24.
25. Palmes PP, Masuyama T, Yamamoto K, et al. High frame-rate tissue harmonic imaging enhances anatomic M-mode sections of the left ventricle in short-axis view. J Am Soc Echocardiogr 2000; 13: 738-47.
26. Lechat P, Mas JL, Lascault G, et al. Prevalence of patent foramen ovale in patients with stroke. N Engl J Med 1988; 318: 1148-52.
27. Webster MW, Chancellor AM, Smith HJ, et al. Patent foramen ovale in young stroke patients. Lancet 1988; 2: 11-2.
28. Mugge A, Daniel WG, Klopper JW, Lichtlen PR. Visualization of patent foramen ovale by transesophageal color-coded Doppler echocardiography. Am J Cardiol 1988; 62: 837-8.
29. Karnik R, Stollberger C, Valentin A, et al. Detection of patent foramen ovale by transcranial contrast Doppler ultrasound. Am J Cardiol 1992; 69: 560-2.
30. Kuhl HP, Hoffmann R, Merx MW, et al. Transthoracic echocardiography using second harmonic imaging. Diagnostic alternative to transesophageal echocardiography for the detection of atrial right to left shunt in patients with cerebral embolic events. J Am Coll Cardiol 1999; 34: 1823-30.
31. Black IW, Hopkins AP, Lee LC, Walsh WF. Left atrial spontaneous echo contrast: a clinical and echocardiographic analysis. J Am Coll Cardiol 1991; 18: 398-404.
32. Daniel WG, Nellessen U, Schroder E, Nonnast Daniel B, Bednarski P, Nikutta P. Left atrial spontaneous echo contrast in mitral valve disease: an indicator for an increased thromboembolic risk. J Am Coll Cardiol 1988; 11: 1204-11.
33. Swinburn J, Lahiri A, Senior R. Tissue harmonic imaging: a new method for predicting left ventricular thrombus? J Am Soc Echocardiogr 2000; 13: 680-1.
34. Study Group of the Working Group on Valvular Heart Disease of the European Society of Cardiology. Guidelines for prevention of thromboembolic events in valvular heart disease. Eur Heart J 1996; 16: 1320-30.
35. Ha JW, Chung N, Kang SM, et al. Enhanced detection of left atrial spontaneous echo contrast by transthoracic harmonic imaging in mitral stenosis. J Am Soc Echocardiogr 2000; 13: 849-54.
36. Omran H, Jung W, Wirtz P, Schimpf R, Illien S, Luderitz B. Assessment of left atrial appendage function and detection of thrombi: a prospective study comparing transthoracic and transesophageal echocardiography. (abstr) Circulation 1997; 96: I-25.
37. Ono M, Asanuma T, Tanabe K, et al. Improved visualization of the left atrial appendage by transthoracic two-dimensional tissue harmonic compared with fundamental echocardiographic imaging. J Am Soc Echocardiogr 1998; 11: 1044-9.
38. Rodriguez O, Varga A, Dal Porto R, Pratali L, Morelos M, Matskeplishvili S. The impact of second harmonic imaging on stress echocardiography reading. Cardiologia 1999; 44: 451-4.