

# Falsa massa in auricola sinistra ... o meglio: vera massa in falsa auricola

Sergio Rizzo, Marcello Giudice, Alessandro Lupi, Alessandro Frigiola\*, Francisco Guerra\*

Unità Operativa di Cardiologia e Cure Intensive Cardiologiche, Ospedale Generale Regionale, Aosta,

\*Divisione di Cardiocirurgia, Istituto Policlinico San Donato, San Donato Milanese (MI)

*Key words:*

Atrial mass;  
Transesophageal  
echocardiography.

**We report the case of a 59-year-old man who underwent transesophageal echocardiography following a cryptogenic minor stroke. An image of a solid mass of the left atrial appendage, highly suggestive of a thrombus, was observed. The patient was treated for 10 weeks with oral anticoagulants. Because of the absence of changes in the echocardiographic appearance of the mass at follow-up, the patient was submitted to surgery. At surgical exploration no endocavitary thrombus was found, but the left atrial appendage appeared hypoplastic and dysmorphic. A biopsy was taken and the left atrial appendage was plicated. To our knowledge, this is the first report of a case of dysmorphism of the left atrial appendage mimicking a left atrial thrombus in a patient with cryptogenic minor stroke.**

(Ital Heart J Suppl 2001; 2 (10): 1121-1123)

© 2001 CEPI Srl

Ricevuto il 29 maggio  
2001; accettato il 25  
giugno 2001.

*Per la corrispondenza:*

Dr. Sergio Rizzo  
Via Bornyion, 23  
11100 Aosta

Ormai da diversi anni, l'ecocardiografia transesofagea (ETE) ha dimostrato la sua utilità nello studio delle cause cardiache di embolie sistemiche. Tale tecnica è eccellente per studiare la presenza di masse in atrio sinistro, le patologie della valvola mitrale e del setto interatriale. Anche l'aorta toracica può essere studiata accuratamente quasi in tutto il suo decorso con l'ETE<sup>1,2</sup>.

L'auricola sinistra, mal visualizzabile all'ecocardiografia transtoracica (TTE), può essere valutata molto bene con l'ETE dal punto di vista anatomico e funzionale<sup>3-5</sup>. Tale struttura, a causa probabilmente della sua forma, delle sue trabecole e quindi della relativa stasi ematica al suo interno, è tipica sede delle trombosi atriali sinistre<sup>3</sup>.

## Caso clinico

Un uomo di 59 anni è stato indirizzato al nostro laboratorio di ecocardiografia per aver sofferto di un "minor stroke" che non gli aveva lasciato alcun reliquato. Il paziente non aveva ipertensione o diabete né altri tradizionali fattori di rischio per malattie cardiovascolari.

L'obiettività cardiovascolare era normale e così l'eco-Doppler dei vasi del collo e l'elettrocardiogramma.

L'ETT metteva in evidenza dilatazione del bulbo aortico (circa 48-50 mm) con in-

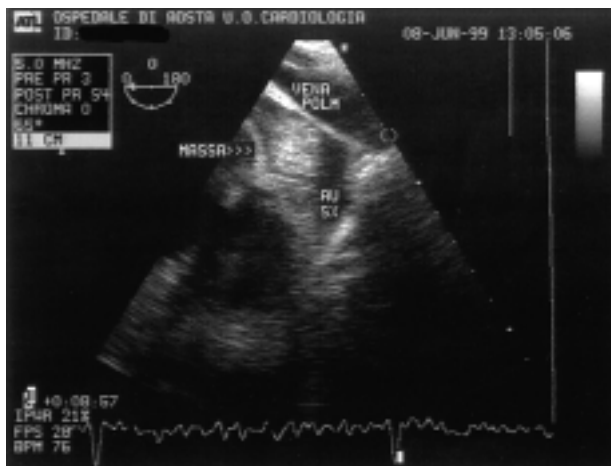sufficienza aortica e mitralica di grado lieve. Normali i volumi, gli spessori e la cinetica delle cavità cardiache.

Il paziente veniva allora sottoposto ad ETE. Tale esame confermava i reperti dell'ETT e rilevava la presenza di una massa ovalare di circa  $1.9 \times 1.7$  cm apparentemente adesa alla parete dell'auricola sinistra (Fig. 1). Quest'ultima peraltro appariva di normale forma e volume, con flussi di normale velocità. Non era presente ecocontrasto spontaneo. L'aorta toracica mostrava ispessimento intimale senza placche grossolane o protrudenti.

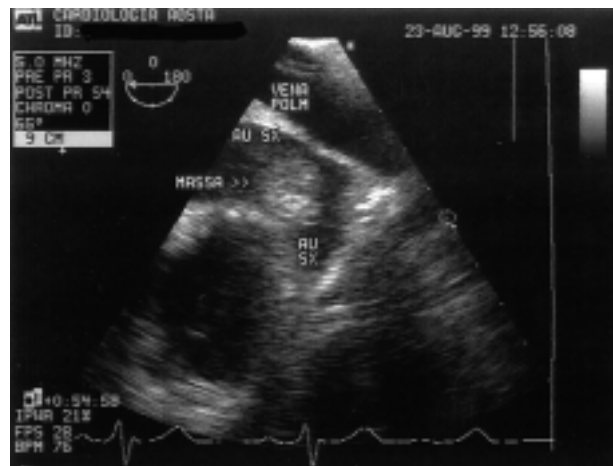
Data l'anamnesi ed il riscontro ecografico veniva subito iniziata terapia con dicumarolici e dopo 2.5 mesi di asintomaticità il paziente veniva sottoposto nuovamente ad ETE. La massa era ancora presente, sembrava lievemente più grande e, per quanto adesa alla parete auricolare, mostrava fini movimenti propri (Fig. 2).

Data la chiarezza delle immagini, molto suggestive, e la storia di "minor stroke" non abbiamo preso in considerazione l'esecuzione di una risonanza magnetica nucleare.

Il paziente veniva inviato presso un centro cardiocirurgico per eventuale asportazione della massa che, non avendo mostrato alcuna riduzione dopo 10 settimane di terapia anticoagulante, avrebbe potuto non essere un trombo. Un terzo esame transesofageo pre-operatorio con-



**Figura 1.** Aspetto ecografico transesofageo dell'auricola sinistra (AU SX) con massa al suo interno.

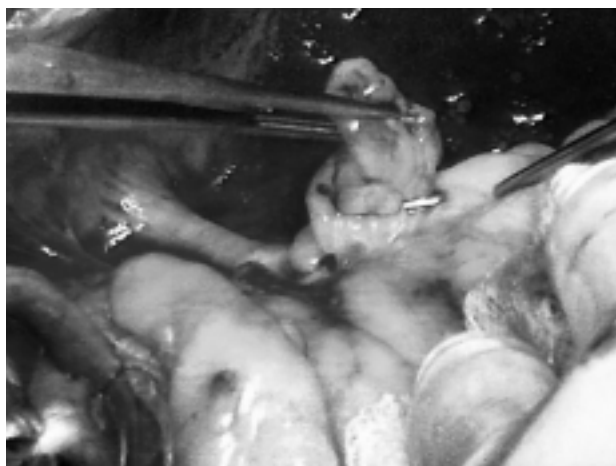

**Figura 2.** In questa immagine ecografica transesofagea, dopo 10 settimane di scoagulazione, è ancora visibile la massa tondeggiante all'interno dell'auricola sinistra (AU SX).

fermava la presenza della massa ed il paziente veniva sottoposto ad intervento cardiocirurgico in circolazione extracorporea.

L'ispezione intraoperatoria ha dimostrato un'auricola sinistra ipoplasica che, pur mantenendo esternamente l'aspetto a dito di guanto, appariva molto corta, aveva una cavità praticamente virtuale e terminava con una sorta di neoformazione di circa 1.5 cm di diametro.

Non si riscontravano trombi o altre masse patologiche all'esplorazione dell'atrio sinistro e delle vene polmonari. L'auricola ipoplasica veniva sottoposta a plicatura con clip metallica (Fig. 3) e ne veniva prelevato un campione per esame istologico. Il paziente restava asintomatico e veniva dimesso in buone condizioni generali. Il frammento prelevato è risultato costituito da tessuto miocardico ipotrofico e lievemente fibrotico rivestito da epicardio con focolai di infiltrazione linfocitaria e tessuto adiposo.



**Figura 3.** Foto intraoperatoria dell'auricola sinistra ipoplasica cui è stata applicata clip metallica.

## Discussione

Nella diagnosi differenziale ecocardiografica delle masse atriali sinistre bisogna prendere in considerazione trombi, vegetazioni, neoplasie e cause più rare di apparenti masse anomale: aneurisma del setto interatriale, residui della vena polmonare comune<sup>6</sup>, ematoma del setto interatriale, auricola sinistra invertita<sup>7-9</sup>, atrio sinistro diviso<sup>10</sup> ed ernia diaframmatica<sup>11</sup>.

Per quanto l'ETT e l'ETE siano accurate nello studio delle masse intracardiache, tuttavia sono possibili errori interpretativi che portano ad errate diagnosi<sup>6,10,12,13</sup>.

Per quanto riguarda lo studio delle trombosi atriali sinistre, l'ETE avrebbe una sensibilità del 100% e una specificità del 99% con un valore predittivo positivo dell'86% e negativo del 100%<sup>1</sup>. Dato il contesto clinico che abbiamo descritto e l'aspetto delle immagini, scoprire che nell'auricola del nostro paziente non era presente alcuna massa è stata un'inaspettata (e sgradita) sorpresa.

Non possiamo sapere se il ricorso alla risonanza magnetica nucleare avrebbe potuto svelarci la particolare situazione anatomica. Tale tecnica, pur essendo utilissima nello studio delle masse intracardiache, talora non chiarisce la diagnosi<sup>8,10,13</sup>.

Non ci è chiaro come tale auricola abbia potuto mimare in modo così sorprendente un'auricola normale con dentro una massa e con segnale Doppler di normale aspetto e velocità. Possiamo comunque supporre che l'auricola malformata e ipoplasica non fosse "innocente" e che la sua plicatura non sia stata superflua. Non abbiamo trovato in letteratura descrizioni simili al nostro caso.

Sappiamo quanto grande sia la varietà di forma e di volume dell'auricola sinistra e quanto vari di conseguenza possano essere gli aspetti ecografici, legati anche ai vari piani di sezione<sup>5</sup>, ma il nostro caso ci è sem-

brato molto particolare per l'aspetto ecografico riscontrato che non lasciava dubbi sulla presenza di una formazione globulare in auricola sinistra.

La spiegazione dell'anatomia dell'auricola del nostro paziente a nostro parere può essere ricercata nell'estrema variabilità di forma e volume di tale struttura (nel nostro caso potrebbe trattarsi di una singolare variante), ma non si può escludere che l'aspetto dell'auricola in questione sia l'esito di un processo infiammatorio e/o degenerativo e/o necrotico<sup>14</sup>.

## Riassunto

Un uomo di 59 anni è stato sottoposto, dopo "minor stroke" criptogenetico, ad ecocardiografia transesofagea, con riscontro di immagine suggestiva di trombo in auricola sinistra. Vista l'assenza di modificazioni della massa dopo 10 settimane di terapia anticoagulante, il paziente è stato sottoposto a intervento cardiocirurgico. All'esplorazione intraoperatoria non è stata trovata traccia di trombi endocavitari, mentre è stata evidenziata un'auricola sinistra ipoplasica e dismorfica, che è stata sottoposta a biopsia e plicatura con clip metallica.

Per quanto a noi noto, la descrizione di questo caso di dismorfismo dell'auricola sinistra simulante una trombosi della medesima in un paziente con "minor stroke" criptogenetico è la prima riportata in letteratura.

*Parole chiave:* Ecocardiografia transesofagea; Massa atriale.

## Ringraziamenti

Ringraziamo cordialmente la Sig.ra Carla Andreetto per l'apprezzata collaborazione fornita nel Laboratorio di Ecocardiografia e la Sig.ra Lucia Forgone per la collaborazione nella correzione e trascrizione della bozza manoscritta.

## Bibliografia

1. Manning WJ, Weintraub RM, Waksmonski CA, et al. Accuracy of transesophageal echocardiography for identifying left atrial thrombi. *Ann Intern Med* 1995; 123: 817-22.
2. Pop G, Sutherland GR, Koudstaal PJ, Sit TW, De Jong G, Roelandt JR. Transesophageal echocardiography in the detection of intracardiac embolic sources in patients with transient ischemic attacks. *Stroke* 1990; 21: 560-5.
3. Al-Saady NM, Obel OA, Camm AJ. Left atrial appendage: structure, function, and role in thromboembolism. *Heart* 1999; 82: 547-55.
4. Stumper O, Rijlaarsdam M, Vargas-Barron J, Romero A, Hess J, Sutherland GR. The assessment of juxtaposed atrial appendages by transoesophageal echocardiography. *Int J Cardiol* 1990; 29: 365-71.
5. Ernst G, Stollberger C, Abzieher F, et al. Morphology of the left atrial appendage. *Anat Rec* 1995; 242: 553-61.
6. Manning WJ, Waksmonski CA, Riley MF. Remnant of the common pulmonary vein mistaken for a left atrial mass: clarification by transoesophageal echocardiography. *Br Heart J* 1992; 68: 4-5.
7. Cohen AJ, Tamir A, Yanai O, Houry S, Schachner A. Inverted left atrial appendage presenting as a left atrial mass after cardiac surgery. *Ann Thorac Surg* 1999; 67: 1489-91.
8. Fujiwara K, Naito Y, Noguchi Y, Hayashi H, Uemura S. Inverted left atrial appendage: an unusual complication in cardiac surgery. *Ann Thorac Surg* 1999; 67: 1492-4.
9. Allen BS, Ilbawi M, Hartz RS, Kumar S, Thoele D. Inverted left atrial appendage: an unrecognized cause of left atrial mass. *J Thorac Cardiovasc Surg* 1997; 114: 278-80.
10. Shimaya K, Kurihashi A, Tanaka N, Higashidate M. Subdivided left atrium mimicking a cardiac tumor. *Int J Cardiol* 1999; 68: 235-8.
11. Movsowitz HD, Jacobs LE, Movsowitz C, Kotler MN. Transesophageal echocardiographic evaluation of a trans-thoracic echocardiographic pitfall: a diaphragmatic hernia mimicking a left atrial mass. *J Am Soc Echocardiogr* 1993; 6: 104-6.
12. Alam M. Pitfalls in the echocardiographic diagnosis of intracardiac and extracardiac masses. *Echocardiography* 1993; 10: 181-91.
13. Ankersmit HJ, Kocher A, Frank H, Mohl W, Wolner E. Inverted left atrial appendage masquerading as myxoma. *Circulation* 2000; 101: E42-E43.
14. Spigel J, Key C. Thrombosis and infarction of the left atrial appendage in an infant: a case report. *Am J Cardiovasc Pathol* 1988; 2: 87-90.