

Sezione III

Percorso diagnostico dei pazienti ipertesi. Le indicazioni delle linee guida

Paolo Verdecchia, Sergio Pede*

Dipartimento di Discipline Cardiovascolari, Ospedale "R. Silvestrini", Perugia, *Unità Operativa di Cardiologia, Ospedale "N. Melli", San Pietro Vernotico, AUSL BR/1, Brindisi

(Ital Heart J 2000; 1 (Suppl 5): 25-27)

Per la corrispondenza:

Dr. Paolo Verdecchia

Dipartimento di Discipline
Cardiovascolari
Ospedale "R. Silvestrini"
Località S. Andrea
delle Fratte
06156 Perugia
E-mail: verdec@tin.it

Il percorso diagnostico suggerito dalle due linee guida internazionali principali (WHO-ISH e JNC VI)^{1,2} è la parte in cui esiste un maggiore accordo tra i due documenti in termini di indagini strumentali raccomandabili in tutti i pazienti ipertesi.

Indagini strumentali

Entrambi i documenti raccomandano l'esecuzione, in tutti i pazienti, dell'esame delle urine, della creatininemia, della glicemia a digiuno, della potassiemia, della colesterolemia totale e dell'ECG standard (Fig. 1).

A differenza da JNC VI, che raccomanda anche la determinazione della colesterolemia HDL, della sodiemia e dell'emocromo in tutti i pazienti, WHO-ISH raccomanda l'esecuzione di tali esami solo in casi particolari, peraltro non ben specificati. Infatti WHO-ISH definisce letteralmente gli esami addizionali come "semplici test che possono essere utilmente eseguiti quando ve ne è la disponibilità e quando è desiderabile avere tale informazione". In altri termini, il senso della raccomandazione è il seguente: "noi non raccomandiamo di eseguire questi esami in tutti i pazienti, ma ogni volta che questi esami vi sembrano utili (*additional information is desirable*) e avete la possibilità di eseguirli (*facilities are available*), allora non è sbagliato eseguirli (*may be usefully performed*)".

L'approccio di JNC VI è sostanzialmente analogo, con suddivisione tra *indagini raccomandate in tutti i pazienti* ed *indagini addizionali*.

Nello spirito di adattamento degli indirizzi delle linee guida internazionali alle realtà culturali, economiche e sociali dei singoli paesi, le linee guida elaborate dalla Commissione ANMCO-SIC-SIIA³ formulano una propria indicazione per gli esami strumentali, che vengono suddivisi in due categorie (Tab. I):

- esami da eseguire in tutti i pazienti;
- ulteriori esami da considerare.

Indicazioni all'ecocardiogramma

L'ecocardiografia è indicata come esame addizionale da entrambe le linee guida di riferimento internazionale. Rispetto a WHO-ISH, JNC VI segnala la particolare utilità dell'ecocardiografia nei pazienti ipertesi non complicati; in questi casi, infatti, il riscontro ecocardiografico di ipertrofia ventricolare sinistra fa aumentare il rischio cardiovascolare totale in misura tale da porre l'indicazione al trattamento farmacologico.

Un aspetto importante e innovativo contenuto nelle linee guida ANMCO-SIC-SIIA³ è quello che riguarda la precisazione e l'articolazione delle indicazioni all'esame ecocardiografico (Fig. 2).

Le situazioni cliniche in cui l'impiego dell'ecocardiogramma viene ritenuto raccomandabile sono le seguenti:

- giustificato sospetto di ipertrofia ventricolare sinistra nel corso della valutazione del paziente con ipertensione arteriosa lieve;
- necessità di una definizione più accurata del rischio cardiovascolare totale, sulla base dei risultati dell'esame ecocardiografico, nel paziente iperteso già definito ad alto ri-



 JNC VI 1997	 WHO/ISH 1999
Testi Indicati ➔ Esame delle urine, sodio, potassio, creatinina, glicemia a digiuno, colesterolo totale ➔ ECG a 12 derivazioni ➔ Colesterolo HDL, Emocromo	Testi Indicati ➔ Esame delle urine ➔ Potassio, creatinina, glicemia a digiuno, colesterolo tot., ➔ ECG a 12 derivazioni
Testi Aggiuntivi ➔ Clearance della creatinina, microalbuminuria, proteinuria 24-h ➔ trigliceridi, colesterolo LDL ➔ Emoglobina glicosilata ➔ TSH ➔ Ecocardiogramma	Testi Opzionali* ➔ Uriceemia ➔ trigliceridi, colesterolo HDL ➔ Urinocoltura ➔ Emoglobina, Ematocrito ➔ Rx torace, ecocardiogramma ➔ Eco vascolare, eco renale <small>* "Such investigations should be conducted if the results are likely to have important implications for the management of the individual patient in question"</small>

Figura 1. Indagini strumentali indicate dalle linee guida JNC VI e WHO-ISH. TSH = ormone tireotropo.

Tabella I. Indagini strumentali indicate dalle linee guida ANMCO-SIC-SIIA.

Esami da eseguire in tutti i pazienti

Creatininemia, glicemia, potassiemia, emocromo, azotemia, colesterolemia totale, colesterolemia HDL, trigliceridemia, uricemia, esame delle urine standard
 Elettrocardiogramma
 Radiografia del torace

Ulteriori esami da considerare

Ecocardiogramma
 Ecografia carotidea duplex (fortemente raccomandata nei soggetti con almeno un altro fattore di rischio associato e/o con segni e/o sintomi di patologia dell'apparato cardiovascolare)
 Monitoraggio ambulatorio della pressione
 Esami raccomandati in caso di sospetto di cause identificabili di ipertensione (ipertensione secondaria)

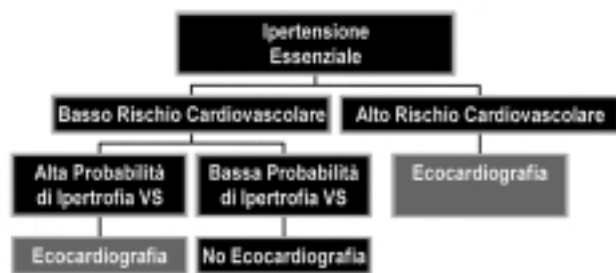

Figura 2. Indicazioni all'ecocardiogramma nel paziente iperteso secondo ANMCO-SIC-SIIA. VS = ventricolare sinistra.

schio sulla base di altri indicatori prognostici, o resistente al trattamento farmacologico.

Giustificato sospetto di ipertrofia ventricolare sinistra nel corso della valutazione del paziente con ipertensione arteriosa lieve. Si tratta di pazienti sottoposti a valutazione diagnostica per ipertensione arteriosa lieve, apparentemente a basso rischio cardiovascolare per l'assenza di diabete, pregressi eventi clinici car-

diovascolari, dislipidemia, fumo di sigaretta, ipertrofia ventricolare sinistra all'ECG, obesità, familiarità per cardiopatia ischemica, e nei quali l'esame clinico non evidenzia elementi che indichino comunque l'esame ecocardiografico.

In questi pazienti, l'ecocardiogramma viene ritenuto indicato in caso di sospetto di ipertrofia ventricolare sinistra, sulla base dei seguenti reperti clinici o strumentali:

- anamnesi indicativa di episodici riscontri di pressione arteriosa sistolica > 200 mmHg e/o pressione arteriosa diastolica > 120 mmHg;
- documentazione di pressione ambulatoria anormalmente elevata (valore medio di pressione ambulatoria o automisurata durante le ore diurne ≥ 135 mmHg per la pressione arteriosa sistolica, oppure ≥ 85 mmHg per la pressione arteriosa diastolica);
- sovrappeso (indice di massa corporea tra 27.0 e 30.0 kg/m²);
- documentazione di proteinuria macroscopica (> 250 mg/24 ore) oppure di microalbuminuria (25-250 mg/24 ore);
- anomalie elettrocardiografiche non specifiche, ma suggestive, per alterazioni morfofunzionali del ventricolo sinistro (alterazioni del tratto ST o dell'onda T, negatività terminale dell'onda P di voltaggio ≥ 0.1 mV e durata ≥ 40 ms, deviazione assiale sinistra, emblocco anteriore sinistro, blocco di branca sinistra completo, punteggio di Romhilt-Estes tra 1 e 4 punti).

In questi pazienti con ipertensione arteriosa lieve, l'eventuale reperto ecocardiografico di ipertrofia ventricolare sinistra andrebbe considerato come elemento predittivo di elevato rischio cardiovascolare, con conseguente indicazione al trattamento farmacologico antipertensivo indipendentemente dai valori di pressione arteriosa clinica.

Necessità di una definizione più accurata del rischio totale cardiovascolare, sulla base dei risultati dell'esame ecocardiografico, nel paziente iperteso già definito ad alto rischio sulla base di altri indicatori prognostici, o resistente al trattamento farmacologico.

In considerazione della relazione lineare e continua tra massa ventricolare sinistra e rischio di eventi cardiovascolari, l'esame ecocardiografico appare indicato ai fini di una più accurata definizione, sulla base dei valori di massa e funzione contrattile ventricolare sinistra, del rischio di futuri eventi cardiovascolari, nelle seguenti condizioni:

- ipertensione arteriosa lieve e profilo di rischio cardiovascolare elevato sulla base di indagini diverse dall'ecocardiografia (pregressi eventi cardiovascolari, diabete mellito, dislipidemia, fumo di sigaretta, ipertrofia ventricolare sinistra rilevata all'ECG, obesità, familiarità per cardiopatia ischemica);
- ipertensione arteriosa moderata o severa;
- resistenza al trattamento farmacologico antipertensivo.

Ripetizione dell'ecocardiogramma. Nei pazienti con ipertensione arteriosa ed ipertrofia ventricolare sinistra documentata all'ecocardiogramma, sempre in assenza di indicazioni che indichino comunque l'esecuzione dell'esame ecocardiografico, la ripetizione di tale esame diagnostico ad intervalli annuali appare indicata allo scopo di valutare l'entità della regressione dell'ipertrofia in corso di trattamento.

Nei casi in cui non si riscontrino regressione dell'ipertrofia ventricolare sinistra ecocardiografica, il controllo dei livelli pressori e dei fattori di rischio cardiovascolare dovrebbe essere effettuato con particolare incisività e controllo periodico dei risultati, in considerazione dell'elevato rischio di complicanze cardiovascolari in questi pazienti.

Bibliografia

1. Guidelines Subcommittee. 1999 World Health Organization-International Society of Hypertension Guidelines for the Management of Hypertension. *J Hypertens* 1999; 17: 151-83.
2. The Joint National Committee on Detection, Evaluation and Treatment of High Blood Pressure. The Sixth Report of the Joint National Committee on Detection, Evaluation and Treatment of High Blood Pressure. *Arch Intern Med* 1997; 157: 2413-46.
3. Agabiti-Rosei E, Giovannini E, Mancia G, et al. Ipertensione arteriosa e patologia cardiaca. Linee guida diagnostico-terapeutiche. *G Ital Cardiol* 1999; 29: 341-56.